

Comparing Healing Effects of Olive Leaf Extract Ointment and Dermaheal Ointment on Cutaneous Wound in Diabetic Rats

Abbas Raisi¹,
Ghasem Farjanikish²,
Pouya Salahi³

¹ Assistant Professor, Department of Clinical Science, Faculty of Veterinary Medicine, Lorestan University, Khorramabad, Iran

² Assistant Professor, Department of Pathobiology, Faculty of Veterinary Medicine, Lorestan University, Khorramabad, Iran

³ Doctor of Veterinary Medicine, Faculty of Veterinary Medicine, Lorestan University, Khorramabad, Iran

(Received November 14, 2018; Accepted February 13, 2019)

Abstract

Background and purpose: Diabetes mellitus is highly prevalent in the world and poor wound healing in diabetic patients is a serious public health issue nowadays. In this study, we evaluated the healing effects of olive leaf extract ointment on cutaneous wound in diabetic rats.

Materials and methods: Thirty six male rats were divided into three groups: a control group and two experimental groups to receive either olive leaf ointment or derma heal ointment. Diabetes was induced by a single streptozotocin injection (65mg/kg). Three days later, fasting blood glucose was measured by a glucometer. Rats with blood glucose levels above 250 mg/dl were considered as diabetic. Under anesthesia, a circular full-thickness incision (10 mm diameter) was made in shaved dorsal region. Animals in control group received only distilled water, while treatment groups were treated with ointments (once/daily) until the end of the experiment. To investigate the effects of olive leaf ointment on diabetic wounds, macroscopic and microscopic studies were performed at days 4, 7, 10, 14, and 21.

Results: Macroscopic and microscopic evaluations showed significantly higher rate of wound healing in experimental groups compared to the control group in all days after wound creation ($P < 0.05$). But, wound contraction was significantly higher in the group receiving derma heal ointment compared with that in the group treated with olive leaf ointment ($P < 0.05$). There were no significant differences between the two experimental groups in microscopic indices ($P > 0.05$).

Conclusion: In this study, wound healing was significantly promoted when diabetic wounds were treated with olive leaf ointment.

Keywords: cutaneous wound, olive leaf extract, diabetic rat

J Mazandaran Univ Med Sci 2019; 29 (173): 11-21 (Persian).

* **Corresponding Author: Abbas Raisi** - Faculty of Veterinary Medicine, Lorestan University, Khorramabad, Iran
(E-mail: dr_abbas_raisi@yahoo.com)

مقایسه اثرات التیامی پماد عصاره برگ زیتون با پماد درماهیل بر زخم های پوستی در موش های صحرایی دیابتی

عباس رئیسی¹قاسم فرجانی کیش²پویا صلاحی³

چکیده

سابقه و هدف: امروزه با توجه به شیوع دیابت، ترمیم ضعیف زخم در بیماران دیابتی مساله ای جدی برای بهداشت عمومی محسوب می شود. در این مطالعه اثرات پماد عصاره برگ زیتون بر ترمیم زخم پوستی در موش های صحرایی دیابتی مورد ارزیابی قرار گرفت.

مواد و روش ها: 36 موش صحرایی نر به سه گروه کنترل، پماد عصاره برگ زیتون و پماد درماهیل تقسیم شدند. دیابت، توسط یک دوز تزریقی درون صفاقی استرپتوزوتوسین (65mg/kg) ایجاد شد. پس از 3 روز، قند خون ناشتا با استفاده از گلوکومتر اندازه گیری شد و موش های صحرایی با سطوح قندخون بالاتر از 250mg/dl به عنوان دیابتی در نظر گرفته شدند. تحت بیهوشی یک برش دایره ای تمام ضخامت به قطر 10 میلی متر بر روی ناحیه پشتی گردن ایجاد شد. حیوانات در گروه های کنترل و درمان تا پایان مدت آزمایش یک بار در روز به ترتیب آب مقطر و پماد دریافت کردند. جهت بررسی اثرات پماد برگ زیتون بر زخم های دیابتی، مطالعات ماکروسکوپی و میکروسکوپی در روزهای 4، 10، 14، 21 انجام شد. **یافته ها:** در تمامی روزها شاخص های ماکروسکوپی و میکروسکوپی ترمیم زخم در گروه های درمان شده با پماد برگ زیتون و درماهیل در مقایسه با گروه کنترل به طور معنی داری بهتر بود ($P < 0/05$). اگرچه انقباض زخم در گروه پماد درماهیل نسبت به پماد عصاره برگ زیتون بیش تر بود ($P < 0/05$)، تفاوت معنی داری بین این دو گروه از لحاظ شاخص های میکروسکوپی ترمیم زخم مشاهده نشد.

استنتاج: مطالعه حاضر بیانگر این است که التیام زخم در موش های دیابتی درمان شده با عصاره برگ زیتون به طور معنی داری ارتقا می یابد.

واژه های کلیدی: زخم پوستی، عصاره برگ زیتون، موش صحرایی دیابتی

مقدمه

2045 به 629 میلیون افزایش خواهد یافت (1). اختلال در فرآیند التیام زخم یکی از مهم ترین عوارض دیابت است که در بیش تر مواقع سبب بروز عفونت های مزمن

بر اساس گزارش فدراسیون بین المللی دیابت (IDF) در سال 2017، بیش از 425 میلیون نفر در سراسر جهان به دیابت ملیتوس (DM) مبتلا هستند و این تعداد تا سال

E-mail: dr_abbas_raisi@yahoo.com

مؤلف مسئول: عباس رئیسی - خرم آباد: 5 کیلومتر جاده خرم آباد تهران، دانشگاه لرستان، دانشکده دامپزشکی

1. استادیار، گروه علوم درمانگاهی، دانشکده دامپزشکی، دانشگاه لرستان، خرم آباد، ایران

2. استادیار، گروه پاتولوژی، دانشکده دامپزشکی، دانشگاه لرستان، خرم آباد، ایران

3. دکتری عمومی دامپزشکی، دانشکده دامپزشکی، دانشگاه لرستان، خرم آباد، ایران

تاریخ تصویب: 1397/11/24

تاریخ ارجاع جهت اصلاحات: 1397/8/28

تاریخ دریافت: 1397/8/23

می‌گردد و می‌تواند به قطع عضو و حتی مرگ منجر شود (4-2). اختلالات در روند بهبود زخم در بیماران دیابتی به طور عمده با هیپرگلیسمی، بیان بیش از حد سیتوکین‌های التهابی، استرس اکسیداتیو، سنتز تاخیری کلاژن، کاهش آنژیوژنز و عفونت‌های میکروبی در ارتباط می‌باشد (5،6). آنتی‌بیوتیک‌های موضعی، پانسمان‌های حاوی آنتی‌بیوتیک و دبریدیمان‌ها جهت کنترل عفونت و بهبود روند التیام، به طور معمول در این بیماران مورد استفاده قرار می‌گیرند. با این وجود برخی از زخم‌ها به این درمان‌ها پاسخ نمی‌دهند و در مواردی حتی موجب وخامت بیشتر وضعیت می‌شوند. شیوع دیابت به یک مشکل بزرگ بالینی تبدیل شده و یک مساله جدی برای بهداشت عمومی محسوب می‌شود، بنابراین تحقیق و توسعه جهت دستیابی به رویکردهای درمانی ایمن و مقرون به صرفه برای ارتقاء التیام زخم در این بیماران از ضرورت بالایی برخوردار می‌باشد (7،4). اخیراً استفاده از داروهای گیاهی سنتی و مکمل به دلیل پتانسیل بالا در درمان بسیاری از بیماری‌ها، مورد توجه بسیاری از محققان قرار گرفته است (4،5). به‌طور کلی داروهای گیاهی به‌علت برخورداری از خواص آنتی‌دیابتیک و همچنین عوارض جانبی محدود در مقایسه با داروهای تجاری، برای مدیریت دیابت و عوارض مرتبط با آن، از قبیل بهبود زخم، استراتژی‌های درمانی قابل قبولی محسوب می‌شوند. مطالعات انجام شده نشان دادند که گیاهان دارویی با خواص آنتی‌اکسیدانی، ضد میکروبی و ضد التهابی کاندیدهای مناسبی برای استفاده در درمان زخم‌ها هستند (5،8). منشأ خواص درمانی اغلب این گیاهان، ترکیبات فیتوشیمیایی زیست فعال از جمله آلکالوئیدها، اسانس‌ها، فنل‌ها، فلاونوئیدها، تانن‌ها، تریپنوئیدها و ساپونین‌ها هستند و به وسیله آن‌ها اثرات فیزیولوژیک خود را اعمال می‌کنند (9،10).

زیتون (*Olea europaea* L.)، متعلق به خانواده اولئاسه (Oleaceae)، یکی از گیاهان دارویی فوق‌الذکر

می‌باشد که در درمان زخم و دیابت استفاده می‌شود (10) هم‌چنین برگ زیتون (عصاره اتانولی 80 درصد) نیز اخیراً در فارماکوپیا اروپا ثبت شده است (11). زیتون سرشار از ترکیبات فنلی شامل اولئوروپین، هیدروکسی تیروزول، ورباسکوزید و دیگر بیوفنول‌ها می‌باشد که دارای فواید متعددی از جمله، خواص ضد دیابتی، آنتی‌اکسیدانی، ضد میکروبی، ضد التهابی، کاهنده فشار خون و هیپوکلسترولمیک هستند (14-12). اولئوروپین ترکیب فنلی غالب زیتون و فراورده‌های آن می‌باشد و میزان آن در برگ‌ها بیش از سایر بخش‌های گیاه زیتون است، همچنین عصاره برگ زیتون نسبت به فراورده‌های دیگر آن نظیر روغن زیتون دارای مقادیر بالاتری از اولئوروپین می‌باشد (10،12،13). به طور عمده هیپرگلیسمی و عوارض مرتبط با آن از جمله نوروپاتی و میکروآنژیوپاتی مانع از تولید هیدروکسی پرولین و کلاژن کافی توسط سلول‌ها می‌شود که کاهش استحکام کشتی و تضعیف ترمیم زخم را در پی دارد. به نظر می‌رسد که اولئوروپین می‌تواند با افزایش ظرفیت آنتی‌اکسیدانی، مهاجرت فیبروبلاست‌ها، تولید هیدروکسی پرولین، فیبریل‌های کلاژن و کاهش التهاب نقش موثری در بهبود زخم ایفا کند (3،10،15،16). Koca و همکاران در سال 2011، با اشاره به خنثی‌سازی مستقیم رادیکال‌های آزاد توسط اولئوروپین، تسریع التیام زخم‌های دیابتیک در موش‌های درمان شده با عصاره آبی برگ زیتون را گزارش کردند (14). هم‌چنین بر اساس دو گزارش موردی بالینی در ایران که از ترکیب روغن زیتون و عسل (2008) و ترکیب روغن زیتون همراه با عصاره پروپولیس (2012) جهت درمان زخم دیابتی استفاده کردند، خواص ضد التهابی روغن زیتون به طور قابل توجهی در ترمیم ضایعات موثر واقع شد (16،17).

با این وجود در مطالعه‌ای که توسط Aziza و همکاران در سال 2011 بر روند التیام زخم پای بیماران دیابتی در مصر صورت گرفت، تفاوت معنی‌داری بین گروه درمان شده با پماد روغن زیتون و دیگر گروه‌ها

دیده نشد (15). هم چنین پژوهش دیگری در سال 2018 نشان داد که پماد عصاره متانولی برگ زیتون با ارتقاء ظرفیت آنتی اکسیدانی موجب بهبود زخم های دیابتیک می شود (10). به نظر می رسد مطالعات جامع و کاملی در زمینه ارزیابی اثرات التیامی زیتون و فراورده های آن بر زخم های دیابتیک انجام نشده است، علاوه بر این نتایج حاصل از همه این پژوهش ها در یک راستا قرار نگرفته اند. با توجه به شرایط خاصی که مبتلایان به دیابت در فرآیند ترمیم زخم با آن روبرو هستند انجام پژوهش در این زمینه می تواند در رسیدن به رویکرد درمانی بهتر، موثر و مفید واقع شود. هدف از مطالعه حاضر بررسی اثرات پماد عصاره الکلی 80 درصد برگ زیتون بر زخم های دیابتیک و هم چنین مقایسه آن با پماد درماهیل (یک نمونه تجاری موجود در بازار) در مدل حیوانی موش صحرایی نر می باشد.

مواد و روش ها

پروتکل مطالعه ما توسط کمیته اخلاق و نظارت بر حقوق حیوانات آزمایشگاهی دانشگاه لرستان بررسی و با کد اخلاق به شماره LU.ECRA.2017.14 تایید شد. همه حیوانات تحت مراقبت های انسانی مطابق با راهنمای مراقبت و استفاده از حیوانات آزمایشگاهی که توسط آکادمی ملی علوم تهیه و توسط موسسه ملی بهداشت (NIH شماره 85-23، اصلاح شده در سال 1985) منتشر شد، قرار گرفتند.

حیوانات آزمایشگاهی

حیوانات مورد آزمایش، موش های صحرایی نر بالغ، نژاد ویستار با محدوده وزنی 180-220 گرم بودند و از مرکز تحقیقات گیاهان دارویی رازی دانشگاه علوم پزشکی لرستان خریداری شدند و در خانه حیوانات با دمای 22 ± 2 درجه سانتی گراد و 12 ساعت روشنایی و 12 ساعت تاریکی و دسترسی آزاد به آب و غذا در قفس نگهداری شدند.

آماده سازی مواد، عصاره گیاهی و پماد برگ های درخت زیتون پس از جمع آوری توسط کارشناسان دانشکده کشاورزی دانشگاه لرستان شناسایی شدند. سپس برگ ها وزن شده و پس از شستشو با آب مقطر، در سایه پهن شده تا خشک شوند. برگ ها پس از خشک شدن با آسیاب پودر شده و پودر حاصله با دستگاه سوکسله و اتانول 80 درصد در دمای 40 درجه سانتی گراد عصاره گیری شد. عصاره هیدروالکلی به دست آمده با دستگاه روتاری تغلیظ شد و در ظروف شیشه ای پهن و در دمای اتاق خشک شد. در این مطالعه برای ساخت پماد 10 درصد با استفاده از اوسرین، 10 گرم عصاره خالص برگ زیتون در 100 گرم اوسرین حل و به صورت پماد 10 درصد وزنی فرموله شد. جهت مقایسه اثرات التیامی پماد زیتون با یک نمونه تجاری، از پماد مخصوص زخم های دیابتی با نام تجاری درماهیل که توسط شرکت دارو درمان تولید می شود استفاده شد.

القای دیابت

یک شب قبل از تزریق، موش ها تحت پروتکل محرومیت از غذا قرار گرفتند. در ساعت 8 تا 9 صبح روز بعد با تزریق تک دوز داخل صفاقی (65 mg/kg ، محلول در سیترات بافر 0/1 مولار $\text{PH}=4/5$) استرپتوزوتوسین (STZ) خریداری شده از شرکت سیگما، دیابتیک شدند و جهت همسان سازی شرایط در گروه های غیر دیابتیک سیترات بافر با مشخصات فوق به صورت داخل صفاقی تزریق گردید. قند خون دو روز بعد از تزریق (توسط دستگاه اکو - چک، آلمان) اندازه گیری شد و همه موش ها قند خون بالاتر از 250 میلی گرم بر دسی لیتر را نشان دادند و به عنوان موش های دیابتیک در نظر گرفته شدند (3، 10، 20-18). هم چنین علائم پرنوشی، پر ادراری و پر خوری نیز در آن ها مشاهده شد.

روش ایجاد زخم

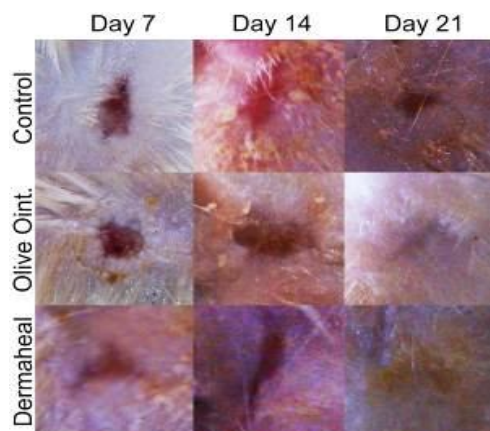
پس از تأیید دیابت در همه ی موش های صحرایی، القای بیهوشی با زایلازین 2 درصد (10 mg/kg) و کتامین

آنالیز آماری داده ها

درصد بهبود زخم و شاخص‌های التهابی در روزهای مختلف با استفاده از نرم‌افزار SPSS 21 و با آزمون آماری آنالیز واریانس یکطرفه (One Way ANOVA) به صورت میانگین \pm انحراف معیار ارائه شد و مقایسه میانگین به روش دانکن انجام گرفت و تفاوت‌ها در سطح اطمینان بالاتر از 95 درصد ($p < 0/05$) معنی‌دار در نظر گرفته شد.

یافته ها

نتایج مطالعات ماکروسکوپی به صورت درصد بهبود زخم در هر سه گروه آزمایشی در جدول شماره 1 و تصاویر زخم‌ها در بعضی از روزهای مطالعه در تصویر شماره 1 آورده شده است.



تصویر شماره 1: مورفولوژی زخم‌ها

با توجه به داده‌های جدول درصد بهبود در دو گروهی که از پماد عصاره برگ زیتون 10 درصد و پماد درماهیل استفاده شد نسبت به گروه کنترل بهتر بود و در تمام روزهای آزمایش اختلاف معنی‌دار دیده شد. البته این تفاوت معنی‌دار نیز بین گروهی که پماد درماهیل استفاده شد و گروهی که پماد عصاره برگ زیتون 10 درصد به کار رفت نیز در همه روزها دیده شد.

10 درصد (100mg/kg) به روش تزریق داخل صفاقی صورت گرفت. موش‌ها از ناحیه شکمی روی میز جراحی قرار داده شدند. سپس در ناحیه بین گردن و مفصل کتف اسکراب شده و با بتادین 12 درصد ضد عفونی شد. پس از آن، برای ایجاد زخم همسان، دایره‌ای به قطر 10 میلی‌متر، با علامت‌گذاری ابعاد مورد نظر، ضخامت کاملی از پوست شامل اپیدرم، درم و هیپودرم برداشته شد.

گروه بندی موش‌های صحرایی تحت مطالعه

موش‌های صحرایی به طور تصادفی در سه گروه 12 تایی تقسیم شدند. گروه A: گروه دیابتیک با دریافت آب مقطر (گروه کنترل)، گروه B: گروه دیابتیک درمان شده با پماد عصاره برگ زیتون 10 درصد و گروه C: گروه دیابتیک درمان شده با پماد درماهیل شرکت دارو درمان (گروه‌های آزمایش). طول مدت آزمایش در هر چهار گروه 21 روز و موش‌ها در گروه‌های تحت مطالعه یک بار در روز با پماد تیمار شدند. به منظور اندازه‌گیری مساحت زخم‌ها در روزهای 4، 7، 10، 14 و 21 از سطح زخم‌ها عکس برداری صورت گرفت و به نرم افزار اتو کد منتقل شد و درصد انقباض یا بهبودی زخم از فرمول زیر محاسبه شد:

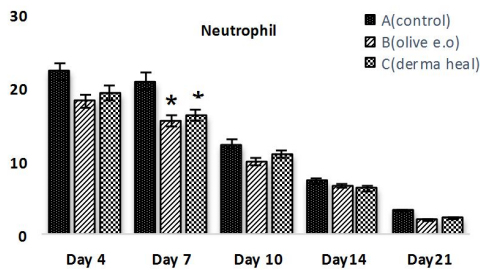
$$\text{درصد بهبود زخم} = \frac{\text{اختلاف سطح زخم در روز } X \text{ با روز جراحی}}{\text{سطح زخم در روز جراحی}} \times 100$$

برای ارزیابی میکروسکوپی، در روزهای 4، 7، 10، 14 و 21 از هر گروه به صورت تصادفی دو موش صحرایی انتخاب و پس از بی‌هوش نمودن، ضخامت کاملی از بافت پوست و زیرپوست از محل بافت جوانه‌ای متصل به پوست محل زخم آن‌ها برداشته و در داخل فرمالین بافر 10 درصد قرار داده شد. پس از فرآیند عمل آوری و تهیه بلوک‌های پارافینی، برش‌هایی به ضخامت 5 μm با میکروتوم بریده و به روش هماتوکسیلین و اتوزین رنگ آمیزی شد. سپس، نفوذ سلول‌های آماسی در سطح زخم، تشکیل بافت جوانه‌ای و نوزایش بافت پوششی، با میکروسکوپ نوری ارزیابی شد.

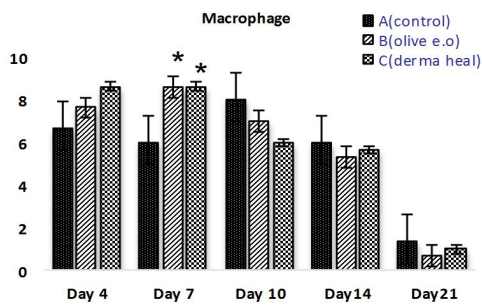
جدول شماره 1: میانگین درصد بهبود (انقباض) زخم در گروه های آزمایش

روز یست و یکم (N=4)	روز چهاردهم (N=6)	روز دهم (N=8)	روز هفتم (N=10)	روز چهارم (N=12)	گروه های آزمایش
4075 ± 095	3250 ± 208	2820 ± 204	1842 ± 139	1085 ± 090	A(کنترل)
5850 ± 767 ^a	4450 ± 129 ^a	3760 ± 151 ^a	2671 ± 160 ^a	1857 ± 127 ^a	B(پماد برگ زیتون)
7275 ± 225 ^{ab}	5625 ± 298 ^{ab}	4700 ± 200 ^{ab}	3900 ± 223 ^{ab}	2814 ± 170 ^{ab}	C(پماد درماهیل)

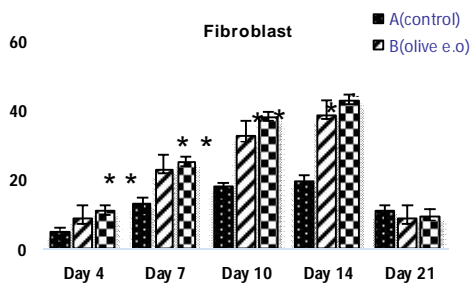
a و b اختلاف معنی دار را به ترتیب با گروه های A (کنترل) و B (پماد برگ زیتون) نشان می دهند ($P < 0/05$).



نمودار شماره 1: مقایسه اثر درمان های مختلف بر اساس شاخص «نوتروفیل». * نشان دهنده وجود اختلاف معنی دار نسبت به گروه A (کنترل) ($P < 0/05$)



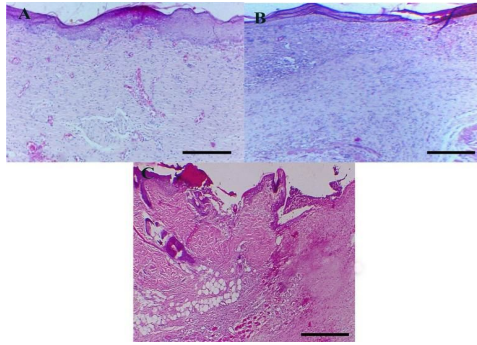
نمودار شماره 2: مقایسه اثر درمان های مختلف بر اساس شاخص «ماکروفاژ». * نشان دهنده وجود اختلاف معنی دار نسبت به گروه A (کنترل) ($p < 0/05$)



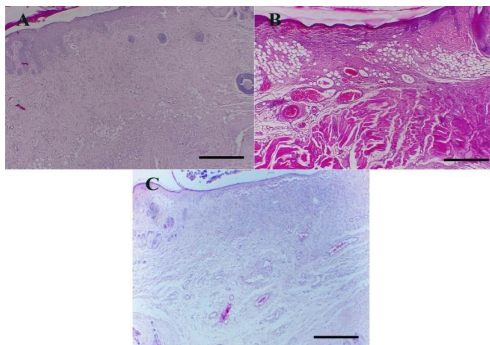
نمودار شماره 3: مقایسه اثر درمان های مختلف بر اساس شاخص «فیبروبلاست». * نشان دهنده وجود اختلاف معنی دار نسبت به گروه A (کنترل) ($p < 0/05$)

نمودارهای شماره 1، 2، 3 و 4 به ترتیب میانگین

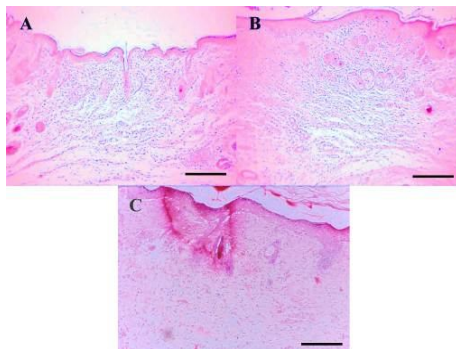
شاخص های التهابی نوتروفیل، ماکروفاژ، میزان فیبروبلاست و میزان رنگزایی را در روزهای مورد آزمایش در سه گروه نشان می دهند. در مورد شاخص نوتروفیل در روز 4، این شاخص در هر سه گروه بالا بود که در روز 7، این شاخص در دو گروه پماد عصاره زیتون و پماد درماهیل با سرعت بیش تری نسبت به گروه کنترل رو به کاهش بود ($P < 0/05$). در روزهای 10، 14 و 21 نیز این شاخص در این دو گروه نسبت به گروه کنترل روند کاهشی سریع تری داشت. شاخص ماکروفاژ در هر سه گروه در روزهای 4 و 7 آزمایش با افزایش روبرو بود که در روز 7 بین گروه کنترل و دو گروه پماد عصاره زیتون و پماد درماهیل اختلاف معنی دار دیده شد ($P < 0/05$). در روز 10 شاخص ماکروفاژ در گروه کنترل با افزایش روبرو بود در صورتی که این شاخص در دو گروه پماد عصاره زیتون و پماد درماهیل با سرعت بالا رو به کاهش بود. هم چنین در دو گروه درمان، شاخص فیبروبلاست در روزهای 4، 7، 10 و 14 با اختلاف معنی دار نسبت به گروه کنترل با روند افزایشی مشاهده شد ($P < 0/05$). در روز 21 این شاخص در همه گروه ها کم شد. در بررسی شاخص میزان رنگزایی در روزهای 4 و 7 میزان آن در دو گروه درمان نسبت به گروه کنترل بیش تر بود که در روزهای 10، 14 و 21 این میزان با سرعت بالا، کم شد در صورتی که در گروه کنترل بیش ترین میزان رنگزایی در روز 10 دیده شد و در روزهای بعد نیز با سرعت کم تری کم شد.



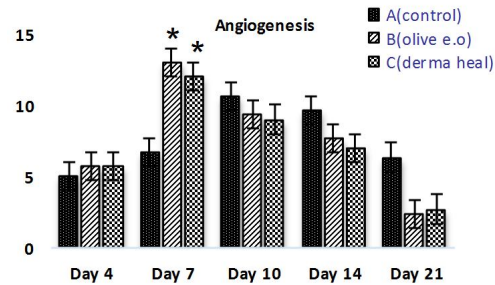
تصویر شماره 2: بازسازی اپیتلیوم در ناحیه زخم همراه واکنش التهابی خفیف و تشکیل عروق در روز هفتم در گروه های آزمایش (A). گروه دریافت کننده زیتون و (B). گروه دریافت کننده پماد). تشکیل ناقص اپیتلیوم و واکنش التهابی شدید در گروه کنترل (C). (HE stain, bar=100).



تصویر شماره 3: تشکیل اپیدرم به همراه تشکیل ضمامن پوستی در روز چهاردهم در گروه های آزمایش (A). گروه دریافت کننده زیتون و (B). گروه دریافت کننده پماد). بازسازی اپیتلیوم در ناحیه زخم همراه با حضور سلول های التهابی و بافت جوانه ای در روز چهاردهم در گروه کنترل (C). (HE stain, bar= 100).



تصویر شماره 4: اپیدرم همراه ضمامن پوستی و منظم شدن درم در روز بیست و یکم در گروه های آزمایش (A). گروه دریافت کننده زیتون و (B). گروه دریافت کننده پماد). تشکیل اپیدرم و تشکیل اولیه ضمامن پوستی در روز بیست و یکم در گروه کنترل (C). (HE stain, bar= 100).



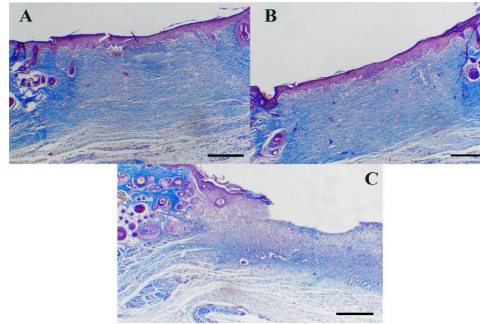
نمودار شماره 4: مقایسه اثر درمان های مختلف بر اساس شاخص «رگرایی». * نشان دهنده وجود اختلاف معنی دار نسبت به گروه A (کنترل) ($p < 0/05$)

نتایج به دست آمده از مطالعه میکروسکوپی نمونه های پوستی گروه کنترل در روز چهارم، زخم همراه خونریزی، لخته فیبرین و التهاب مشاهده شد در حالی که در نمونه های مربوط به گروه های آزمایش در روز چهارم درمان، میزان سلول های التهابی بیش تری دیده می شد. تصاویر پوستی گروه های آزمایش در روز هفتم، بیانگر بازسازی اولیه اپیتلیوم در ناحیه زخم همراه واکنش التهابی و تشکیل مختصر بافت جوانه ای بوده است (تصویر شماره 2). در نمونه های پوستی گروه کنترل در روز چهاردهم، بیانگر بازسازی اپیتلیوم در ناحیه زخم همراه با حضور سلول های التهاب و بافت جوانه ای بوده است. در حالی که در گروه های آزمایش در روز چهاردهم بازسازی کامل اپیتلیوم مشاهده شد و فولیکول های مو و غدد چربی در کنار زخم و رشته های کلاژن و فیبروبلاست ها در عمق درم قابل مشاهده بود (تصویر شماره 3).

در روز پایان آزمایش، در نمونه های پوستی گروه کنترل علی رغم تشکیل اپیدرم، تشکیل اولیه ضمامن پوستی مشاهده می شد، در حالی که در گروه آزمایش، اپیدرم همراه ضمامن پوستی در درم دیده می شد. سلول های فیبروبلاست، فیروسیت و رشته های کلاژن آرایش منظم پیدا کرده بودند (تصویر شماره 4). مقدار و سازمان یابی رشته های کلاژن در روزهای بررسی شده در گروه های آزمایش نسبت به گروه کنترل از وضعیت بهتری برخوردار بود (تصویر شماره 5).

طور چشمگیری تا روز چهاردهم آزمایش نسبت به گروه کنترل افزایش یافت. میزان بهبود زخم که در این مطالعه به صورت درصد انقباض سطح زخم بیان شد در همه روزهای آزمایش در گروه پماد درماهیل نسبت به گروه پماد زیتون بالاتر بود که در مطابقت با مطالعه Koca و همکاران در سال 2011 می باشد که اثرات پماد عصاره برگ زیتون 1 درصد را با نمونه تجاری در زخم های غیر دیابتی بررسی کرده بودند (14).

مهرآیین و همکاران نیز اثرات مثبت الثوروپتین در افزایش تولید فیبروبلاست ها و متعاقبا کلاژن را گزارش کردند (23،22). به نظر می رسد پماد عصاره برگ زیتون با افزایش مهاجرت و تولید فیبروبلاست ها باعث افزایش تولید و سازماندهی کلاژن ها در زخم و متعاقبا باعث افزایش استحکام بافت نوظهور و افزایش انقباض سطح زخم نسبت به گروه کنترل می شوند. یکی از مشکلات ترمیم زخم در بیماران دیابتی مزمن شدن فاز التهاب است که به طولانی شدن ترمیم زخم منجر می شود (24،20). فرآیند التهاب توسط مجموعه ای از سلول ها (نوتروفیل ها و ماکروفاژ) و فاکتورهای التهابی (اینترلوکین ها، $TNF-\alpha$...) صورت می گیرد. التهاب مزمن با افزایش نشت سلول های التهابی و آنژیوژنز تاخیری در ارتباط است. بررسی شاخص های سلولی و هم چنین روند آنژیوژنز در گروه دیابتی بدون درمان، بیانگر موفقیت مطالعه حاضر در شبیه سازی مدل مورد نظر می باشد. نوتروفیل ها و ماکروفاژ پس از ورود به محل زخم با آزادسازی آنزیم های پروتولیتیک، نیتریک اکسید (NO) و فاکتورهای آنژیوژنیک ($TNF-\alpha$ و VEGF) ماتریکس خارج سلولی (ECM) را تخریب، نفوذپذیری عروق را افزایش و باعث ادامه دار شدن فرآیند آنژیوژنز طی یک چرخه باز خورد مثبت می شوند (25،10). شاخص نوتروفیل در مطالعه حاضر در روز چهارم در هر سه گروه بالا بود که در روز هفتم در در گروه های پماد زیتون و پماد درماهیل به طور معنی دار کاهش یافت. در مطالعات مهرآیین و همکاران (23،22) شاخص نوتروفیل



تصویر شماره 5: رنگ پذیری رشته های کلاژن در گروه های آزمایش (A). گروه دریافت کننده زیتون و B. گروه دریافت کننده پماد) و گروه کنترل (C). (Masson trichrome stain, bar= 100).

بحث

در مطالعه حاضر اثرات التیام بخشی پماد عصاره برگ زیتون بر زخم های پوستی در مدل حیوانی موش های صحرایی دیابتی بررسی گردید و با پماد درماهیل یک نمونه تجاری موجود در بازار که برای درمان زخم های دیابتی کاربرد دارد مقایسه شد. نتایج حاصل از ارزیابی های ماکروسکوپی و میکروسکوپی نشان داد که پماد عصاره برگ زیتون و پماد درماهیل در تمامی روزهای مطالعه به شکل موثری با افزایش انقباض در سطح زخم و هم چنین با تقویت روند سلولی التیام میزان بهبودی را نسبت به گروه کنترل افزایش دادند. در بررسی مقایسه ای شاخص ماکروسکوپی، پماد درماهیل نسبت به پماد عصاره برگ زیتون به طور معنی داری موثرتر بود در حالی که تفاوت معنی داری در مورد شاخص های میکروسکوپی میان دو گروه دیده نشد.

یافته های Xuan و همکاران بر این مهم دلالت دارد که فعالیت های مهاجرتی و پاسخ میتوژنیک در فیبروبلاست هایی که از زخم های دیابتی جدا شدند نسبت به فیبروبلاست های نرمال کاهش پیدا می کند. فیبروبلاست ها سلول های اصلی تولید کننده کلاژن هستند و از این طریق نیروی کششی بافت جوانه ای نوظهور را افزایش می دهند (21). در پی تجویز پماد عصاره زیتون 10 درصد بر زخم های دیابتی، شاخص فیبروبلاست به موازات شاخص ماکروسکوپی درصد انقباض زخم، به

در روزهای سوم و هفتم مطالعه تحت تاثیر تجویز الیوروپتین کاهش قابل توجهی داشت که با نتایج ما همخوانی دارد. شاخص ماکروفاژ در انطباق با شاخص آنژیوژنز تا روز هفتم در گروه‌های تحت درمان نسبت به گروه کنترل بالاتر بود و با رسیدن به پیک خود در روز هفتم اختلاف معنی‌داری نسبت به گروه کنترل نشان داد. پس از روز هفتم فاکتورهای فوق با سرعت رو به کاهش بودند در حالی که در روز دهم شاخص ماکروفاژ و آنژیوژنز در گروه کنترل نسبت به گروه‌های درمان بالاتر بود که نشان دهنده التهاب مزمن و آنژیوژنز تاخیری می‌باشد. مهرآیین و همکاران نشان دادند که میزان VEGF به دنبال تزریق داخل پوستی الیوروپتین در روزهای سوم و هفتم افزایش یافت (23). به نظر می‌رسد کاهش شاخص نوتروفیل و افزایش شاخص ماکروفاژ و آنژیوژنز نسبت به گروه کنترل در هفته اول آزمایش، نشانگر اثرات مثبت پماد زیتون در ایجاد تعادل مورد نیاز بین فاکتورهای آنژیوژنیک و آنتی آنژیوژنیک برای حفظ یک روند آنژیوژنز نرمال در مطالعه ما می‌باشد. در افراد مبتلا به دیابت به علت اکسیداسیون خود به خودی قندها و پروتئین‌های گلیکوزیله مقادیر زیادی از رادیکال‌های آزاد (ROS) مانند رادیکال هیدروکسیل (OH^-) و پراکسید هیدروژن (H_2O_2) تولید می‌شود. همچنین NO یکی دیگر از رادیکال آزاد می‌باشد که از بافت دچار التهاب مزمن آزاد می‌شود. رادیکال‌های آزاد به طور مستقیم عملکرد نرمال سلول‌های التهابی را تغییر می‌دهند و موجب تخریب ساختار پروتئین‌ها می‌شوند و از این طریق سبب مزمن و طولانی شدن ترمیم زخم می‌گردند (26,4,3).

مطالعات متعددی نشان دادند که زیتون و فراورده‌های آن با افزایش ظرفیت آنتی‌اکسیدانی در کاهش التهاب و تسریع التیام زخم را ایفای نقش می‌کنند (28,27,19,14,10). به دنبال تخریب ECM توسط لکوسیت‌ها منبع قابل توجهی از مغذی‌ها برای میکروارگانیسم‌ها فراهم می‌شود که این موضوع به نوبه خود موجب افزایش

آلودگی میکروبی در محل زخم می‌گردد. هم‌چنین میکروآنژیوپاتی ناشی از هایپرگلیسمی با تضعیف مکانسیم دفاعی در موضع زخم زمینه عفونت‌های مزمن که معمولاً توسط ترکیبی از باکتری‌های گرم مثبت و گم منفی ایجاد می‌شوند را فراهم می‌کند و از این طریق باعث طولانی شدن التهاب می‌شوند. فنل‌های موجود در زیتون و فراورده‌های آن دارای خواص آنتی‌باکتریال (به ویژه در مورد باکتری‌های مقاوم مثل کلبسیلا، ای کلای و سودوموناس) هستند و از این طریق می‌توانند موجب کاهش عفونت و به بهبود روند زخم کمک کنند (30,29,28,24). اولیوروپتین مهم‌ترین و فراوان‌ترین ترکیب فنلی موجود در عصاره برگ زیتون می‌باشد که طی گزارش‌های متعددی به اثرات مفید آن اشاره شده است. مطالعات درون تنی و برون تنی نشان دادند که الیوروپتین به‌طور قابل توجهی در خنثی کردن رادیکال‌های آزاد نقش دارد (28,14) و هم‌چنین باعث کاهش نشت سلولی و افزایش تولید کلاژن در موضع زخم می‌شود (23,22,10). از طرفی دیگر نقش آن به عنوان یک آنتی‌باکتریال (28) در کنترل عفونت‌ها نیز اثر گذار بوده است. بنابراین به نظر می‌رسد در مطالعه حاضر عصاره برگ زیتون با برخورداری از خواص آنتی‌باکتریال و افزایش ظرفیت آنتی‌اکسیدانی باعث بازگشت تعادل بین فاکتورهای التهابی و ضدالتهابی می‌شود که به کوتاه تر شدن فاز التهاب مزمن و طولانی در زخم‌های دیابتی کمک می‌کند و به نرمالیزاسیون ترمیم زخم می‌انجامد. مطالعه ما نشان می‌دهد که پماد عصاره برگ زیتون می‌تواند به عنوان یک استراتژی درمانی مکمل در درمان زخم‌های دیابتیک مورد استفاده قرار بگیرد.

سپاسگزاری

به این وسیله از حمایت مالی معاونت پژوهشی دانشگاه لرستان و هم‌چنین کلیه عزیزانی که ما را در انجام این مطالعه یاری نموده‌اند قدردانی می‌شود.

References

1. IDF Diabetes Atlas. 8th ed. 2017. Available From: <http://diabetesatlas.org/resources/2017-atlas.html> (Accessed 10.06.18).
2. Zhang Y, McClain SA, Lee HM, Elburki MS, Yu H, Gu Y, et al. A Novel Chemically Modified Curcumin (Normalizes) Wound-Healing in Rats with Experimentally Induced Type I Diabetes: Initial Studies. *J Diabetes Res*. 2016.
3. Samancıoğlu S, Esen A, Ercan G, Mansoub NH, Vatansever S, İnce İ. A new dressing material in diabetic wounds: Wound healing activity of oleuropein-rich olive leaf extract in diabetic rats. *Gaziantep Med J* 2016; 22(1): 14-21.
4. Chokpaisarn J, Chusri S, Amnuait T, Udomuksorn W, Voravuthikunchai SP. Potential wound healing activity of *Quercus infectoria* formulation in diabetic rats. *Peer J* 2017; 5: e3608.
5. Naji S, Zarei L, Pourjabali M, Mohammadi R. The Extract of *Lycium depressum* Stocks Enhances Wound Healing in Streptozotocin-Induced Diabetic Rats. *Int J Low Extrem Wounds* 2017; 16(2): 85-93.
6. Lerman OZ, Galiano RD, Armour M, Levine JP, Gurtner GC. Cellular dysfunction in the diabetic fibroblast: impairment in migration, vascular endothelial growth factor production and response to hypoxia. *Am J Pathol* 2003; 162(1): 303-312.
7. Trivedi U, Parameswaran S, Armstrong A, Burgueno-Vega D, Griswold J, Dissanaik S, et al. Prevalence of multiple antibiotic resistant infections in diabetic versus nondiabetic wounds. *J Pathog*. 2014: 173053.
8. Bayraktar O, Altıok E, Yilmazer Q, Ruscuklu D, Buyukoz MY. Antioxidant, antimicrobial and cytotoxic activities of extracts from some selected Mediterranean shrub species (Maquis). *Biointerface Res Appl Chem* 2016; 6(4): 1437-1444.
9. Thakur R, Jain N, Pathak R, Sandhu SS. Practices in Wound Healing Studies of Plants. *Evid Based Complement Alternat Med* 2011; 438056.
10. Al-basher G, Al-Otibi F. Biological Activity of Olive Leaf Extract and Regulation of Tissue Transglutaminase Expression in Diabetic Wound Healing. *Int J Pharmacol* 2018; 14(7): 963-972.
11. De Marino S, Festa C, Zollo F, Incollongo F, Raimo G, Evangelista G, et al. Antioxidant activity of phenolic and phenylethanol glycosides from *Teucrium polium* L. *Food Chem* 2012; 133(1): 21-28.
12. Xie PJ, Huang LX, Zhang CH, You F, Zhang YL. Reduced pressure extraction of oleuropein from olive leaves (*Olea europaea* L.) with ultrasound assistance. *Food and Bioproducts Processing* 2015; 93: 29-38.
13. Bagheri S, Ahmadvand A, Khosrowbeygi F, Ghazanfari N, Jafari H, Nazem H, et al. Antioxidant properties and inhibitory effects of *Satureja khuzestanica* essential oil on LDL oxidation induced by CuSO₄ in vitro. *Asian Pac J Trop Biomed* 2013, 3(1): 22-27.
14. Koca U, Sutar I, Akkol EK, Yilmazer D, Alper M. Wound repair potential of *Olea europaea* L. leaf extracts revealed by in vivo experimental models and comparative evaluation of the extract's antioxidant activity. *J Med Food* 2011; 14(1-2): 140-146.
15. Aziza ES, Nahad E, Nabila AB, Wael S. Comparative Study of Ozonated Olive Oil Ointment versus Conventional Dressing

- Methods on the Healing of Grade I Diabetic Foot Ulcers Res 2011; 3: 16-30.
16. Khadem Haghghian H, Koushan Y, Asgharzadeh AA. Treatment of Diabetic Foot Ulcer with Propolis and Olive Oil: A Case Report. J Knowled Health 2012; 6(4): 35-38 (Persian).
 17. Zahmatkesh M, Rashidi M. Case report of diabetic foot ulcer with topical honey and olive oil. J Med Plants 2008; 8(2): 36-41.
 18. Tombulturk F, Kasap M, Tuncdemir M, Polat E, Sirekbasan S, Kanli A, et al. Effects of *Lucilia sericata* on wound healing in streptozotocin-induced diabetic rats and analysis of its secretome at the proteome level. Hum Exp Toxicol 2018; 37(5): 508-520.
 19. Alirezaei M, Kheradmand A, Salahi P, Azizi A. Olive Leaves Extract Effects on Sperm Quality Following Experimentally-Induced Diabetes in Rats. Iran J Vet Med 2018; 12(4): 335-346 (Persian).
 20. Ghaneialvar H, Arjmand S, Saheb Moghadam L, Soleimani M, Mashhadi Abbas F. Influence of Adipose Derived Mesenchymal Stem Cells on the Effective Inflammatory Factors of Diabetic Wound Healing in Animal Models. J Mazandaran Univ Med Sci 2017; 27(148): 12-21 (Persian).
 21. Xuan YH, Huang BB, Tian HS, Chi LS, Duan YM, Wang X, et al. High-glucose inhibits human fibroblast cell migration in wound healing via repression of bFGF-regulating JNK phosphorylation. PLOS One 2014; 9(9): e108182.
 22. Mehraein F, Sarbishegi M, Aslani A. Therapeutic effects of oleuropein on wounded skin in young male BALB/c mice. Wounds 2014; 26(3): 83-88.
 23. Mehraein F, Sarbishegi M, Aslani A. Evaluation of Effect of Oleuropein on Skin Wound Healing in Aged Male Balb/c Mice. Cell J 2014; 16(1): 25-30.
 24. Mirza RE, Koh TJ. Contributions of cell subsets to cytokine production during normal and impaired wound healing. Cytokine 2015; 71(2): 409-412.
 25. Rostami A, Khazaei M. Inflammation and Angiogenesis: The Role of Cells and Inflammatory Factors. J Isfahan Med Sch 2016; 34(384): 612-622 (Persian).
 26. Chokpaisarn J, Urao N, Voravuthikunchai SP, Koh TJ. Quercus infectoria inhibits Set7/NF- κ B inflammatory pathway in macrophages exposed to a diabetic environment. Cytokine 2017; 94: 29-36.
 27. Nasiri M, Fayazi S, Jahani S, Yazdanpanah L, Haghghizadeh MH. The effect of topical olive oil on the healing of foot ulcer in patients with type 2 diabetes: a double-blind randomized clinical trial study in Iran. J Diabetes Metab Disord 2015; 14: 38.
 28. Erdogan I, Bayraktar O, Uslu ME, Tuncel Ö. Wound Healing Effects of Various Fractions of Olive Leaf Extract (OLE) on Mouse Fibroblasts. Romanian Biotechnological Letters. 2018.
 29. Baycin D, Altiok E, Üklü S, Bayraktar O. Adsorption of olive leaf (*Olea europaea* L.) antioxidants on silk fibroin. J Agric Food Chem 2007; 55(4): 1227-1236.
 30. Markin D, Duek L, Berdicevsky I. *In vitro* antimicrobial activity of olive leaves. Mycoses 2003; 46(3-4): 132-136.