CASE REPORT

Situs Ambigus, Right Isomerism (Asplenia syndrome)

Maryam Nabati[1],
Kamelia Ardavan[2],
Alireza Saliminia[3],
Ahmad Babai[2]

[1] Department of Cardiology, Faculty of Medicine, Mazandaran University of Medical Sciences, Sari, Iran
[2] Department of Cardiology, Faculty of Medicine, Mazandaran University of Medical Sciences, Sari, Iran
[3] Department of Anastasia, Tehran University of Medical Sciences, Tehran, Iran

(Received April 7, 2012 ; Accepted July 2, 2012)

Abstract

When abdominal and thorasic organs are inversed it is called situs inversus and when most of the these organs are positioned abnormally and heterogenic It is called situs ambigus (Heterotoxy syndrome) which is a rare congenital defect (Incidence 1.44 in 100/000 live birth) In these, abnormal organs shift which could be to the Right side or left side (Right Isomerism, Left Isomerism). One of the Heterotoxy main subgroups is Right Isomerism, asplenia which is accompanied with centrally located liver, asplenia, two morphologic Right side lungs. Our case is 19 years old gril with central and peripheral cyanosis and clubbing from several years ago who had several recurrent pulmonary infection from childhood with history of PA banding surgery. She had dextrocardia, asplenia and cardiac abnormality were detected in CXR, echocardiography and sonography.

Management of this abnormality include surgical correction and prevention of infection with vaccination and antibiotic prophylaxis due to asplenia.

Key words: Situs ambigus, heterotoxy syndrome, Right Isomerism, asplenia syndrom

J Mazand Univ Med Sci 2012; 22(91): 110-114 (Persian).

[Downloaded from jmums.mazums.ac.ir on 2026-08-11]

پژوهشی

مجله دانشگاه علوم پزشکی مازندران
دوره بیست و دوم شماره ۹۱ مرداد سال ۱۳۹۱ (۱۱۴-۱۱۰)

معرفی یک مورد سایتوس آمبیگوس، ایزومریسم راست

مریم نباتی[۱]
کاملیا اردوان[۲]
علیرضا سلیمی نیا[۳]
احمد بابایی[۲]

چکیده

وقتی که ارگان‌های شکم و قفسه سینه بر عکس قرار گرفته باشند وضعیت را سایتوس اینورسوس و اگر بیشتر ارگان‌ها به طور غیر طبیعی و هتروژن در شکم و قفسه سینه قرار گرفته باشند وضعیت را سایتوس آمبیگوس (سندرم هتروتاکسی) که یک نقص مادرزادی نادر است (بروز ۱/۴۴ مورد در ۱۰۰۰۰ تولد زنده) می‌نامند. در این توزیع غیر نرمال گرایش ارگان‌ها می‌تواند به راست و یا به چپ باشد (ایزومریسم راست/ ایزومریسم چپ) یکی از زیر شاخه‌های اصلی آن شامل سندرم آسپلنی (ایزومریسم راست) که همراهی دارد با موقعیت کبد در مرکز، عدم وجود طحال و وجود دو ریه که از نظر مورفولوژی هر دو ریه راست هستند.

مورد معرفی شده بیمار خانم ۱۹ ساله که کبودی دور لب ها و انتهای دست و پا و کلابینگ، همراه با سابقه عفونت‌های مکرر تنفسی از سال‌های کودکی داشته است. سابقه انجام PA banding نیز بعد از تولد داشت. در رادیوگرافی قفسه سینه، سونوگرافی شکم و اکوکاردیوگرافی انجام شده، دکستروکاری، عدم وجود طحال و ناهنجاری‌های قلبی مشاهده شد. درمان این ناهنجاری معمولاً در صورت امکان تصحیح جراحی آنومالی‌ها و همچنین جلوگیری از بروز عفونت‌ها به علت نداشتن طحال در این بیماران است که با انجام واکسیناسیون و آنتی‌بیوتیک پروفیلاکسی صورت می گیرد.

واژه‌های کلیدی: سایتوس آمبیگوس، سندرم هتروتاکسی، ایزومریسم راست، سندرم آسپلنی

مقدمه

به قرارگیری طبیعی ارگان ها در بدن سایتوس سالیتوس گفته می‌شود (طحال در سمت چپ، کبد در سمت راست، دهلیز راست در سمت راست، دهلیز چپ در سمت چپ، لوب سه گوش ریه در سمت راست). وقتی که ارگان‌های شکم و قفسه سینه بر عکس قرار گرفته باشند وضعیت را سایتوس اینورسوس و اگر بیشتر ارگان‌ها به طور غیر طبیعی و هتروژن در شکم و قفسه سینه قرار گرفته باشند وضعیت را سایتوس آمبیگوس (سندرم هتروتاکسی) که یک نقص مادرزادی نادر است (بروز ۱/۴۴ مورد در ۱۰۰۰۰ تولد زنده) می‌نامند(۳-۱). هتروتاکسی ازناتوانی در برقراری آسیمتری طبیعی چپ و راست در زمان جنینی ناشی می‌شود(۴). بیشتر موارد سندرم هتروتاکسی معمولاً اسپورادیک هستند. البته مواردی نیز فامیلیال و X-linked هم گزارش شده است(۵). بنابراین در جنس مذکر بیشتر دیده می‌شود. نقص ژنی در فرم اسپورادیک معمولاً به صورت جابه‌جایی اتوزومال

مولف مسئول: مریم نباتی– ساری: بلوار ارتش، مرکز آموزشی درمانی حضرت فاطمه زهرا (س)، گروه قلب و عروق E-mail: Dr.mr.nabati@gmail.com
۱. گروه قلب و عروق، دانشکده پزشکی، دانشگاه علوم پزشکی مازندران
۲. گروه قلب و عروق، دانشکده پزشکی، دانشگاه علوم پزشکی مازندران
۳. گروه بیهوشی، دانشگاه علوم پزشکی تهران
تاریخ دریافت : ۹۱/۱/۱۹ تاریخ ارجاع جهت اصلاحات : ۹۱/۳/۳ تاریخ تصویب: ۹۱/۴/۱۲

[Downloaded from jmums.mazums.ac.ir on 2026-08-11]

متعادل و غیر متعادل توصیف شده است و موارد ارثی نیز معمولاً با حذف ساب میکروسکوپیک در 8q26 و حذف در 18p همراه می‌باشد. در مدل‌های حیوانی دیده شدکه در اوایل دوران امبریونیک،جهت قرارگیری پس از لانه گزینی معکوس گردیده است(۶) همچنین فاکتورهای محیطی مانند شامل تماس با رتینوئیک اسید و دیابت مادر نیز در بعضی موارد با بروز بیماری همراهی داشته است(۷).

در این توزیع غیر نرمال گرایش ارگان ها می‌تواند به راست و یا به چپ باشد (ایزومریسم راست/ ایزومریسم چپ)(۸). زیر شاخه های اصلی آن شامل :
۱- سندرم آسپلنی (ایزومریسم راست) که همراهی دارد با موقعیت کبد در مرکز، عدم وجود طحال و وجود دو ریه که از نظر مورفولوژی هر دو ریه راست هستند.
۲- سندرم پلی اسپلنی (ایزومریسم چپ) (۹): که همراهی دارد با طحال‌های متعدد در اندازه های کوچک، عدم وجود ناحیه اینتراهپاتیک ورید اجوف تحتانی و وجود دو ریه با مورفولوژی ریه چپ(۱۰، ۱۱). سندرم هتروتاکسی معمولاً با بیماری‌های قلبی مادرزادی شدید مانند: وجود ارتباط اینتراوریکولار (IAC)، ارتباط بین بطنی (IVC)، ارتباط دهلیزی بطنی، تنگی یا آترزی شریان ریوی و برگشت غیر طبیعی سیستم وریدی ریوی(۱۱، ۱۲) می باشد. در این گزارش ما یک مورد سایتوس آمبیگوس با ایزومریسم راست (آسپلنی) را خانم ۱۹ ساله که با سیانوز مرکزی و محیطی مراجعه کرده بود، معرفی می کنیم.

گزارش مورد

بیمار خانم ۱۹ ساله که با شکایت کبودی لب‌ها و انتهای دست و پا از چندین سال قبل به این مرکز مراجعه کرد. بیمار سابقه عفونت‌های مکرر تنفسی از سال‌های کودکی داشته است. سابقه انجام PA banding نیز بعد از تولد داشت. سابقه خانوادگی از هیچ نوع بیماری قلبی و یا تنفسی وجود نداشت. در هنگام مراجعه نبض بیمار منظم و با ریت ۸۸ در دقیقه بود. فشار خون بیمار ۱۱۰/۷۰ میلی‌متر جیوه و درجه حرارت بیمار ۳۷/۳ درجه سانتی‌گراد بود. در معاینه عمومی سیانوز مرکزی و محیطی و کلابینگ کاملاً مشهود بود. در سمع قلب سوفل سیستولیک ۳/۶ در کانون LSB سمع شد. در سایر معاینات نکته غیرطبیعی یافت نشد. برای بیمار الکتروکاردیوگرام، رادیوگرافی قفسه سینه و سونوگرافی شکم و لگن و اکوکاردیوگرافی انجام شد. در الکتروکاردیوگرافی موج P منفی در لیدهای I و II، LAX (left axis deviation)، R>7mm در V_1 به علت RV pressure overload، poor R progression در لیدهای V تا V مشهود بود (تصویر شماره ۱).

در رادیوگرافی قفسه سینه: دکستروکاردی (آپکس قلب به سمت راست) همراه با برجستگی ناف ریه مشهود بود (تصویر شماره ۲).

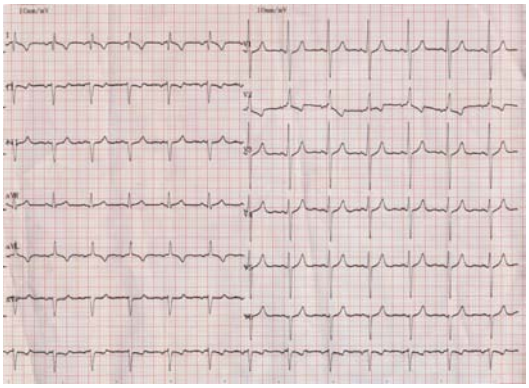

تصویر شماره ۱: الکتروکاردیوگرافی موج P منفی در لیدهای I و II

تصویر شماره ۲: رادیوگرافی قفسه سینه دکتروکاردی

[Downloaded from jmums.mazums.ac.ir on 2026-08-11]

در سونوگرافی شکم و لگن کبد در midline دیده شد (به جای right upper quadrant) (تصویر شماره ۳) و تصویر گاز معده در RUQ مشاهده گردید. کیسه صفرا و مجاری داخل و خارج کبدی نرمال بود. IVC و آئورت آبدومینال هر دو در سمت راست ستون فقرات قرار داشت و IVC قدام به آئورت دیده شد (تصویر شماره ۴). طحال دیده نشد.

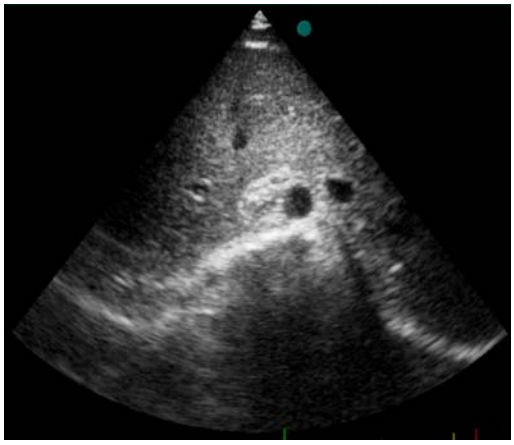

تصویر شماره ۳: سونوگرافی شکمی کبد در خط وسط

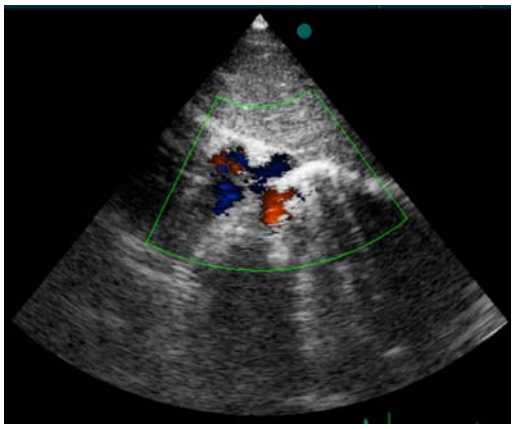

تصویر شماره ۴: سونوگرافی شکمی SVC و آئورت آبدومینال در سمت راست ستون فقرات

در اکوکاردیوگرافی:

سایتوس آمبیگوس، Right sidedness، ایزومریسم راست، Ostium primum ASD، inlet VSD Common AV canal defect (تصویر شماره ۵)، Double outflow RV (تصویر شماره ۶)، رگورژیتاسیون حداقل متوسط AV leaf let و PA banding با گرادیان پیک سیستولیک ۱۱ میلی‌متر جیوه مشهود بود.

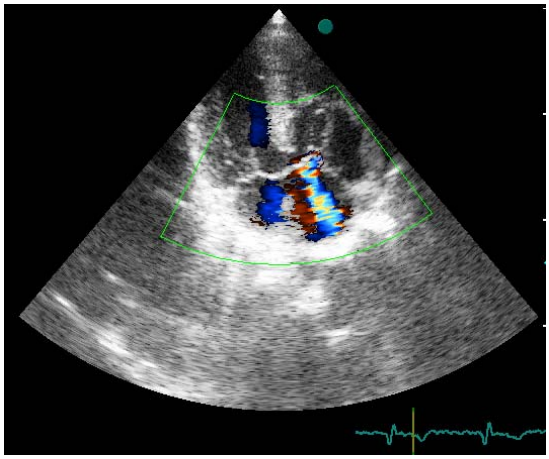

تصویر شماره ۵: آلوکاردیوگرافی common Av canal

تصویر شماره ۶: اکوکاردیوگرافی Double outlet RV

بحث

این مورد یک بیمار با جابه‌جایی هتروژن ارگان‌های در شکم و قفسه سینه بوده است (سایتوس آمبیگوس) که با قرارگیری قلب در سمت راست (دکستروکاردی) همراه بوده است. همچنین بیماری از نوع ایزومریسم راست و عدم وجود طحال بوده است. همچنین بیمار آنومالی‌های قلبی نیز داشته که شامل

[Downloaded from jmums.mazums.ac.ir on 2026-08-11]

complete AV canal، primum ASD، InletVSD و DORV بوده است. بیشتر موارد سندرم هتروتاکسی معمولاً اسپورادیک هستند. البته مواردی نیز فامیلیال و X-linked هم گزارش شده است(۵). همچنین فاکتورهای محیطی مانند شامل تماس با رتینوئیک اسید و دیابت مادر نیز در بعضی موارد با بروز بیماری همراهی داشته است(۷). در بیمار گزارش شده فوق هیچ سابقه خانوادگی وجود نداشت و مادر بیمار نیز در دوران بارداری مشکل خاصی نداشته است و احتمالاً با توجه به جنس مؤنث بیمار، بیماری از نوع اسپورادیک بوده است که جهت تأیید نهایی باید بررسی ژنتیک صورت گیرد. سندرم هتروتاکسی با ایزومریسم راست (سندرم آسپلنی) معمولاً با ناهنجاری‌های قلبی متعدد مانند جابه‌جایی عروق بزرگ، تنگی شدید یا آترزی شریان ریوی، کانال دهلیزی بطنی، نقص جداری بطنی بزرگ و یا تک بطنی همراه هستند. در ۲/۳ موارد نیز ارتباط غیرطبیعی بین وریدهای ریوی و ورید اجوف و یا سیستم پورت وجود دارد(۱۳). همچنین وجود سیانوز شدید از بدو تولد، جابه‌جایی کبد و برونش ها و مالروتاسیون روده‌ها نیز از موارد شایع همراه می‌باشد. در بیمار گزارش شده فوق نیز کانال دهلیزی بطنی مشترک از نوع Rastelli type C، ASD، VSD و DORV وجود داشت. همچنین بیمار دچار سیانوز مرکزی و محیطی و کلابینگ شدید بوده است.

عدم وجود طحال در ایزومریسم راست نیز معمولاً موجب بروز عفونت‌های مکرر با باکتری‌های کپسول‌دار می‌گردد. در بیمار گزارش شده فوق نیز که در سونوگرافی عدم وجود طحال گزارش شد، بیمار سابقه عفونت‌های مکرر تنفسی داشته است. سونوگرافی پره ناتال معمولاً بیشتر موارد جابه‌جایی‌های ارگان‌ها را مشخص می‌کند و باعث افزایش بقای این بیماران نیز شده است. بیمارانی که آنومالی‌های قلبی همراه نیز داشته باشند معمولاً در بدو تولد با علائم شدید تشخیص داده می‌شوند(۱۴). در کودکان و بالغین جوان که با علایم مشکوک به این بیماری مراجعه می‌کنند بهترین راه تشخیص بررسی وضعیت قرارگیری ارگان‌ها در شکم و قفسه سینه است. که معمولاً با انجام رادیوگرافی قفسه سینه و سونوگرافی شکم مشخص می شود. برای بررسی ناهنجاری‌های قلبی نیز از اکوکاردیوگرافی و در کاتتریسم قلبی استفاده می‌شود(۱۵). درمان بیماران شامل درمان مناسب ناهنجاری قلبی، جلوگیری از بروز عفونت در سندرم آسپلنی می‌باشد. انجام جراحی‌های مناسب و درمان دارویی مناسب برای مشکلات قلبی و واکسیناسیون بر ضد باکتری‌های کپسول دار و استفاده از آنتی‌بیوتیک پروفیلاکسی از جمله روش‌های درمانی است(۱۶، ۱۷). در این بیمار در دوران کودکی به‌دلیل کمپلکس بودن بیماری تنها PA Banding جهت جلوگیری از وقوع سندرم آیزن منگر انجام شد و Total Correction به‌دلیل پیچیده بودن بیماری و آنومالی‌های مختلف احشایی انجام نگردید. مهم‌ترین علت مورتالیتی و موربیدیتی در سندرم هتروتاکسی بدون شک آنومالی‌های قلبی بیمار هستند که مهم‌ترین آن‌ها شامل دهلیز آمبیگوس و یا تک دهلیزی، تک بطنی، آنومالی‌های کونوترانکئال مانند ترانکوس آرتریوزوس و جابه‌جایی عروق بزرگ می‌باشد. ارتباط نابه‌جای وریدهای ریوی (TAPVCs) نیز با مورتالیتی و موربیدیتی ارتباط دارند. ناهنجاری‌های احشایی با پیامدهای نامناسب نیز شامل آترزی صفراوی و عدم وجود طحال می باشند(۱۶، ۱۷).

References

1. Salomon LJ, Baumann C, Delezoide AL, et al. Abnormal abdominal situs: what and how should we look for? Prenatal Diag 2006; 26: 282–5.

[Downloaded from jmums.mazums.ac.ir on 2026-08-11]

2. Bartram U, Wirbelauer J, Speer CP. Heterotaxy syndrome-asplenia and poliesplenia as indicators of visceral malposition and complex congenital heart disease. Biol Neonate 2005; 88: 278–90.
3. Icardo JM, García Rincón JM, Ros MA. Malformaciones cardiacas, heterotaxia y lateralidad. Rev Esp Cardiol 2002; 55: 962–74.
4. Casey B, Cuneo BF, Vitali C, et al. Autosomal dominant transmission of familial laterality defects. Am J Med Genet 1996; 61 (4) : 325-8.
5. Alonso S, Pierpont ME, Radtke W, et al . Heterotaxia syndrome and autosomal dominant inheritance. Am J Med Genet 1995; 56
6. Fishman LN, Lavine JE. What's wrong when it isn't right: situs inversus and genetic control of organ position. Hepatology 1994; 19 (1) : 257-8.
7. Ferrero GB, Gebbia M, Pilia G, et al. A submicroscopic deletion in Xq26 associated withfamilial situs ambiguous. Am J Hum Genet 1997;61 (2) : 395-401.
8. Peeters H, Devriendt K. Human laterality disorders. Eur J Med Genet 2006; 49: 349–62.
9. Duran M, Guereña A. Sequence of right laterality with spleen: widwning the spectrum of heterotaxy. Pediatr Pathol Molec Med 2002; 21: 461–5.
10. Fuster Siebert M, Cabanas Gancedo R, Cuevas Alvarez J, et al. Heterotaxia cardiaca y anomalías filiares. Medicina Clínica 1983; 80: 231–2.
11. Helen T, Winer-Muram MD. Adult presentation of heterotaxic syndromes and related complexes. J Thorac Imag 1995; 10: 43–57.
12. Naranjo Gómez A, Rodriguez Sanjuan JC, Casado Martín F, et al. Poliesplenia con heterotaxia visceral abdominal parcial y páncreas pequeño. Rev Esp Enf Digest 1994; 85: 395–7.
13. Vaideeswar P, Tullu MS, Sathe PA, Nanavati R. Atresia of the common pulmonary vein—a rare congenital anomaly. Congenit Heart Dis 2008; 3(6) :431-4.
14. Choi M, Borenstein SH, Hornberger L, Langer JC. Heterotaxia syndrome: the role of screening for intestinal rotation abnormalities. Archives of Disease in Childhood 2005; 90: 813-15.
15. Miguel Tortajada, Miriam Moreno,Miguel Gracia, Amparo Sanchis. Situs ambiguous in a schoolchild. BMJ Case Reports. 2009. 07: 2071.
16. Ashok D Rathod, Rajesh Kulkarni, Satyesh K Vishindasani. Cyanotic Congenital Heart Disease with Asplenia Syndrome with Pyogenic Meningitis. Bombay Hospital Journal, Vol. 51, No. 4, 2009.
17. Herman TE. Special imaging casebook. Leftisomerism (polysplenia) with congenitalatrioventricular block and biliary atresia. JPerinatol 1999; 19(2) :155-7.

[Downloaded from jmums.mazums.ac.ir on 2026-08-11]