CASE REPORT

Major Depressive Disorder as the First Presentation of Panhypopituitarism: A Case Report

Sabahat Lavvaf[1],
Seyyed Hamze Hosseini[2],
Adele Bahar[3],
Majid Kasaei[4]

[1] Psychiatrist, Semnan University of Medical Sciences, Semnan, Iran
[2] Professor, Psychiatry and Behavioral Sciences Research Center, Addiction Institute, Mazandaran University of Medical Sciences, Sari, Iran
[3] Associate Professor, Diabetes Research Center, Mazandaran University of Medical Sciences, Sari, Iran
[4] Emergency Medicine Specialist, Semnan University of Medical Sciences, Semnan, Iran

(Received August 5, 2019 ; Accepted October 30, 2019)

Abstract

Pan-hypopituitarism is a rare but life threatening disorder that occurs due to reduction of anterior pituitary hormones. In this condition, major depressive disorders are presented by depressed mood and markedly diminished interest in many activities during a day. Some disorders are associated with psychiatric symptoms at presentation, therefore, the diagnosis of mood disorder due to a medical condition should also be considered. This study presents a middle aged man admitted with symptoms of major depressive disorder involving suicidal ideation whose condition did not improve despite treatment with different antidepressant agents. He had past history of brain tumor surgery, chemotherapy, and radiotherapy. Due to the possibility of pituitary axis deficits since the time that radiotherapy was initiated, the patient was evaluated for these axes and the decrease in adrenal, thyroid, gonad and growth hormone axis function was confirmed by lab tests.In patients with persistent and severe depression, underlying medical causes such as endocrine disorders especially hypo-pituitarism should also be considered.

Keywords: major depressive disorder, hypopituitarism, brain tumor

J Mazandaran Univ Med Sci 2020; 29 (180): 146-151 (Persian).

*** Corresponding Author: Adele Bahar -** Diabetes Research Center, Mazandaran University of Medical Sciences, Sari, Iran (E-mail: doctor_bahar2000@yahoo.com)

[Downloaded from jmums.mazums.ac.ir on 2026-11-27]

مجله دانشگاه علوم پزشکی مازندران
دوره بیست و نهم شماره ۱۸۰ دی سال ۱۳۹۸ (۱۵۱-۱۴۶)

گزارش یک مورد افسردگی شدید تظاهر اولیه پان هیپوپیتوئیتاریسم

صباحت لواف[۱]
سید حمزه حسینی[۲]
عادله بهار[۳]
مجید کسائی[۴]

چکیده

هیپوپیتوئیتاریسم (Hypopituitarism) یک اختلال نادر ولی کشنده است می‌تواند به صورت کمبود هر یک از هورمون‌های هیپوفیز قدامی تظاهر کند. اختلال افسردگی اساسی با علایم خلق افسرده و کاهش علایق در اکثر ساعات روز مشخص می‌شود. با توجه به اینکه علائم روانپزشکی در زمان تشخیص بعضی بیماری‌ها بارز هستند، لذا بروز مشکلات فوق در زمینه سایر بیماری‌ها به ویژه کاهش عملکرد غده هیپوفیز باید مد نظر قرار گیرد.

در گزارش مورد حاضر بیمار آقای میانسالی بود که با علایم افسردگی اساسی با افکار خودکشی , کاهش وزن شدید , بی اشتهایی بستری شد و علی رغم درمان با داروهای مختلف ضد افسردگی بهبودی حاصل نشد. در شرح حال، سابقه عمل جراحی تومور مغزی به همراه شیمی درمانی و رادیوتراپی مغز داشت. با توجه به احتمال بروز کم کاری محورهای تروفیک هیپوفیز با گذشت زمان از شروع رادیوتراپی، جهت بیمار بررسی محورهای یاد شده انجام شد و کاهش عملکرد محور آدرنال، تیروئید، گناد و هورمون رشد با آزمایش اثبات شد.

در برخورد با بیماران با پاسخ نامناسب به درمان ضد افسردگی، به علل ایجادکننده آن به ویژه اختلالات آندوکرین و در راس آن اختلالات کم‌کاری هیپوفیز توجه شود و آزمایشات مربوطه درخواست شود.

واژه های کلیدی: افسردگی اساسی، کم کاری هیپوفیز، تومور مغزی

مقدمه

پان هیپوپیتوئیتاریسم (Panhypopituitarism) یک اختلال نادر ولی تهدیدکننده حیات است که به علت کاهش ترشحات هورمون‌های هیپوفیزی به‌صورت کامل یا نسبی تظاهر پیدا می‌کند. شیوع آن ۴۵ در صد هزار نفر جمعیت است(۱). بیماران معمولاً بعضی تظاهرات عمومی و اختلالات آزمایشگاهی ناشی از نارسایی آدرنال ثانویه به‌صورت ضعف، تهوع، استفراغ، کاهش قند و سدیم خون به همراه بعضی علائم روانپزشکی شامل تحریک پذیری و افسردگی و در موارد نارسایی حاد، سایکوز و دلیریوم رانشان می‌دهند. به‌دنبال اختلال عملکرد آدرنال ناشی از آسیب هیپوفیز علایم به همراه تهوع، اسهال و تظاهرات روانپزشکی و در نهایت شوک دیده می‌شود. عارضه دیگر پان‌هیپوپیتوئیتاریسم هیپرپرولاکتینمی است که می‌تواند باعث افسردگی و اضطراب شود.

هیپوتیروییدی مرکزی به عنوان یکی از محورهای درگیر در پان هیپوپیتوئیتاریسم، علایم و نشانه‌های

مولف مسئول: عادله بهار– ساری: خیابان رازی، بیمارستان امام خمینی بخش داخلی E-mail: doctor_bahar2000@yahoo.com
۱. روانپزشک، دانشگاه علوم پزشکی سمنان، سمنان، ایران
۲. استاد، مرکز تحقیقات اعتیاد و علوم رفتاری، دانشگاه علوم پزشکی مازندران، ساری، ایران
۳. دانشیار، مرکز تحقیقات دیابت، دانشگاه علوم پزشکی مازندران، ساری، ایران
۴. متخصص طب اورژانس، دانشگاه علوم پزشکی سمنان، سمنان، ایران
تاریخ دریافت : ۱۳۹۸/۵/۱۴ تاریخ ارجاع جهت اصلاحات : ۱۳۹۸/۵/۲۰ تاریخ تصویب : ۱۳۹۸/۸/۸

[Downloaded from jmums.mazums.ac.ir on 2026-11-27]

مختلفی دارد که شامل احساس سرما، یبوست، پارستزی، سرگیجه، سنکوپ، موهای شکننده و آنمی نرموکروم نرموسیتیک بهمراه خلق افسرده، آپاتی، کاهش حافظه و تمرکز، تاخیر در پاسخ، توهم شنوایی و پارانویا است(۲). در برخی موارد تظاهرات روانپزشکی قبل از بروز علایم اصلی نارسایی آدرنال ایجاد می‌شود. در تایید مورد فوق، Tatsuzawa یک بیمار با شکایت خستگی، افسردگی، کاهش انرژی و حملات خودکشی مکرر را گزارش کرد که طی درمان با سرترالین بهبودی نداشت. این بیمار پس از تشخیص هیپوتیروئیدی و نارسایی آدرنال و دریافت درمان‌های مورد نیاز بهبود دراماتیک پیدا کرد(۳).

اختلال افسردگی اساسی با علایم خلق افسرده وکاهش علایق ولذت در اکثر ساعات روز مشخص می‌شود. سایر علایم همراه در این اختلال شامل کاهش وزن چشمگیر، بی‌خوابی یا پرخوابی، سراسیمگی یا کندی روانی- حرکتی، خستگی و فقدان انرژی، احساس گناه مفرط، کاهش تمرکز و افکار مربوط به مرگ و خودکشی می‌باشد. در تشخیص افتراقی اختلال افسردگی، علل طبی باید مدنظر قرار گیرد. این اتیولوژی‌ها می‌توانند اختلالات اندوکرین مانند هیپوتیروئیدیسم، هیپرتیروئیدیسم، آدیسون، بیماری کوشینگ و اتیولوژی عفونی مانند ایدز، منونوکلئوز و ... و بیماری‌های کلاژن واسکولار باشند که در معاینات کامل بیمار و آزمایش‌های به عمل آمده از وی کشف شوند(۴).

در مقاله حاضر آقای میانسالی با اختلال افسردگی اساسی با مشکل کاهش اشتها و کاهش وزن شدید، امتناع از مصرف غذا به قصد خودکشی و گوشه‌گیری معرفی می شود که در سابقه وی عمل جراحی تومور مغزی و رادیوتراپی مغز وجود دارد.

معرفی بیمار

بیمار آقایی ۵۱ ساله با قد ۱۷۰ سانتی‌متر و وزن ۴۶ کیلوگرم و علائم حیاتی نرمال، در بخش روان تنی بیمارستان امام خمینی ساری (ره) مورد بستری و تحت ارزیابی و درمان قرار گرفت. او با شکایت کاهش اشتها، امتناع از غذا خوردن، کاهش وزن شدید، خلق افسرده، بی‌حوصلگی، خود مراقبتی نامناسب، عدم ارتباط اجتماعی، ضعف و بیحالی، سرگیجه، سردرد و احساس سرما بستری شد. سابقه جراحی تومور مغزی گلیوبلاستوم مولتی فرم را ۵ سال قبل از بستری به همراه شیمی‌درمانی و رادیوتراپی ذکر می‌کرد. در ۴ سال اول بعد از جراحی، بیمار تحت نظر جراح مغز و اعصاب پیگیری منظم داشت و تنها شکایت از سردرد با شدت متوسط، ثانویه به برداشت تومور داشت، ولی شرح حالی از افسردگی ماژور نداشت. همچنین MRI مغز، شواهدی از عود تومور را نشان نمی‌داد. بیمار از یک سال قبل از مراجعه دچار بی اشتهایی وکاهش وزن شدید شد که با پیگیری خانواده و مراجعه به متخصص تغذیه مکمل غذایی تجویز شد. دو ماه قبل از بستری، به دلیل امتناع از صرف غذا به قصد خودکشی، توسط خانواده اش توسط روانپزشک ویزیت شد. بیماردر زمان مراجعه بسیار لاغر، کاشکتیک، بیحال و ناتوان بود و به سختی ارتباط برقرار می‌کرد. جهت بیمار سیتالوپرام ۴۰ میلی‌گرم روزانه شروع شد ولی علی رغم مصرف منظم دارو طی دو ماه، تغییری در خلق و اشتهای بیمار ایجاد نشد و به همین دلیل بوپروپیون نیز از ویزیت دوم با دوز ۱۵۰ میلی‌گرم به سیتالوپرام اضافه شد.

بررسی‌های لازم شامل آزمایش‌های کبدی (ALP ،ALT ،AST)، پروفایل چربی (CholesterolLDL/HDL,Triglyceride)، پروفایل آهن، اوره، کراتینین، کلسیم و فسفر برای بیمار انجام شد (جدول شماره ۱). با توجه به سابقه جراحی مغز و رادیوتراپی در ۵ سال گذشته و احتمال آسیب به غده هیپوفیز آزمایشات محورهای هیپوفیز نیز انجام شد. در آزمایش‌های انجام شده سطح کورتیزول ناشتای بیمار (۸ صبح) ۱۷ نانوگرم بر میلی لیتر (۱/۷ میکروگرم بر دسی‌لیتر) کم‌تر ازحد طبیعی و ACTH، ۸ پیکومول در لیتر (نرمال= ۱/۳-۱۶/۷) گزارش شد. مجموع

[Downloaded from jmums.mazums.ac.ir on 2026-11-27]

کورتیزول و ACTH کاهش یافته، به نفع نارسایی آدرنال مرکزی بود. در سایر آزمایشات سطح تستوسترون، LH و IGF1 زیر حد نرمال گزارش شدند که همگی به نفع پان هیپوپیتوئیتاریسم بیمار بودند. ولی در بررسی محور تیروئید، سطح آنتی‌تیروئید آنتی‌بادی ضد پراکسیداز بالا (Antitpo Ab) و سطح TSHبالا و T4 پایین، به نفع کم کاری اولیه تیروئید بودند. برنامه درمانی بیمار با تشخیص پان هیپوپیتوئیتاریسم در زمینه رادیوتراپی مغز به همراه کم‌کاری اولیه تیروئید، شروع شد. درمان با کورتیکوستروئید شروع شد و پس از یک هفته لووتیروکسین سدیم به رژیم درمانی اضافه شد. با شروع هیدروکورتیزون، وضعیت جسمی بیمار به شکل دراماتیک بهبود پیدا کرد. طی ۳ الی ۴ روز اشتها به حد طبیعی بازگشت و سردرد تاحد زیادی برطرف شد. با اضافه شدن لووتیروکسین احساس سرما از بین رفت و با تزریق آمپول تستوسترون عضلانی، احساس بهبودی و افزایش انرژی نیز برای بیمار ایجاد شد. قبل از شروع درمان با تستوسترون، سونوگرافی پروستات و مجاری ادراری انجام شد و سطح PSA چک شد که طبیعی بودند. طی ۳ هفته بعد از شروع درمان افزایش انرژی، افزایش توجه به خود مراقبتی و توانایی انجام کارهای شخصی، علاقه به مطالعه، سایر فعالیت‌های لذت بخش و کمرنگ شدن افکار خودکشی در بیمار مشاهده شد. با توجه به تشخیص هیپوتیروئیدی اولیه، سونوگرافی تیروئید درخواست شد که در سونوگرافی، غده‌تیروئیداز نظر اندازه کوچک‌تر از حد نرمال ولی فاقد کیست، ندول و لنفادنوپاتی بود.

با توجه به سابقه جراحی تومور مغزی قبلی و رادیوتراپی و تشخیص پان هیپوپیتوئیتاریسم، MRI هیپوفیز و هیپوتالاموس با و بدون تزریق گادولینیوم مغز انجام شد که partial empty sella گزارش شد (تصویر شماره ۱).

۱۸ ماه بعد از شروع درمان، با مصرف ۵ میلی‌گرم پردنیزولون و ۰/۱ میلی‌گرم لووتیروکسین روزانه، ۱۰۰ میلی‌گرم آمپول تستوسترون عضلانی هر ۱۵ روز (جهت جایگزینی کمبود آندروژن)، آزمایشات بیمار در محدوده طبیعی است. سطح تستوسترون بین دو تزریق ۷/۴۳نانومول در لیتر، سدیم سرم ۱۴۰و پتاسیم ۴/۳۱ میلی اکی والان در لیتر می‌باشد (جدول شماره ۱). وزن بیمار ۷کیلوگرم افزایش پیدا کرد و همچنین طی این مدت بیمار پاسخ خوبی به درمان با داروهای ضدافسردگی داده و نیاز به دارو به تدریج کاهش پیدا کرد.

جدول شماره ۱: سیرآزمایشات بیمار از زمان بستری و ۱۸ ماه پیگیری پس از ترخیص

نوع آزمایش	نوبت اول زمان بستری	۲ ماه بعد درمان	۱۸ ماه بعد درمان
TSH (mIu/l)	>۲۰	۰/۲۶	۰/۷۲
T4 (µg/dl)	۱/۷	۱/۵	۶۹
T3 (nmol/l)	–	–	۰/۷۶
Anti Tpo (Nl<40)	۱۱۲۸	–	–
TESTOSTRONE (nmol/l)	۱/۶۳	۷/۳۴	۶/۸۶
LH	۱/۶	-	–
ACTH (Pmol/l)	۸	–	–
CORTISOL (Nmol/l)	۱۷	–	–
HB	۱۱/۲	۱۳/۴	–
NA (meq/l)	۱۴۴	۱۴۰	۱۴۰
K (meq/l)	۴/۲	۴/۱۳	۳/۸
ALBUMINE	۴/۴	-	–
FBS mg/dl	۸۰	۸۵	
LDH	۵۲۱	–	–
PTH (Pg/ml)	۳۸	–	–

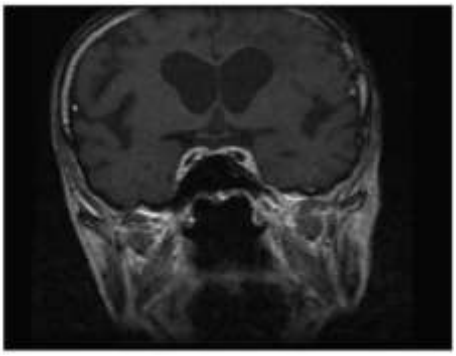

تصویر شماره ۱: MRI هیپوفیز و هیپوتالاموس (Partial Empty sella)

بحث

در این مطالعه، آقای میانسالی با سابقه کرانیوتومی و رادیوتراپی به دلیل تومور مغزی معرفی شد. بیمار با

[Downloaded from jmums.mazums.ac.ir on 2026-11-27]

ضعف، بی‌حالی شدید، بی‌اشتهایی و کاشکسی، علایم افسردگی اساسی که به درمان‌های رایج روانپزشکی پاسخ نداده بود، مراجعه کرده بود. در بررسی‌های آزمایشگاهی کاهش سطح هورمون‌های مترشحه هیپوفیز قدامی مشخص شد. بعضی بیماری‌های غدد درون ریز می‌توانند علایمی ایجاد کنند که از نشانه‌های اختلالات روانپزشکی قابل افتراق نیستند. بیماری‌های غدد درون‌ریز علامت و نشانه‌هایی برای تشخیص افتراقی فراهم می‌کنند، اما این تظاهرات در همه موارد وجود ندارند. تاثیر این اختلالات به‌خصوص درمورد بیماری تیرویید و غده فوق کلیوی بررسی شده و از اهمیت برخوردارند. هیپوتیروئیدی می‌تواند در ایجاد افسردگی شدید و مقاوم به درمان مرسوم نقش داشته باشد. علایم روانپزشکی در این بیماران شامل خلق افسرده، آپاتی، کاهش حافظه و تمرکز، تاخیر در پاسخ، توهم شنوایی و پارانویاست که به آهستگی طی ماه‌ها تاسال‌ها پیشرفت می‌کند(۴). در نارسایی غده فوق کلیه علایم روانپزشکی شامل کاهش لیبیدو، خستگی‌پذیری، میل به نمک، کاهش وزن، سرگیجه، تهوع وگرفتگی عضلانی است(۲). اما تظاهرات پان هیپوپیتوئیتاریسم می‌تواند متنوع و غیر اختصاصی بوده و در هر بیمار با توجه به هورمون کاهش یافته تفاوت داشته باشد، بنابراین علایم و نشانه‌ها ممکن است چندین سال بدون تشخیص باقی مانده باشند(۱). اختلال شناخت یکی از ویژگی‌های مهم کم‌کاری تیروئید آشکار است که در ۶۶ تا ۹۰ درصد بیماران رخ می‌دهد. اختلال شناخت در کم‌کاری تیروئید اغلب با کندی ذهن، تمرکز ضعیف و کاهش حافظه کوتاه مدت آشکار می‌شود. همچنین، عقب‌ماندگی روانی، روحیه افسرده و بی‌تفاوتی شایع است(۵).

به عنوان مثال Tatsuzawa، آقای ۶۲ ساله ای را با خودکشی مکرر، علایم خستگی، افسردگی، کاهش انرژی، کندی سایکوموتور، بی خوابی، کاهش توجه و کاهش وزن با تشخیص افسردگی ماژور معرفی کرد که تحت درمان با سرترالین قرار گرفت ولی علایم بیمار بهبود نیافت. در بررسی، بیمار مبتلا به هیپوتیروئیدی و نارسایی آدرنال بود و با دریافت هیدروکورتیزون بهبودی دراماتیک پیدا کرد، این پاسخ مشابه اثر درمانی حاصل شده در گزارش بیمار ما بود(۳). در گزارش Qadri، خانم۴۵ساله‌ای به دنبال زایمان و آسیب هیپوفیز دچار پان هیپوپیتوئیتاریسم (سندرم شیهان) شده بود ولی با تشخیص اختلال افسردگی اساسی و هیپوتیروئیدی به مدت ۸ سال تحت درمان دارویی قرار داشت(۶). Nwokolo و همکاران، خانم ۴۶ ساله‌ای را با تظاهرات سایکوز به صورت هذیان و توهم معرفی کردند که با تشخیص پان هیپوپیتوئیتاریسم، تحت درمان قرار گرفت و علایم سایکوتیک وی مشابه بیمار ما برطرف شد(۷). رادیوتراپی مغز با مکانیسم آسیب مستقیم هیپوفیز معمولا طی ۱۰ سال بعد از انجام، در ۸۰درصد بیماران می‌تواند منجر به کاهش سلول‌های گنادوتروف، تیروتروف، سوماتوتروف و کورتیکوتروف شود. همچنین رادیوتراپی مغز می‌تواند تومورهای ثانویه، نکروز مغزی، آسیب عصب بینایی و بیماری عروق مغزی ایجاد کند(۸). در بیمار ما خوشبختانه بعد از ۸ سال از کرانیوتومی و رادیوتراپی، تنها آسیب هیپوفیز و به دنبال آن اختلالات هورمون مترشحه هیپوفیز قدامی ایجاد شده بود و هیچیک از عوارض مزمن ناشی از رادیوتراپی مشاهده نشد. درمان پان هیپوپیتوئیتاریسم نیازمند تشخیص صحیح و پیدا کردن اتیولوژی وجایگزینی هورمون کاهش یافته در تمام طول عمراست(۱۲-۹).

در این بیمار و موارد مشابه قبلی، تظاهرات روانپزشکی اولین علامت ایجاد شده در نارسایی غده هیپوفیز قدامی و علت مراجعه بیمار به کادر درمانی بوده است. این بیمار، قبل از ایجاد تظاهرات بارز جسمی، با علایم روانپزشکی مراجعه کرده بود و در صورت عدم تشخیص به موقع می‌توانست منجر به مرگ بیمار در زمینه نارسایی آدرنال شود. در برخورد با بیماران مبتلا به افسردگی شدید خصوصا بدون پاسخ درمانی مناسب به درمان‌های مرسوم، اختلالات غدد درون ریز خصوصاً

[Downloaded from jmums.mazums.ac.ir on 2026-11-27]

بیماری‌های تیروئید و آدرنال بعنوان یکی از علت‌های ایجادکننده، در نظر باشد و مورد بررسی قرار گیرد.

سپاسگزاری

نویسندگان از همکاری بیمار جهت گزارش اختلال جدی وی کمال تشکر را دارند.

References

1. Toogood AA, Stewart PM. Hypopituitarism: clinical features, diagnosis, and management. Endocrinol Metab Clin North Am 2008; 37(1): 235-261.
2. Sadock BJ, Sadock VA. Kaplan & Sadock's concise textbook of clinical psychiatry. 3rd ed. Lippincott Williams & Wilkins; 2008: 738.
3. Tatsuzawa Y, Ono Y, Takahashi T, Yoshino A, Nomura S. Case of isolated adrenocorticotropic hormone deficiency mimicking major depressive disorder. Psychiatry Clin Neurosci 2011; 65(3): 302.
4. Sadock BJ, Sadock VA. Kaplan and Sadock's synopsis of psychiatry: Behavioral sciences/ clinical psychiatry 11th, North American. EditionLippincott Williams & Wilkins; 2015.
5. Haupt M, Kurz A. Reversibility of dementia in hypothyroidism. J Neurol 1993; 240(6): 333-335.
6. Qadri MI, Mushtaq MB, Qazi I, Yousuf S, Rashid A. Sheehan's Syndrome Presenting as Major Depressive Disorder. Iran J Med Sci 2015; 40(1): 73-76.
7. Nwokolo M, Fletcher J. A rare case of hypopituitarism with psychosis. Endocrinol Diabetes Metab Case Rep 2013; 2013.
8. Melmed S, Polosky K; Larsen PR, Kronenberg H. Pituitary mass and tumors, Elsevier Health Sciences; 2015.
9. Bahar A, Kashi Z, Nowzari A. Spontaneous regression of one nonfunctioning pituitary macroadenoma associated with abnormal liver enzyme tests. Caspian J Intern Med 2011; 2(1): 201-204.
10. Prabhakar VK, Shalet SM. Aetiology, diagnosis, and management of hypopituitarism in adult life. Postgrad Med J 2006; 82(966): 259-266.
11. Nishioka H, Ito H, Fukushima C. Recurrent lymphocytic hypophysitis: case report. Neurosurgery 1997; 41(3): 684-686.
12. Giavoli C, Ferrante E, Bergamaschi S, Ronchi CL, Lania AG, Spada A, et al. An unusual case of recurrent autoimmune hypophysitis. Exp Clin Endocrinol Diabetes 2010; 118(5): 287-290.

[Downloaded from jmums.mazums.ac.ir on 2026-11-27]