CASE REPORT

Pulmonary Arteriovenous Malformation Surgery in a Pregnant Woman: A Case Report

Gholamali Godazandeh[1],
Seyed Mohammad Mehdi Ghaffari Hamedani[2],
Alireza Sanei Motlagh[3],
Mahtab Bonyadi[4],
Amin Barati[4]

[1] Associate Professor, Department of Surgery, Faculty of Medicine, Mazandaran University of Medical Sciences, Sari, Iran
[2] Assistant Professor, Department of Surgery, Faculty of Medicine, Mazandaran University of Medical Sciences, Sari, Iran
[3] Medical Student, Mazandaran University of Medical Sciences, Sari, Iran
[4] Resident in General Surgery, Mazandaran University of Medical Sciences, Sari, Iran

(Received February 5, 2020 ; Accepted June 14, 2020)

Abstract

Background and purpose: Pulmonary arteriovenous malformations (PAVM) are lung lesions that affect most of the periphery of the lower lobes, and are manifested by dyspnea, hemoptysis, and hemothorax. Pregnancy is one of the conditions in which these malformations appear due to hemodynamic changes and hormonal factors such as increased levels of estrogen. This paper presents the case of a pregnant woman at 28 weeks of gestation who received first-aid treatment for symptoms of respiratory distress and hemothorax. Then, she was transferred to the operating room and thoracotomy was performed and the vascular lesion was resected. After that, the patient had stable hemodynamic conditions and was transferred to the ward. Our patient was eligible for thoracotomy due to pulmonary manifestations of the disease. In dealing with these situations, immediate counseling and collaboration of gynecologists with thoracic surgeons can save the lives of mother and her fetus.

Keywords: pulmonary arteriovenous malformation, pregnancy, thoracotomy, hemothorax

J Mazandaran Univ Med Sci 2020; 30 (187): 173-178 (Persian).

*** Corresponding Author: Seyed Mohammad Mehdi Ghaffari Hamedani -** Faculty of Medicine, Mazandaran University of Medical Sciences, Sari, Iran (E-mail: ghaffari99@yahoo.com)

[Downloaded from jmums.mazums.ac.ir on 2025-07-21]

گزارش مورد

مجله دانشگاه علوم پزشکی مازندران
دوره سی ام شماره ۱۸۷ مرداد سال ۱۳۹۹ (۱۷۸-۱۷۳)

جراحی مالفورماسیون شریانی-وریدی ریوی در یک خانم باردار: گزارش موردی

غلامعلی گدازنده[۱]
سید محمدمهدی غفاری همدانی[۲]
علیرضا صانعی مطلق[۳]
مهتاب بنیادی[۴]
امین براتی[۴]

چکیده

مالفورماسیون شریانی- وریدی ریوی به‌عنوان ضایعاتی از ریه شناخته می‌شوند که بیش‌تر قسمت‌های محیطی لوب‌های تحتانی ریه را درگیر کرده و با علائمی مانند دیس پنه، هموپتزی و هموتوراکس تظاهر می‌یابند. بارداری یکی از شرایطی است که طی آن به دلیل تغییرات همودینامیک و همچنین عوامل هورمونال مثل افزایش سطوح استروژن، مالفورماسیون‌ها آشکار می‌شوند. در این گزارش به معرفی یک خانم باردار می‌پردازیم که با علائم دیسترس تنفسی و هموتوراکس، اقدامات درمانی اولیه برای وی صورت پذیرفت. برای بیمار، جراحی توراکوتومی انجام شده و ضایعه عروقی تحت رزکسیون قرار گرفت. پس از آن بیمار با شرایط همودینامیک پایدار به بخش انتقال یافت. جراحی توراکوتومی به‌دلیل خونریزی وسیع در این بیمار اندیکاسیون داشت. در برخورد با مالفورماسیون‌های عروقی در خانم‌های باردار، مشاوره سریع برای اقدام مناسب و همکاری تیم زنان با جراحی توراکس می‌تواند نجات دهنده جان مادر و جنین وی باشد.

واژه های کلیدی: مالفورماسیون شریانی- وریدی، بارداری، توراکوتومی، هموتوراکس

مقدمه

مالفورماسیون شریانی- وریدی ریوی (PAVM: Pulmonary arteriovenous malformation) به عنوان توده‌هایی از ریه شناخته می‌شوند که توسط یک شریان تغذیه‌کننده خونرسانی شده و درناژ آن‌ها از یک ورید اتفاق می‌افتد. این توده‌ها تمایل دارند تا در قسمت‌های محیطی لوب‌های تحتانی ریه ظاهر شوند. میزان بروز این مالفورماسیون، ۲ تا ۳ مورد در ۱۰۰،۰۰۰ نفر است و تقریبا یک سوم موارد در ارتباط با سندروم تلانژکتازی هموراژیک ارثی (Osler-Weber-Rendu syndrome) می‌باشد(۲،۱). از لحاظ آناتومیکال، یک ارتباط مستقیم بین سیستم شریانی و وریدی وجود دارد که گردش خون ریوی و سیستمیک را به هم مرتبط می‌سازد (شانت راست به چپ) که باعث بروز تظاهراتی مانند دیس‌پنه و هایپوکسمی بدون علامت می‌شود(۳).

خونریزی به عنوان یکی از عوارض PAVM می‌تواند با هموپتزی و هموتوراکس آشکار شود و شرایط مرگباری ایجاد کند. این عوارض به ندرت اتفاق می‌افتند، مگر در زمان بارداری و یا زمانی که پرفیوژن با فشار سیستمیک

مولف مسئول: سید محمدمهدی غفاری همدانی- ساری: کیلومتر ۱۷ جاده فرح آباد، مجتمع دانشگاهی پیامبر اعظم، دانشکده پزشکی E-mail: ghaffari99@yahoo.com
۱. دانشیار، جراحی توراکس، دانشگاه علوم پزشکی مازندران، ساری، ایران
۲. استادیار، جراحی سرطان، دانشگاه علوم پزشکی مازندران، ساری، ایران
۳. دانشجوی پزشکی، دانشگاه علوم پزشکی مازندران، ساری، ایران
۴. رزیدنت جراحی عمومی، دانشگاه علوم پزشکی مازندران، ساری، ایران
تاریخ دریافت : ۱۳۹۸/۱۱/۱۶ تاریخ ارجاع جهت اصلاحات :۱۳۹۸/۱۱/۱۹ تاریخ تصویب : ۱۳۹۹/۳/۲۵

[Downloaded from jmums.mazums.ac.ir on 2025-07-21]

رخ دهد. همچنین میزان بروز هموتوراکس حین بارداری به دلیل افزایش سطح استروژن خون، بیش‌تر است(۶-۴). در این‌جا به گزارش یک مورد خانم باردار با علائم دیس‌پنه و هموتوراکس خودبخودی خواهیم پرداخت که تحت جراحی توراکوتومی اورژانسی برای کنترل مالفورماسیون شریانی-وریدی ریه قرار گرفت.

معرفی بیمار

بیمار خانم ۳۴ ساله Gravid1 Para1 با سن حاملگی ۲۸ هفته بود که برای پیگیری‌های دوره‌ای به درمانگاه پره ناتال مراجعه کرد. بیمار حین مراجعه به درمانگاه دچار دیسترس تنفسی شده و سریعاً به اورژانس انتقال می‌یابد. علائم حیاتی بیمار در بدو ورود به اورژانس شامل فشارخون ۹۰/۶۰ میلی‌متر جیوه، ضربان قلب ۱۱۵ بار در دقیقه، تعداد تنفس ۲۲ بار در دقیقه و درجه حرارت آگزیلاری ۳۶/۹ درجه سانتی‌گراد بود. درصد اشباع اکسیژن در هوای اتاق ۹۰ درصد و با ماسک اکسیژن ۹۸ درصد بود. در شرح حال گرفته شده از همراه بیمار سابقه قبلی ابتلا به فشارخون، دیابت، علائم بیماری‌های ریوی و سندروم تلانژکتازی هموراژیک ارثی وجود نداشت. همچنین بیمار سابقه‌ای از تروما را ذکر نمی‌کرد. در معاینه کاهش صداهای ریوی در سمت چپ وجود داشت. برای بیمار رادیوگرافی قفسه سینه پرتابل درخواست شد که در رادیوگرافی نمای white lung در سمت چپ مشهود بود. بدین‌ترتیب برای بیمار چست تیوب(chest tube) تعبیه شد که میزان ۱۲۰۰ میلی‌لیتر خون بلافاصله خارج شده و علائم دیسترس بیمار بهبود یافت. برای بیمار سرم‌تراپی با نرمال سالین آغاز شد تا حجم از دست رفته جبران گردد و همچنین برای رزرو خون نیز اقدام شد. در سی‌تی اسکن به‌عمل آمده از قفسه سینه، سطح حداکثر مایع با دانسیته بالا (هموتوراکس) به همراه کلاپس لوب تحتانی ریه چپ و لینگولا مشخص بود. همچنین نواحی consolidation حاوی air bronchogram در نواحی سنترال لوب فوقانی و تحتانی ریه چپ مشهود بود(تصویرشماره۱).

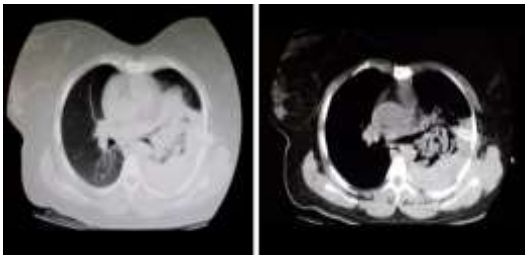

تصویر شماره ۱: هموتوراکس به همراه کلاپس لوب تحتانی ریه چپ در سی تی اسکن

علائم حیاتی جنین به‌وسیله سونوگرافی تحت بررسی قرار گرفت که حرکت جنین و ضربان قلب ۱۵۵در دقیقه را نشان می‌داد. به‌دلیل خروجی خون بالا و ادامه دار از چست تیوب، مشاوره جراحی‌توراکس برای بیمار درخواست شد و بیمار کاندید انتقال به اتاق عمل برای بررسی‌های بیش‌تر شد. در اتاق عمل علائم حیاتی بیمار و جنین تحت‌کنترل بود و بیمار تحت بیهوشی عمومی قرارگرفت. در شرایط استریل، با دو برش ۱ سانتی‌متری، ۲ پورت توراکوسکوپی در همی توراکس سمت چپ بیمار تعبیه شد و به‌دلیل خونریزی و لخته فراوان، نمای واضحی از منشا خونریزی به‌دست نیامد. سپس حدود ۱ لیتر لخته به وسیله ساکشن خارج شد و قفسه‌سینه با برش توراکوتومی آنترولترال سمت چپ باز شد. پس از هموستاز و شستشو و بررسی پارانشیم ریه، یک ضایعه در قسمت محیطی سگمان فوقانی لوب تحتانی ریه چپ مشاهده شد (تصویر شماره ۲)، که با شک به ضایعه عروقی، رزکسیون wedge بوسیله اشلون شماره ۴۵ صورت پذیرفت. ضایعه عروقی به طول ۲ سانتی‌متر و با پایه ۱ سانتی‌متر خارج شد (تصویر شماره ۳) و هموستاز ریه برقرار گردید.

سایر قسمت‌های توراکس بررسی شد که نرمال بوده و پاتولوژی دیگری وجود نداشت. پس ازبرقراری هموستاز توراکس، جدار به همراه پوست ترمیم شد و چست تیوب تعبیه گردید. بیمار از اتاق عمل با همودینامیک پایدار به بخش انتقال یافت. گزارش پاتولوژی مربوط به ضایعه، مطرح کننده بافت توبولار به همراه کانال‌های واسکولار با دیواره فیبروتیک و ضخیم محتوای لخته

[Downloaded from jmums.mazums.ac.ir on 2025-07-21]

خون درون بافت پارانشیم آلوئولار به همراه نواحی خونریزی و آتلکتازی بود که تشخیص PAVM را قطعی ساخت. دو روز پس از جراحی خروجی خون از چست تیوب قطع شد و تیوب خارج گردید. در مدت بستری در بخش، حال عمومی بیمار خوب بود و عارضه‌ای برای بیمار بوجود نیامد. پس از آن بیمار به بخش زنان منتقل شد که به‌دلیل تغییرات علایم حیاتی و دیسترس جنین، طی سزارین در هفته ۲۹ بارداری، نوزاد نارس به دنیا آمد و به کمک ونتیلاتور به ICU نوزادان منتقل شد. در بررسی‌های پاتولوژیک مربوط به جفت و بند ناف هیچ گونه ناهنجاری گزارش نشد.

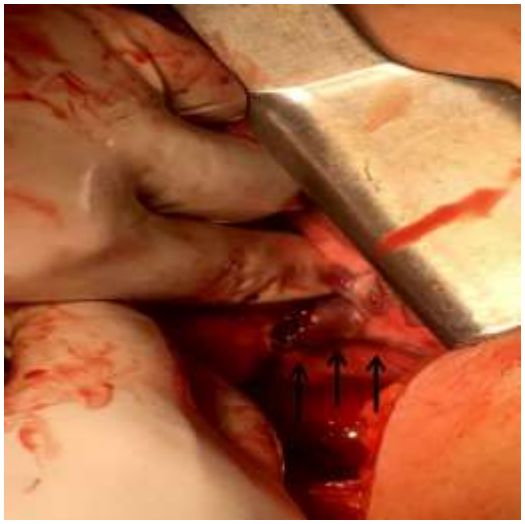

تصویر شماره ۲: ضایعه عروقی در سگمان فوقانی لوب تحتانی ریه چپ (فلش های مشکی)

تصویر شماره ۳: رزکسیون wedge ضایعه عروقی

بحث

مالفورماسیون‌های شریانی- وریدی ریوی ساختارهای واسکولاری هستند که بستر مویرگی ریه را بای پس می‌کنند و باعث ایجاد شانت راست به چپ می‌شوند و توجیه‌کننده علائمی مانند هایپوکسمی، هموتوراکس و یا امبولیسم پارادوکسیکال می‌باشند. PAVMها می‌توانند منفرد یا چندگانه و یک طرفه یا دو طرفه باشند. استاندارد طلایی برای تشخیص PAVM ،آنژیوگرافی ریوی می‌باشد. اکوکاردیوگرافی ترانس توراسیک از حساسیت بالایی در تشخیص شانت برخوردار است و CT-scan می‌تواند ساختار مالفورماسیون را نشان دهد(۸،۷). تشخیص‌های افتراقی این مالفورماسیون درنمای رادیوگرافی قفسه‌سینه یا CT-scan آگزیال شامل ندول ریوی منفرد، کارسینوم برونکوژنیک یا متاستاتیک، هامارتوما، توبرکولوما و یا کیست برونکوژنیک می‌باشد(۹).

Hepburn و همکاران در سال ۱۹۴۰ برای اولین بار مداخلات جراحی برای PAVM را معرفی کردندکه در آن یک مالفورماسیون گسترده سنترال به‌وسیله پنومونکتومی کنترل شد(۱۰). در بحث درمان‌های جراحی برای کنترل PAVM، Puskas و همکاران روش‌هایی مانند لوبکتومی، سگمنتکتومی و اکسیزیون ساب سگمنتال را مطرح کردند که نتایج کار آن‌ها، بهبود علائم و افزایش تنشن اکسیژن شریانی بویژه در PAVM های بزرگ یا منفرد را نشان می‌داد. همچنین در موارد مالفورماسیون‌های متعدد (سندروم O-W-R) به کاربرد بالون به‌وسیله آنژیوگرافی و انسداد مالفورماسیون اشاره کردند(۱۱). توراکوتومی و اکسزیون مالفورماسیون در برخورد با موارد اورژانسی و احتمال بروز وقایع نورولوژیک به عنوان درمان انتخابی می‌باشد. از دیگر مدالیته‌های درمانی برای PAVM می‌توان به امبولوتراپی به‌وسیله coil و Amplatzer اشاره کرد. Shin و همکاران در یک مطالعه به بررسی ۲۳ بیمار با این مالفورماسیون بدون تلانژکتازی هموراژیک ارثی پرداختند. در این مطالعه در مجموع ۳۵ مورد مالفورماسیون در ریه گزارش شد

[Downloaded from jmums.mazums.ac.ir on 2025-07-21]

که ۹۴ درصد نرخ موفقیت درمان به‌وسیله امبولوتراپی برای آن‌ها گزارش شد. عوارض گزارش شده از این اعمال شامل جایگذاری اشتباه coil، جابه‌جایی coil پس از درمان و انفارکتوس ریوی دیستال به ناحیه امبولیزه بود. امبولوتراپی به عنوان یک روش ایمن و کم تهاجمی در برخورد با مالفورماسیون‌های عروق ریوی می‌تواند کاربرد داشته باشد و این امر نیازمند تیم مداخله‌ای ماهر است. همچنین این روش این امکان را می‌دهد که هنگام تشخیص مالفورماسیون، درمان همزمان نیز در یک جلسه برای بیمار انجام پذیرد(۱۲). در گزارش Wong و همکاران، به پاره شدن مالفورماسیون عروقی ریه در یک مادر باردار با سن حاملگی ۳۱ هفته پرداخته شد که باعث خونریزی وسیع در ریه چپ و شیفت مدیاستن به سمت راست گردید. در این مورد به کمک جراحی توراکوسکوپیک (VATS) لخته‌های خون تخلیه شد و ضایعه در حاشیه تحتانی لوب تحتانی ریه چپ شناسایی گردید و رزکسیون wedge به کمک استپلر اندوسکوپیک انجام پذیرفت(۱۳). همچنین در گزارش موردی دیگر، Anin و همکاران به یک مادر باردار در سن حاملگی ۲۲ هفته با دیسترس تنفسی اشاره کردند که ابتدا با شک به امبولی ریه، درمان آنتی‌کواگولان برای وی آغاز شد، اما در بررسی‌های سی‌تی‌اسکن به منشا PAVM پی بردند. مالفورماسیون در لوب تحتانی ریه چپ قرار داشت که توسط ۴ coil امبولیزه شد و بلافاصله درصد اشباع اکسیژن مادر افزایش یافت. مانیتورینگ مادر به صورت هفتگی تا زمان زایمان ترم ادامه یافت(۱۴).

Wang و همکاران طی یک گزارش به معرفی مادر باردار با سن حاملگی ۳۱ هفته پرداختند که با علایم دیس پنه، دیسترس تنفسی و شوک هایپوولمیک در اورژانس بستری شد. مانیتورینگ جنین نشان دهنده دیسترس و decelerationsهای متغیر می‌شد. بررسی‌های سی‌تی‌آنژیوگرافی برای بیمار، نشان دهنده هموتوراکس وسیع در سمت راست و شیفت مدیاستن به چپ می‌شد که بلافاصله پس از تعبیه چست تیوب، جراحی سزارین اورژانسی انجام شد. پس ازآن طی جراحی توراکوسکوپیک لخته‌ها تخلیه شدند و هموستاز با کلامپ ring برقرار گردید. شرایط همودینامیک بیمار بهبود یافت و پس از آن، رزکسیون wedge به‌وسیله اندواستپلر برای PAVM لوب تحتانی راست صورت گرفت(جدول شماره ۱)(۱۵).

جدول شماره ۱: مروری بر مطالعات مشابه

نویسندگان	سال انتشار	مجله	عنوان
Wong AS, et al.[13]	۲۰۰۶	*Acta obstetricia et gynecologica Scandinavica*	گزارش یک مورد پارگی مالفورماسیون شریانی-وریدی در یک مادر باردار با سن حاملگی ۳۱ هفته که تحت رزکسیون توراکوسکوپیک قرار گرفت و ۳ روز بعد بچه طی زایمان واژینال بدنیا آمد.
Anin SR, et al.[14]	۲۰۱۳	*Obstetric medicine*	گزارش ماسکه شدن PAVM ریه در هنگام شک به امبولیسم ریه در یک مادر باردار با سن حاملگی ۲۲ هفته که ابتدا درمان آنتی کواگولان شروع شد و پس از بررسی های تصویر برداری و شناسایی مالفورماسیون، امبولیزاسیون ضایعه بوسیله ی کویل صورت پذیرفت.
Wang HC, et al.[15]	۲۰۱۸	*Journal of medical case reports*	یک مورد خاتم باردار با سن حاملگی ۳۱ هفته با تظاهرات شوک هایپولمیک و دیسترس تنفسی که ابتدا تحت سزارین اورژانسی قرار گرفت و پس از آن طی جراحی توراکوسکوپیک، رزکسیون wedge برای مالفورماسیون عروقی ریه انجام گرفت.

در پایان می‌توان نتیجه گیری کرد که مطالعات متعددی در زمینه درمان‌های مالفورماسیون‌های عروق ریوی انجام گرفته است و در دهه‌های اخیر، درمان‌های کم تهاجمی به‌وسیله بالون آنژیوگرافی و امبولوتراپی به‌وسیله coil و Amplatzer معرفی و در بعضی موارد جایگزین روش‌های جراحی تهاجمی شده است. در مادر باردار مطرح شده در این گزارش به‌دلیل افزایش فشار خون حین بارداری و عوامل هورمونال که فاکتورهای مستعدکننده پارگی مالفورماسیون بوده و همچنین تظاهرات ریوی بیماری، جراحی توراکوتومی برای بیمار اندیکاسیون داشت و PAVM به‌صورت یافته اتفاقی حین جراحی تحت کنترل قرار گرفت. در برخورد با این موارد، مشاوره سریع برای اقدام مناسب و همکاری تیم زنان با جراحی توراکس می‌تواند نجات دهنده جان مادر و جنین وی باشد.

[Downloaded from jmums.mazums.ac.ir on 2025-07-21]

References

1. Shields TW, Locicero J, Reed CE, Feins RH. General thoracic surgery, 7th ed. Philadelphia: Elsevier, 2009. p. 1053-1066.
2. Hodgson CH, Kaye RL. Pulmonary arteriovenous fistula and hereditary hemorrhagic telangiectasia: a review and report of 35 cases of fistula. Dis Chest 1963; 43: 449-455.
3. Shovlin CL. Pulmonary arteriovenous malformations. Am J Respir Criti Care Med 2014; 190(11): 1217-1228.
4. Shovlin CL, Sodhi V, McCarthy A, Lasjaunias P, Jackson JE, Sheppard MN. Estimates of maternal risks of pregnancy for women with hereditary haemorrhagic telangiectasia (Osler-Weber-Rendu syndrome): suggested approach for obstetric services. BJOG 2008; 115(9): 1108-1115.
5. De Gussem EM, Lausman AY, Beder AJ, Edwards CP, Blanker MH, Terbrugge KG, Mager JJ, Faughnan ME. Outcomes of pregnancy in women with hereditary hemorrhagic telangiectasia. Obstet Gynecol 2014; 123(3): 514-520.
6. Khurshid I, Downie GH. Pulmonary arteriovenous malformation. Postgraduate Medical Journal 2002; 78(918): 191-197.
7. Cartin Ceba R, Swanson KL, Krowka MJ. Pulmonary arteriovenous malformations. *Chest* 2013; 144(3): 1033-1044.
8. Chowdhury UK, Kothari SS, Bishnoi AK, Gupta R, Mittal CM, Reddy S. Successful lobectomy for pulmonary arteriovenous malformation causing recurrent massive haemoptysis. Heart Lung Circ 2009; 18(2): 135-139.
9. Kjeldsen AD, Oxhoj H, Andersen PE, Elle B, Jacobsen JP, Vase P. Pulmonary arteriovenous malformations: screening procedures and pulmonary angiography in patients with hereditary hemorrhagic telangiectasia. Chest 1999; 116(2): 432-439.
10. Hepburn J, Dauphinee JA. Successful removal of hemangioma of the lung followed by the disappearance of polycythemia. Am J Med Sci 1942; 204: 681-685.
11. Puskas JD, Allen MS, Moncure AC, Wain Jr JC, Hilgenberg AD, Wright C, et al. Pulmonary arteriovenous malformations: therapeutic options. Ann Thorac Surg 1993; 56(2): 253-257; discussion 257-258.
12. Shin JH, Park SJ, Ko GY, Yoon HK, Gwon DI, Kim JH, et al. Embolotherapy for pulmonary arteriovenous malformations in patients without hereditary hemorrhagic telangiectasia. Korean J Radiol 2010; 11(3): 312-319.
13. Wong ASW, Cheung GWY, Manlulu AV, Wan I, Chu MC, Yu S, et al. Ruptured pulmonary arteriovenous malformation during pregnancy. Acta Obstetricia Et Gynecologica Scandinavica 2006; 85(10): 1273-1275.
14. Anin SR, Ogunnoiki W, Sabharwal T, Harrison Phipps K. Pulmonary arteriovenous malformation unmasked in pregnancy: A case report. Obstet Med 2013; 6(4): 179-181.
15. Wang HC, Zhang JH, How CH. Emergency video-assisted thoracic surgery for ruptured pulmonary arteriovenous malformation-related hemothorax in a pregnant woman: a case report. J Medical Case Rep 2018; 12(1): 75.

[Downloaded from jmums.mazums.ac.ir on 2025-07-21]