

## ***Zero Case of COVID-19: Where? When? And Who? Pneumonia Consistent with COVID-19 in Iran before the First Confirmed Case of the Disease in the World: A Case Report***

Farhang Babamahmoodi<sup>1</sup>,  
Narges Najafi<sup>2</sup>,  
Alireza Davoudi<sup>2</sup>,  
Fatemeh Ahangarkani<sup>3</sup>,  
Hadi Majidi<sup>4</sup>,  
Leila Delavarian<sup>5</sup>

<sup>1</sup> Professor, Department of Infectious Diseases, Antimicrobial Resistance Research Center, Communicable Diseases Institute, Mazandaran University of Medical Sciences, Sari, Iran

<sup>2</sup> Associate Professor, Department of Infectious Diseases, Antimicrobial Resistance Research Center, Communicable Diseases Institute, Mazandaran University of Medical Sciences, Sari, Iran

<sup>3</sup> Assistant Professor, Antimicrobial Resistance Research Center, Communicable Diseases Institute, Mazandaran University of Medical Sciences, Sari, Iran

<sup>4</sup> Assistant Professor, Department of Radiology, Faculty of Medicine, Orthopedic Research Center, Mazandaran University of Medical Sciences, Sari, Iran

<sup>5</sup> Bsc in Nursing, Antimicrobial Resistance Research Center, Communicable Diseases Institute, Mazandaran University of Medical Sciences, Sari, Iran

(Received September 6, 2020 ; Accepted February 22, 2020)

### ***Abstract***

Identifying and determining the origin of the first human case of COVID-19, which has caused pandemic will be of great benefit in preventing and controlling next epidemics and pandemics. The first confirmed case of COVID-19 was reported in December 2019 in China. This article reports three cases of pneumonia compliant with COVID-19 admitted to Qaemshahr Razi Hospital in Mazandaran province, Iran before the first official report of confirmed case of the disease (November-December 2019). The pattern of radiological involvement was completely consistent with COVID-19 in all three patients. Two patients died of acute progressive respiratory failure despite supportive respiratory therapy and systemic corticosteroids, and the other patient recovered. Study of these cases highlights the fact that emerging and re-emerging diseases should be considered in management of patients with infection and unusual symptoms.

**Keywords:** epidemic, COVID-19, disease, transmission, infections, case report

**J Mazandaran Univ Med Sci 2021; 31 (195): 112-117 (Persian).**

\* **Corresponding Author: Alireza Davoudi** - Antimicrobial Resistance Research Center, Communicable Diseases Institute, Mazandaran University of Medical Sciences, Sari, Iran (E-mail: eiy\_iran@yahoo.com)

# بیمار صفر COVID-19: کجا؟ چه زمانی؟ و چه کسی؟ پنومونی مطابق با COVID-19 در ایران پیش از زمان گزارش اولین مورد بیماری در دنیا؛ گزارش مورد

فرهنگ بامحمودی<sup>1</sup>

نرگس نجفی<sup>2</sup>

علیرضا داودی<sup>2</sup>

فاطمه آهنگرکانی<sup>3</sup>

هادی مجیدی<sup>4</sup>

لیلا دلاوریان<sup>5</sup>

## چکیده

شناسایی و تعیین منشا اولین مورد انسانی بیماری COVID-19 که موجب شکل گیری اپیدمی در دنیا شده است، به پیشگیری و کنترل اپیدمی های بعدی کمک می کند. اولین مورد تایید شده بیماری COVID-19 در دسامبر 2019 در چین گزارش شده است. این مقاله گزارش سه مورد پنومونی مطابق با COVID-19 است که از نوامبر تا دسامبر 2019، قبل از زمان گزارش اولین مورد بیماری تایید شده بیماری در دنیا، در بیمارستان رازی در قائمشهر، استان مازندران، ایران بستری شده و تحت درمان قرار گرفتند. الگوی درگیری رادیولوژی در هر سه بیمار کاملاً با بیماری COVID-19 مطابقت داشت. دو بیمار علی‌رغم درمان‌های حمایتی تنفسی و استفاده از کورتیکواستروئید سیستمیک، به دلیل نارسایی پیش رونده تنفسی حاد فوت کردند و بیمار دیگر بهبود یافت. بررسی این سه مورد این اصل را خاطر نشان می سازد که در موارد برخورد با بیماران عفونی با علائم غیر معمول، بایستی بروز بیماری های نوپدید و باز پدید را در نظر داشت.

**واژه های کلیدی:** اپیدمی، COVID-19، انتشار بیماری عفونی، گزارش مورد

## مقدمه

بیش تر، به عنوان یک بیماری همه گیر جدی اعلام کرد (1-4). تاکنون (30 آگوست 2020) حدود 24854140 مورد تأیید شده و 888924 مورد مرگ در سراسر جهان گزارش شده است (2). اگرچه اولین گزارش رسمی و تأیید شده این بیماری از چین در دسامبر سال 2019 بود، اما مواردی از پنومونی مشابه COVID-19 در ماه‌های قبل

در اوایل دسامبر سال 2019، اولین موارد پنومونی با منشا ناشناخته در ووهان، پایتخت استان هوئی چین گزارش شد که در اثر ویروس جدید بتا-کرونا ایجاد شده بود (1). سازمان بهداشت جهانی این بیماری را COVID-19 نامگذاری کرد و ابتدا بیماری را به عنوان یک اورژانس سلامت عمومی در سطح بین‌المللی و سپس با گسترش

E-mail: eiy\_iran@yahoo.com

**مؤلف مسئول:** علیرضا داودی - ساری، دانشگاه علوم پزشکی مازندران، مرکز تحقیقات مقاومت های میکروبی

1. استاد، گروه بیماری های عفونی، مرکز تحقیقات مقاومت های میکروبی، پژوهشکده بیماری های واگیر، دانشگاه علوم پزشکی مازندران، ساری، ایران

2. دانشیار، گروه بیماری های عفونی، مرکز تحقیقات مقاومت های میکروبی، پژوهشکده بیماری های واگیر، دانشگاه علوم پزشکی مازندران، ساری، ایران

3. استادیار، مرکز تحقیقات مقاومت های میکروبی، پژوهشکده بیماری های واگیر، دانشگاه علوم پزشکی مازندران، ساری، ایران

4. استادیار، گروه رادیولوژی، دانشکده پزشکی، مرکز تحقیقات ارتوپدی، دانشگاه علوم پزشکی مازندران، ساری، ایران

5. کارشناس پرستاری، مرکز تحقیقات مقاومت های میکروبی، پژوهشکده بیماری های واگیر، دانشگاه علوم پزشکی مازندران، ساری، ایران

تاریخ دریافت: 1399/6/16 تاریخ ارجاع جهت اصلاحات: 1399/8/26 تاریخ تصویب: 1399/12/4

آنفلوانزا منفی بود. برونکوسکوپی انجام شد و یک نمونه لاواژ برونکوآلوئولار برای آنفلوانزا (H1N1، B، H3N2)، آدنوویروس، RSV، سل، PCP و قارچ‌ها گرفته شد که نتیجه همه آن‌ها منفی بود. آنتی‌بیوتیک‌های سفتریاکسون و وانکومايسين با هدف پوشش باکتری‌های هوازی و بی‌هوازی و PCP و همچنین اولستامیویر تجویز شد. طی 2 روز بستری، به تدریج افت O2 saturation پیدا کرد و با کاهش O2 SAT کم‌تر از 80 میلی‌متر جیوه، به بخش مراقبت ویژه (ICU) منتقل شد و انتوبه گردید. متأسفانه در روز چهارم بستری، بیمار به دلیل نارسایی تنفسی در گذشت.

#### مورد دوم

مرد 48 ساله‌ای با شکایت اصلی تب و سرفه در 16 آذر 1398 مطابق با 7 دسامبر 2019 در بیمارستان بستری شد. علائم بیمار از یک هفته پیش با تب، میالژی و سردرد شروع شد. وی از 3 روز قبل، از تنگی نفس پیش رونده رنج می‌برد. بیمار مدعی سابقه تماس اخیر با شخصی را با علائم آنفلوانزا را داشت.

بیمار سابقه سفر به خارج از کشور و یا تماس با اتباع چین همچنین سفرهای داخل کشور در سه ماه اخیر را نداشت. وی از 8 سال پیش سابقه دیابت ملیتوس کنترل نشده را داشت. در معاینه، دما 38 درجه سانتی‌گراد، تنفس 18 بار در دقیقه، ضربان قلب 78 ضربه در دقیقه و فشارخون سیستولیک 110 میلی‌متر جیوه بود. میزان اشباع اکسیژن بیمار در هوای اتاق 92 درصد بود. در CBC، تعداد لکوسیت‌ها 4600 و تعداد لنفوسیت‌ها 610 بود. تست‌های CRP +4 و آنزیم‌های کبدی همگی کبد بالا بودند (جدول شماره 1). وجود کدورت گراند گلاس در سی تی اسکن از ریه‌ها گزارش شده (تصویر شماره B-1). نتیجه انجام تست PCR برای نمونه سواب نازوفارنکس برای آنفلوانزا منفی بود. علی‌رغم شروع سریع آنتی‌بیوتیک‌های طیف گسترده سفتریاکسون و وانکومايسين و اوسلتامیویر، وضعیت تنفسی بیمار به

از آن تاریخ گزارش شد (5). چنین گزارشی بسیار محدود بوده است. یافتن موارد دیگری از بیماری COVID-19 در زمانی قبل از گزارش رسمی آن از نظر منشا شناسی و نحوه ایجاد و گسترش بیماری بسیار قابل توجه خواهد بود و نقش مهمی در ایده‌پردازی برای کنترل چنین اپیدمی‌هایی خواهد داشت. ما 3 مورد پنومونی مشابه با COVID-19 را که در بیمارستان رازی قائمشهر، استان مازندران، ایران که در فاصله زمانی نوامبر تا دسامبر 2019 بستری شده بودند را ارائه کرده‌ایم.

## معرفی بیماران

### مورد اول

اولین بیمار یک مرد 32 ساله سالم بود که در 24 آبان سال 1398 مطابق با 15 نوامبر 2019 با شکایت اصلی تنگی نفس بستری شد. بیمار به هنگام بستری از تب، تعریق، میالژی، بی‌اشتهایی، درد شکم در ناحیه اپی‌گاستریک و استفراغ رنج می‌برد. مشکل بیمار از حدود یک هفته پیش شروع شده بود که او چندین بار به‌طور سریایی توسط پزشک عمومی برای آنفلوانزا تحت درمان قرار گرفت اما وضعیت وی بدتر شد. بیمار سابقه بیماری زمینه‌ای یا داروهای خاص را نداشت. وی همچنین سابقه سفر به خارج از کشور و یا تماس با اتباع چین همچنین سفرهای داخل کشور در سه ماه اخیر را نداشت. در معاینه، دما 38/5 درجه سانتی‌گراد، تنفس 24 ضربه در دقیقه، ضربان قلب 60 ضربه در دقیقه و فشارخون سیستولیک 100 میلی‌متر جیوه بود. میزان اکسیژن اشباع بیمار در هوای اتاق 90 درصد بود. در شمارش کامل خون (CBC)، تعداد لکوسیت‌ها 880 و تعداد لنفوسیت‌ها 2500 بود. آزمایش کبد و الکترولیت و کراتینین سرم طبیعی بود (جدول شماره 1).

کدورت منتشر و دو طرفه با نمای Ground glass شامل بیش از 75 درصد از هر دو ریه در سی تی اسکن از ریه‌ها (تصویر شماره A-1) گزارش شد. نتیجه انجام تست PCR برای نمونه سواب نازوفارنکس برای

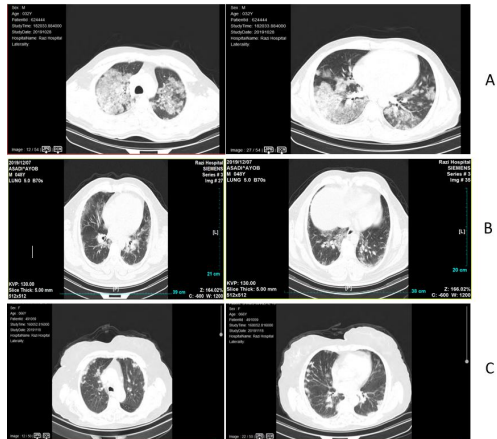
جدول شماره 1: یافته های آزمایشگاهی سه مورد بیماری مشکوک

به COVID-19			
مورد سوم	مورد دوم	مورد اول	نتایج آزمایشگاهی
6700	4600	2500	Leukocyte count(Coun/L)
1850	610	650	Lymphocyte count(Coun/L)
9/6	14/5	112	Hemoglobin (gr/L)
489000	86000	116000	Platelet (Coun/L)
119	49	47	ESR (mg/ml)
+	++++	+	CRP(mg/ml)
41	148	112	AST(U/L)
57	99	40	ALT(U/L)
157	129	279	ALP(U/L)
14/2	15/2	163	PT(Second)
1/4	1/44	1/49	INR
30	33	31	PTT(Second)
35	1/4	30	Blood urea (mg/dl)
0/8	1/4	0/8	Creatinine(mcg/mL)
210	305	7/9	FBS(mg/dl)
8/7	8/5	7/9	Ca(mg/dl)
2/6	2/8	2/5	P(mg/dl)
2	2/1	2/9	Mg(mg/dl)
141	136	1/42	Na(mEq/L)
4	3/8	3/7	K(mEq/L)
519	690	1472	LDH(mg/dl)
650	680	1000	CPK(U/L)
Negative	Negative	Negative	Troponin(ng/mL)
Negative	----	2/9	PCT(ng/dl)
2/8	3	2/9	Albumin(g/ml)
-----	Negative	Negative	HIV Ab 1,2(ELISA)

سرعت رو به وخامت گذاشت. بیمار به بخش مراقبت ویژه (ICU) منتقل شد. بعد از انتقال به ICU به تدریج سطح O2 SAT بیمار پایین آمد و بیمار نیاز به دریافت CPAP پیدا کرد و سپس به ونتیلاتور وصل شد. متأسفانه علی‌رغم اقدامات حمایتی، بیمار روز بعد به علت نارسایی تنفسی درگذشت.

مورد سوم

یک زن 66 ساله بدون بیماری زمینه‌ای با تنگی نفس شدید در تاریخ 24 آذر 1398 مطابق با 15 دسامبر 2019 بستری شد. بیمار از 10 روز پیش تب، گلودرد، سردرد و میالژی داشت و سه روز قبل از بستری دچار تنگی نفس بسیار پیش‌رونده شد. بیمار ادعا داشت که سابقه سفر به خارج از کشور و یا تماس با اتباع چین همچنین سفرهای داخل کشور در سه ماه اخیر را نداشت. در معاینه، دما 39 درجه سانتی‌گراد، تنفس 28 بار در دقیقه، ضربان قلب 110 ضربه در دقیقه و فشار خون سیستولیک 90 میلی‌متر جیوه بود. اشباع اکسیژن بیمار در هوای اتاق 92 درصد بود. در CBC، تعداد لکوسیت‌ها 4600 و تعداد لنفوسیت 610ها بود. سطح شاخص‌های CRP و LDH و CPK در خون بالا بود (جدول شماره 1). وجود کدورت گراند گلاس در زیر پلور و پلور در CT اسکن ریه‌ها گزارش شد (تصویر شماره 1-C). نتیجه انجام تست PCR برای نمونه سواب نازوفارنکس برای آنفلوآنزا منفی بود. برونکوسکوپی انجام شد و یک نمونه برونکوآلویولار لاواژ برای آنفلوآنزا (H3N2, H1N1, B)، سل و قارچ گرفته شد که نتیجه همه آن‌ها منفی بود. بیمار با ماسک اکسیژن، اولستامیویر و آنتی‌بیوتیک‌های سفتریاکسون و آزیترومایسین تحت درمان قرار گرفت. وضعیت عمومی بیمار به تدریج بهبود می‌یابد و یک هفته بعد با سلامتی مرخص می‌شود. در ویزیت بعدی (2 ماه بعد)، بیمار در سلامتی کامل بود و CT اسکن ریه وی نیز کاملاً طبیعی بود.



تصویر شماره 1: گزارش CT سه مورد بیمار مشکوک به COVID-19: بیمار A- کدورت منتشر و دو طرفه با نمای Ground glass که بیش از 75 درصد هر دو ریه را درگیر کرده است. B- بیمار 2: کدورت Ground glass در نواحی مختلف ریه و ندول‌هایی در نواحی محیطی و تحتانی که تقریباً 25-50 درصد از هر دو ریه را شامل می‌شود. C- بیمار 3: کدورت Ground glass در زیر پلور و پلور که تقریباً 25 درصد از هر دو ریه را درگیر شده است.

## بحث

تاکنون اسرار زیادی درباره بیماری COVID-19 فاش شده است، با این حال، یک راز ناشناخته است: بیمار صفر کیست؟ براساس اطلاعات فعلی، ویروس کرونا جدید در منطقه ووهان (چین) به عنوان عامل عفونت تنفسی شدید در انسان ظاهر شده است و اولین گزارش رسمی توسط CDC در آخرین روزهای سال 2019 انجام شده است (3). طبق گزارش South Morning China Post، یک فرد 55 ساله از استان هوئی در چین ممکن است اولین فردی باشد که مبتلا به COVID-19 شده است (4). با این حال، برخی گزارش‌ها حاکی از این است که بیماری COVID-19 از چند ماه قبل از آن آغاز شده است. بیمارستانی در فرانسه نمونه‌های تنفسی بیماران با علائم شبه آنفلوآنزا که از تاریخ 2 دسامبر 2019 تا 16 ژانویه 2020 بستری بودند را مورد بررسی مجدد قرار دادند و این نمونه‌ها را از نظر SARS-CoV-2 RT-PCR آنالیز کردند. در این بررسی بیماری شناسایی شد که به COVID-19 در اوایل 27 دسامبر مبتلا بود، تقریباً یک ماه قبل از اینکه دولت فرانسه اولین موارد خود را تأیید کند (5). بر اساس گزارش WHO، ممکن است مواردی از عفونت زودتر نیز وجود داشته باشد (6). ما در گزارش فعلی شرح حال سه بیمار را ارائه نموده‌ایم که از نوامبر تا دسامبر 2019 با تشخیص آنفلوآنزا در بخش عفونی بیمارستان رازی قائمشهر بستری شده‌اند. علائم همه آن‌ها شبیه آنفلوآنزا اما بسیار شدیدتر بود در حالی که آن‌ها شواهد رادیولوژیکی متفاوتی نسبت به آنفلوآنزای معمولی داشتند. نتیجه انجام تست PCR برای نمونه سواب نازوفارنکس برای آنفلوآنزا منفی بود. برونکوسکوپی و BAL برای تشخیص آزمایشگاهی عفونت‌های آنفلوآنزا (H3N2، H1N1، B)، سل و قارچ انجام شد و همه نتایج مربوطه منفی بود. ما پس از همه‌گیری اخیر، پرونده پزشکی این سه بیمار را ارزیابی کردیم و دریافتیم که علائم و دوره بالینی بیماران ما و همچنین، الگوی

درگیری ریوی آن‌ها در CT اسکن ریه کاملاً با COVID-19 مطابقت داشت. مطالعات مولکولی در مورد منشا ویروس کرونا هنوز در حال انجام است. Anderson و همکاران به‌دست آوردن توالی‌های ویروسی مرتبط از منابع حیوانی را قطعی‌ترین راه برای کشف منشا ویروس معرفی کرده‌اند (7). هزاران سویه SARS-CoV-2 تا به امروز توالی‌یابی شده‌اند و فرصتی ارزشمند برای بررسی سیر تکاملی ویروس در مقیاس جهانی فراهم کرده‌اند. شواهدی نشان می‌دهد که ژنوم ویروس SARS-CoV-2 مربوط به آغاز بیماری همه‌گیر COVID-19، یک جد مشترک دارند. از طرفی Dorp و همکاران جهش‌های ژنتیکی ویروس کرونا را مورد بررسی قرار دادند. طی مطالعه آن‌ها مجموعه 7666 ژنوم ویروس گردآوری و ظهور تنوع ژنومی را با گذشت زمان مورد تجزیه و تحلیل قرار دادند و مناطقی از ژنوم SARS-CoV-2 را با تمرکز بر جهش‌هایی که چندین بار به‌طور مستقل ظهور کرده‌اند مورد بررسی قرار دادند. در مجموع 198 جهش عودکننده در ژنوم SARS-CoV-2 را شناسایی کردند. تقریباً 80 درصد جهش‌های راجعه تغییرات غیر مترادفی را در سطح پروتئین ایجاد می‌کرد که نشان دهنده سازگاری مداوم SARS-CoV-2 است (10-5). منشا ویروس کرونا تا به امروز ناشناخته مانده است.

در این گزارش شواهد بالینی، آزمایشگاهی و رادیولوژیک برای هر سه بیمار کاملاً با تشخیص COVID-19 مطابقت دارد. ممکن است این سوال مطرح شود اگر این بیماران عفونت ویروس کرونا داشتند، چرا این بیماری در افرادی که تماس نزدیک با آنها داشتند، شیوع پیدا نکرد؟ شاید پاسخ این سوال در جهش‌های مکرر و متعدد ژنی ویروس باشد که در بسیاری از مطالعات اخیر مورد تأکید قرار گرفته است (10-7). اگرچه ما نمونه‌های بالینی از این بیماران را جهت آزمایشات تخصصی کرونا نداریم و این از محدودیت‌های مطالعه ما می‌باشد، با این حال بررسی این سه مورد که قبل از زمان گزارش اولین

برخورد با بیماران عفونی با علائم غیرمعمول، بایستی بروز بیماری‌های نوپدید و باز پدید را در نظر داشت.

مورد بیماری تایید شده COVID-19 در دنیا بستری شده بودند، این اصل را خاطر نشان می‌سازد که در موارد

## References

1. Guan WJ, Ni ZY, Hu Y, Liang WH, Ou CQ, He JX, et al. Clinical Characteristics of Coronavirus Disease 2019 in China. *N Engl J Med* 2020; 382(18): 1708-1720.
2. World Health Organization. Coronavirus disease (COVID-19) Pandemic. Situation reports 110. 30 august 2020. Available at: <https://www.who.int>. Accessed September 2, 2020.
3. Benvenuto D, Giovanetti M, Ciccozzi A, Spoto S, Angeletti S, Ciccozz M. The 2019-new coronavirus epidemic: Evidence for virus evolution. *J Med Virol* 2020; 92(4): 455-459.
4. World Health Organization. Coronavirus disease (COVID-19) outbreak. Available from: <https://www.who.int>. Accessed January 8, 2021.
5. Deslandes A, Berti V, Tandjaoui Lambotte Y, Alloui C, Carbonnelle E, Zahar JR, et al. SARS-CoV-2 was already spreading in France in late December 2019. *Int J Antimicrob Agents* 2020; 55(6): 106006.
6. WHO Director-General's opening remarks at the media briefing on COVID-19 - 11 March 2020. Available from: <https://www.who.int/director-general/speeches/detail/who-director-general-s-opening-remarks-at-the-media-briefing-on-covid-19---11-march-2020>. Accessed January 2, 2021.
7. Andersen KG, Rambaut A, Lipkin WI, Holmes EC, Garry RF. The proximal origin of SARS-CoV-2. *Nat Med* 2020; 26(4): 450-452.
8. Van Dorp L, Acman M, Richard D, Shaw LP, Ford CE, Ormond L, et al. Emergence of genomic diversity and recurrent mutations in SARS-CoV-2. *Infect Genet Evol* 2020; 83: 104351.
9. Hufsky F, Lamkiewicz K, Almeida A, Aouacheria A, Arighi C, Bateman A, et al. Computational strategies to combat COVID-19: useful tools to accelerate SARS-CoV-2 and coronavirus research. *Brief Bioinform* 2020: bbaa232.
10. Isabel S, Graña Miraglia L, Gutierrez JM, Bundalovic Torma C, Groves HE, Isabel MR, et al. Evolutionary and structural analyses of SARS-CoV-2 D614G spike protein mutation now documented worldwide. *Sci Rep* 2020; 10(1): 14031.