CASE REPORT

Ocular Manifestation in a Rare Case of Mucopolysaccharidosis VI

Leila Rezaei[1],
Naser Aghaei[2]

[1] Associate Professor, Department of Ophthalmology, Clinical Research Development Center Imam Khomeini, Mohamad Kermanshahi and Farabi Hospitals, Kermanshah University of Medical Sciences, Kermanshah, Iran
[2] Ophthalmologist, Clinical Research Development Center Imam Khomeini, Mohamad Kermanshahi and Farabi Hospitals, Kermanshah University of Medical Sciences, Kermanshah, Iran

(Received February 3, 2021 ; Accepted June 26, 2021)

Abstract

Mucopolysaccharidosis VI is an inherited autosomal recessive disease that causes glycosaminoglycan deposition in different tissues due to arylsulfatase deficiency that can cause various systemic and ocular manifestations. The disease is rarely reported. This paper presents the case of a five-year-old girl with low vision and discusses ocular manifestations of Mucopolysaccharidosis VI. The patient was referred to Kermanshah Imam Khomeini Hospital due to low vision. On examination, she was found with multiple systemic and ocular symptoms. Laboratory results showed arylsulfatase B deficiency. According to the clinical manifestations and laboratory results, she was diagnosed with mucopolysaccharidosis type VI and treated with Naglazyme. Awareness of ocular symptoms in these patients could be of great help in making proper diagnosis and choosing the best treatment that could improve the quality of life in these patients.

Keywords: Mucopolysaccharidosis VI, low vision, ocular complications

J Mazandaran Univ Med Sci 2021; 31 (200): 161-166 (Persian).

* **Corresponding Author: Leila Rezaei -** Clinical Research Development Center Imam Khomeini, Mohamad Kermanshahi and Farabi Hospitals, Kermanshah University of Medical Sciences, Kermanshah, Iran (E-mail: leyla_rezaei60@yahoo.com)

[Downloaded from jmums.mazums.ac.ir on 2025-12-10]

گزارش مورد

مجله دانشگاه علوم پزشکی مازندران
دوره سی و یکم شماره 200 شهریور سال 1400 (166-161)

گزارش تظاهرات چشمی در بیمار مبتلا به موکوپلی ساکاریدوز 6

لیلا رضایی[1]
ناصر آقایی[2]

چکیده

موکوپلی ساکاریدوز تیپ 6 یک بیماری ارثی اتوزوم مغلوب است که به علت نقص آنزیم آریل سولفاتاز سبب رسوب گلیکوزآمینوگلیکان در بافت‌های مختلف می‌شود و می‌تواند علائم سیستمیک و چشمی مختلفی ایجاد کند. با توجه به نادر بودن این بیماری بر آن شدیم تظاهرات چشمی این بیماری را معرفی کنیم.

بیمار دختر بچه 5 ساله به علت کاهش بینایی به بیمارستان امام خمینی (ره) کرمانشاه ارجاع داده شده بود، در معاینه درگیری‌های سیستمیک و چشمی متعدد داشت، نتایج آزمایشگاهی نقص آنزیم آریل سولفاتاز را نشان داد، در نهایت با توجه به علائم بالینی و نتایج آزمایشگاهی با تشخیص موکوپلی ساکاریدوز تیپ 6 تحت درمان با ناگلازیم (Naglazyme) قرار گرفت. براساس نتایج این گزارش مورد، شناخت کامل علائم چشمی در این بیماران و توجه به علایم سیستمیک بیماران چشمی می تواند به برنامه ریزی مناسب برای تشخیص و درمان بیماری و بهبود کیفیت زندگی در این افراد کمک کند.

واژه های کلیدی: موکوپلی ساکاریدوز تیپ6، کاهش بینایی، عوارض چشمی

مقدمه

موکوپلی ساکاریدوزها بیماری‌های ارثی هستند که به‌واسطه نقص آنزیمی لیزوزومال سبب علایم سیستمیک وچشمی می‌شوند، این آنزیم‌ها سبب تبدیل گلیکوز آمینوگلیکان‌ها به متابولیت‌های بعدی می‌شود، بنابراین نقص در این آنزیم‌ها سبب تجمع این مواد در لیزوزوم بافت‌ها و نسوج مختلف شده وسبب اختلالات عملکردی و ساختاری در این بافت‌ها می‌شود. تیپ‌های مختلف موکوپلی ساکاریدوزها بسته به نقص آنزیمی و تجمع گلیکوزآمینوگلیکان‌های مختلف، تظاهرات متفاوتی دارند. نوع 6 این بیماری به صورت اتوزوم مغلوب منتقل می‌شوند و جایگاه ژنی آن 5q11-q13 می‌باشد(1). در سال 1963 بیماری موکوپلی ساکاریدوز تیپ 6 (سندروم Maroteaux-Lamy) توصیف شد که شباهت‌های زیادی به موکوپلی ساکاریدوز تیپ 1 (سندروم Hurler) داشت، با این تفاوت که عملکرد ذهنی در این بیماران برخلاف سندروم Hurler نرمال بود(1). این سندروم می‌تواند تظاهراتی مثل درگیری سر و گردن، دفرمیته‌های اندام و ستون فقرات، هپاتو اسپلنومگالی، اختلال قلبی، اختلال چشم و گوش، آسیب مغزی و هیدروسفالی ایجاد کند.

مولف مسئول: لیلا رضایی - کرمانشاه: خیابان نقلیه، مرکز توسعه تحقیقات بالینی بیمارستان های امام خمینی، فارابی و محمد کرمانشاهی E-mail:leyla_rezaei60@yahoo.com
1. دانشیار، گروه چشم پزشکی، دانشکده پزشکی، مرکز توسعه تحقیقات بالینی بیمارستان های امام خمینی، فارابی و محمد کرمانشاهی، دانشگاه علوم پزشکی کرمانشاه، کرمانشاه، ایران
2. چشم پزشک، بیمارستان امام خمینی، مرکز توسعه تحقیقات بالینی بیمارستان های امام خمینی، فارابی و محمد کرمانشاهی، دانشگاه علوم پزشکی کرمانشاه، کرمانشاه، ایران
تاریخ دریافت : 1399/11/15 تاریخ ارجاع جهت اصلاحات :1399/11/27 تاریخ تصویب : 1400/4/5

[Downloaded from jmums.mazums.ac.ir on 2025-12-10]

مبتلایان اغلب در اوایل زندگی علامتی ندارند(بسته به شدت بیماری) و علائم بعد از 2 یا 3 سالگی ایجاد و بسته به شدت بیماری پیشرفت می‌کند و در موارد شدید منجر به مرگ بیمار شود(2). شیوع این بیماری 0/36 در هر 100000 تولد زنده است. روش‌های درمانی از جمله gene therapy در موکوپلی ساکاریدوزها در دست مطالعه می‌باشد(3). در این گزارش مورد، تظاهرات سیستمیک و چشمی یک دختر 5 ساله بررسی می‌شود.

معرفی بیمار

بیمار، دختر 5 ساله ای بود که به علت کاهش بینایی در سال 1398 به بیمارستان امام خمینی(ره) کرمانشاه ارجاع شد. بیمار فرزند اول خانواده بود و پدر و مادر رابطه فامیلی نداشتند و هر دو سالم و بدون بیماری زمینه‌ای بودند. بیمار قامت کوتاه نسبت به سن، سر بزرگ و گردن کوتاه، صورت خشن، قوس ابرو و فک برجسته، ماکروگلوسی و دندان‌های نامنظم داشت (تصویر شماره 1). دفرمیته دست‌ها به‌صورت دست چنگکی (Claw hand) (تصویر شماره 2) و انحراف زانوها (Genu valgus) و انحنای غیرطبیعی ستون فقرات (تصویر شماره 3) و همچنین محدودیت حرکت مفصل هیپ به سمت بالا داشت.

تصویر شماره 1: سر بزرگ، گردن کوتاه، بینی پهن، دست‌های چنگکی و انحراف زانوها

تصویر شماره 2: در این تصویر دست چنگکی و انحنا در انگشتان مشخص است.

تصویر شماره 3: در گرافی انجام شده genu valgum و انحراف غیر طبیعی ستون فقرات دیده می شود

در سونوگرافی شکم کبد و طحال بزرگ‌تر از نرمال بود ودر بررسی قلب، یک سوفل سیستولیک 2/6 به همراه mild MR and MVP و mild LVH و تغییرات میگزوماتویید دریچه‌های قلبی گزارش شد. از نظر ذهنی بیمار عملکرد مناسبی داشت. در معاینات چشمی هر دو چشم هیپروپ 6+ دیوپتر، دید اصلاح شده چشم راست 5/10 و دید چشم چپ 6/10 بود. در معاینه با اسلیت لامپ Diffuse ground glass corneal clouding در هر دو چشم رویت شد. فشار هر دو چشم 12 میلی‌متر جیوه بود و در معاینه رتین و عصب اپتیک نکته پاتولوژیکی رویت نشد. برای بیمار، Macular OCT انجام شد که widening of foveal depression ناشی از straightening of Henle layer مشهود بود (تصویر

[Downloaded from jmums.mazums.ac.ir on 2025-12-10]

شماره 4). برای بیمار مشاوره اطفال انجام شد که آزمایشات، مطرح‌کننده کاهش فعالیت آنزیم آریل سولفاتاز B بود، که تاییدکننده بیماری موکوپلی ساکاریدوز 6 بود و درمان با Naglazyme هر هفته دو ویال شروع شد.

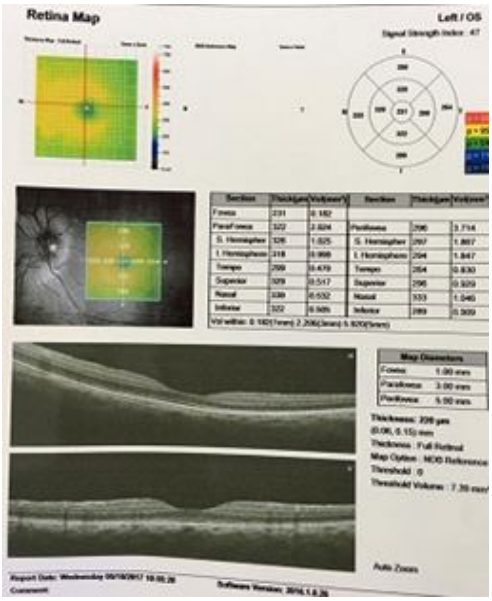

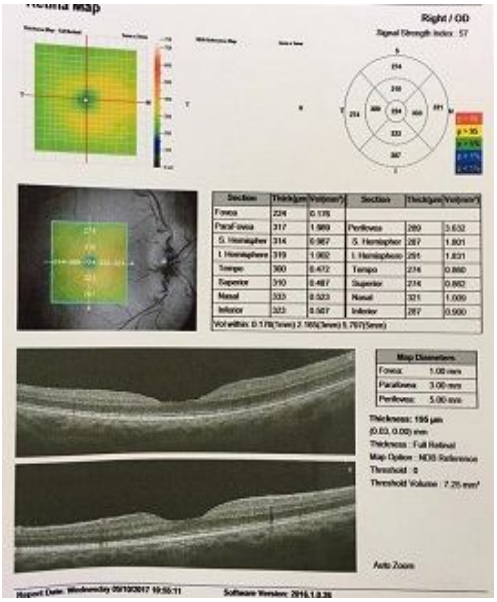

تصویر شماره 4: Macular OCT انجام شده از بیمار که widening of foveal depression ناشی از straightening of Henle layer مشخص است.

بحث

موکوپلی ساکاریدوز تیپ 6 (سندروم Maroteaux-Lamy)، یک بیماری اتوزومال مغلوب با نقص در آنزیم آریل سولفاتاز B (N_استیل گالاکتوز آمین 4_سولفاتاز) است که جایگاه ژنتیکی این آنزیم روی بازوی بلند کروموزوم 5 و در جایگاه q11-q13 است. برخی از بیماری‌ها از جمله موکوپلی ساکاریدوزها را می‌توان در دوره پره ناتال هم تشخیص داد، در این موارد می‌توان با استفاده از الکتروفورز دو بعدی، گلیکوزآمینوگلیکان‌های مایع آمینوتیک را مورد مطالعه قرار داد و به تشخیص قبل از تولد دست یافت. حتی با بررسی فلورومتریک نمونه تهیه شده از ویلی‌های کوریونیک هم می‌توان 3 تا 4 هفته قبل از تست مایع آمینوتیک به تشخیص پره‌ناتال دست یافت(5،4). این بیماری دو زیرگروه دارد، نوع A که فرم شدیدتر بیماری، با علائم شدیدتر و طول عمر کم‌تر (متوسط کم‌تر از 30 سال) و نوع B که فرم خفیف‌تری از بیماری ایجاد می‌کند، البته در هر دو بیماری نقص در عملکرد آنزیم آریل سولفاتاز B است. نقص آنزیم آریل سولفاتاز B سبب تجمع گلیکوزآمینوگلیکان درماتان سولفات در داخل و خارج سلول می‌شود. علائم سیستمیک به صورت قامت کوتاه، صورت خشن، سر بزرگ، گردن کوتاه، اختلالات رشد، دفرمیته‌های اندام‌ها و ستون فقرات، دست چنگکی، خشکی مفاصل و محدودیت حرکات است. از علائم دیگر این بیماری درگیری احشایی به صورت هپاتواسپلنومگالی، انواع فتق‌های بافتی، کارپال تونل سندروم، اختلالات گوش میانی و کری حسی عصبی، پوسیدگی و آبسه‌های دندانی، انسداد مجاری هوایی فوقانی و آپنه خواب، اختلالات قلبی و دریچه‌ای، اختلالات عصبی و میلوپاتی و هیدروسفالوس، تظاهرات چشمی می‌باشد که به تفصیل در ادامه توضیح داده می‌شود(7،6). در این بیماران تجمع درماتان سولفات در کراتوسیت‌ها، اندوتلیوم و اپی تلیوم و رسوب خارج

[Downloaded from jmums.mazums.ac.ir on 2025-12-10]

سلولی در استروما سبب کدورت قرنیه می‌شود، در نوع A بیماری شدیدتر و درگیری قرنیه معمولا در مراحل اولیه صورت می‌گیرد(8).

رسوب درماتان سولفات در اسکار قرنیه، رد پیوند قرنیه، دیستروفی ماکولار قرنیه و موکوپلی ساکاریدوز6 دیده می‌شود. اگر تجمع این مواد در قرنیه باعث شود که فاصله بین لاملارهای قرنیه به بیش‌تر از 200 نانومتر برسد، سبب کدورت قرنیه می‌شود. یک علت دیگر کدورت قرنیه آسیب به اندوتلیوم به دلیل رسوب گلیکوزآمینوگلیکان و گلوکوم است که سبب ادم قرنیه می‌شود(9).

یکی دیگر از تظاهرات چشمی این بیماری گلوکوم است، اگر چه رابطه مستقیمی بین این بیماری و گلوکوم شناخته نشده، با این وجود احتمال می‌رود که علت گلوکوم زاویه بسته در این بیماران رسوب گلیکوز آمینوگلیکان در محیط قرنیه در نزدیکی لیمبوس است که سبب بسته شدن زاویه بدون بلوک مردمک می‌شود(10)، در مواردی هم این بیماری با گلوکوم زاویه باز همراه است که علت افزایش فشار چشم، رسوب این مواد در ترابکولار مشورک ذکر شده، بدون این‌که اختلالی در گونیوسکوپی ایجاد کد(10)، لذا توجه به فشار داخل چشمی وگونیوسکوپی دوره‌ای و بررسی زاویه اتاق قدامی جهت تشخیص ودرمان زودرس گلوکوم در این بیماری حیاتی است.

در این بیماران ادم پاپی به علت هیدروسفالی و همچنین آتروفی عصب اپتیک به علت افزایش فشار داخل جمجمه گزارش شده است. در مطالعات انجام شده ارتباطی بین درگیری رتین با این بیماری به اثبات نرسیده، اگرچه در مطالعه‌ای عنوان شده است که در حدود نصف بیماران با موکوپلی ساکاریدوز6 اختلال اپی‌تلیوم پیگمانته شبکیه (RPE) رخ می‌دهد(11).

در یک مطالعه دیگر ضایعات پچی پراکنده در ناحیه ماکولا بدون الگوی خاصی در رتین، کاهش ضخامت کوروئید و افزایش ضخامت اسکلرا دیده شده، که بیان می‌کند به علت رسوب گلیکوز آمینوگلیکان در اسکلرا، ضخامت اسکلرا افزایش یافته و همین علت باعث کاهش ضخامت کروئید و رسوبات در شبکیه شده است(11). در بیمار ما با وجود این که رتین به نظر نرمال می‌رسید، ولی OCT در widening of foveal depression ناشی از straightening of Henle layer مشخص است. اقدامات درمانی در این بیماران در راستای افزایش طول عمر و کاهش عوارض سیستمیک و چشمی به منظور افزایش کیفیت زندگی صورت می‌گیرد، از جمله این درمان‌ها Gene therapy است که در حال بررسی تحقیقاتی می‌باشد و همچنین Enzyme replace therapy و پیوند مغز استخوان است، از جمله اقدامات درمانی دریافت هفتگی Galsulfase (Brand names: Naglazyme) است، همان‌طورکه برای بیمار ما هم ویال به صورت دو ویال Galsulfase در هفته تزریق می‌شود(13،12). لذا توصیه می‌شود بیماران هر 6 ماه یک بار تحت معاینه چشمی قرار گیرند تا در صورت بروز علائم چشمی تحت درمان قرار گیرند، در صورت بروز کدورت قرنیه انواع جراحی‌های کراتوپلاستی با توجه به شرایط قرنیه قابل انجام است، البته احتمال رسوب مجدد مواد در قرنیه دهنده نیز وجود دارد(14). درمان‌های متداول گلوکوم نیز در این بیماران توصیه شده است ولی احتمال موفقیت جراحی‌های فیلترینگ به علت احتمال رسوب گلیکوزآمینو گلیکان در ملتحمه پایین‌تر است.

با توجه به درگیری سیستمیک و چشمی متنوع که در این بیماری رخ می‌دهد توصیه می‌شود در بیماران چشمی به علایم سیستمیک بیماران نیز توجه شود و در جهت افزایش طول عمر و بهبود کیفیت زندگی، معاینات دوره‌ای توسط متخصصین مرتبط صورت گیرد تا در صورت نیاز، اقداماتی جهت کاهش عوارض چشمی و سیستمیک بیماری صورت گیرد.

[Downloaded from jmums.mazums.ac.ir on 2025-12-10]

References

1. Goldberg MF, Scott CI, McKusick VA. Hydrocephalus and papilledema in the Maroteaux–Lamy syndrome (mucopolysaccharidosis type VI). Am J Ophthalmol 1970; 69(6): 969-975.
2. Wraith JE, Rogers JG, Danks DM. The mucopolysaccharidoses. Aust Paediatr J 1987; 23(6): 329-334.
3. Ellinwood NM, Vite CH, Haskins ME. Gene therapy for lysosomal storage diseases: the lessons and promise of animal models. J Gene Med 2004; 6(5): 481-506.
4. Kosaryan M, Rabiei Kh. Prenatal diagnosis in Islamic countries: A narrative review in 2013. J Pediatr Rev 2014; 2(1): 47-54.
5. A Aboul Nasr, E Fateen. Prenatal diagnosis of mucopolysaccharidoses (MPS): the first Egyptian experience. Bratisl Lek Listy 2004; 105(9): 310-314.
6. Laver NM, Friedlander MH, McLean IW. Mild form of Maroteaux–Lamy syndrome: corneal histopathology and ultrastructure. Cornea 1998; 17(6): 664-668.
7. Pilz H, von Figura K, Goebel HH. Deficiency of arylsulfatase B in 2 brothers aged 40 and 38 years (Maroteaux-Lamy syndrome, type B). Ann Neurol 1979; 6(4): 315-325.
8. Suveges I. Histochemical and ultrastructural studies of the cornea in Maroteaux-Lamy syndrome. Albrecht Von Graefes Arch Klin Exp Ophthalmol 1979; 212(1): 29-39.
9. Kenyon KR, Topping TM, Green WR. Ocular pathology of the Maroteaux–Lamy syndrome (systemic mucopolysaccharidosis type VI). Histologic and ultrastructural report of two cases. Am J Ophthalmol 1972; 73(5): 718-741.
10. Cantor LB, Disseler JA, Wilson FM. Glaucoma in the Maroteaux-Lamy Syndrome. Am J Ophthalmol 1989; 108(4): 426-430.
11. Magalhães A, Meira J, Cunha MA, Moreira JR, Leão-Teles E, Falcão M, et al. A Fundoscopic Changes in Maroteaux-Lamy Syndrome. Case Reports in Ophthalmological Medicine 2019; ID 4692859.
12. Villas-Boas FS, Fernandes Filho DJ, Acosta AX. Ocular finding in patient with mucopolysaccaridosis. Arq Bras Oftalmol 2011; 74(6): 430-4.
13. Hershkovitz E, Young E, Rainer J, Hall C M, Lidchi V, Chong K, etal. Bone marrow transplantation for Maroteaux-Lamy syndrome (MPS VI): Long-term follow-up. J Inherit Metab Dis 1999; 22(1): 50-62.
14. Uc akhan OO, Brodie SE, Desnick R, Willner J, Asbell PA. Long-term follow-up of corneal graft survival following bone marrow transplantation in the Maroteaux-Lamy syndrome. CLAO J 2001; 27(4): 234-237.

[Downloaded from jmums.mazums.ac.ir on 2025-12-10]