

## گزارش یک مورد میکرولیتیاژیس بیضه و کریپتورکدیسم

عبدالرسول علانی (M.D.)<sup>+</sup> زینت میایی (M.D.)<sup>\*\*</sup>

### چکیده

سنگ‌های بسیار ریز یا میکرولیتیاژیس (microlithiasis) بیضه، حالت ناشایعی است که عمدتاً به طور اتفاقی با استفاده از امواج ماوراصوت (ultrasound) تشخیص داده می‌شود. بیماری در سال ۱۹۷۰ توسط گارت، پرایب (Priebe, Garret) گزارش شد. میزان شیوع در افرادی که با شکایت درد کیسه بیضه تحت بررسی با امواج ماوراصوت قرار گرفته‌اند، حدود ۰/۶ درصد است. میکرولیتیاژیس بیضه، ناشی از ویژگی آهکی شدن (snow storm testis) ریز و منتشر در نسج بیضه‌ها است که در امواج ماوراصوت به صورت کانون‌های پر پژواک، منقوط و متعدد و بدون سایه صوتی خلفی مشخص می‌شود. همراهی آن با بیماری‌های مختلف از جمله نهن بیضگی (Cryptorchidism)، بدخیمی‌ها و بیمارهای غیر بدخیم ذکر شده است. در میکرولیتیاژیس بیضه، خطر بروز بدخیمی ۲۱ برابر می‌گردد. به علت همراهی میکرولیتیاژیس بیضه با بدخیمی بیضه، این بیماری مدنظر محققان قرار گرفته است. لذا در بیماران مبتلا به میکرولیتیاژیس بیضه آموزش معاینه کیسه بیضه توسط خود فرد و بررسی سالانه با امواج ماوراصوت جهت بیماریابی پیشنهاد می‌گردد. در این گزارش پسر بچه‌ای ۱۴ ساله با میکرولیتیاژیس بیضه چپ معرفی می‌گردد که سابقه عمل جراحی تثبیت (orchiopexy) بیضه راست ناشی از نهن بیضگی داشته است.

واژه‌های کلیدی: میکرولیتیاژیس بیضه، کریپتورکدیسم، بدخیمی، اولتراسونوگرافی

### مقدمه

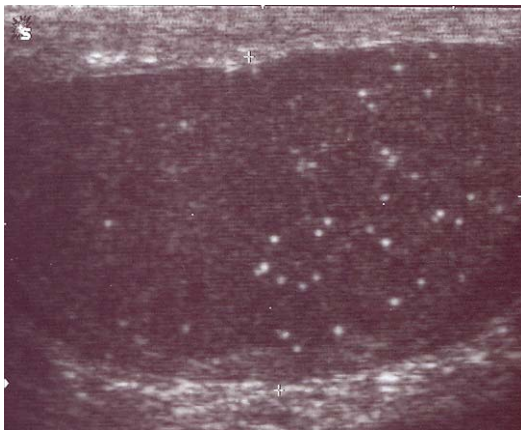
منی (seminifer) است، اطلاق می‌گردد (۶۲۲). میکرولیتیاژیس بیضه در افراد طبیعی و نیز در بیماری‌های خوش خیم و بدخیم دیده می‌شود (۵). تشخیص میکرولیتیاژیس قبلاً با نمونه برداری از بیضه یا نمونه‌های حاصل از درآوردن بیضه (orchidectomy) انجام می‌شد و امروزه با استفاده از امواج، ماوراصوت

میکرولیتیاژیس بیضه، ناشایع بوده و عموماً یافته اتفاقی است و در ۰/۶ درصد بیماران علامت را که جهت بررسی کیسه بیضه با امواج ماوراصوت مراجعه می‌نمایند، دیده می‌شود (۱). میکرولیتیاژیس بیضه، به آهکی شدن ریز، متعدد و منتشر بیضه‌ها که به نظر ناشی از زوال سلول‌های لوله‌های تولید کننده

\* متخصص رادیولوژی اطفال، عضو هیئت علمی (استادیار) دانشگاه علوم پزشکی مازندران ☒ ساری: مرکز آموزشی درمانی امام خمینی

\*\* متخصص رادیولوژی اطفال، عضو هیئت علمی (دانشیار) دانشگاه علوم پزشکی تبریز

☞ تاریخ دریافت: ۸۵/۲/۱۹ تاریخ تصویب: ۸۵/۶/۱۰



تصویر شماره ۲: میکروولیتیاژیس بیضه چپ

### بحث

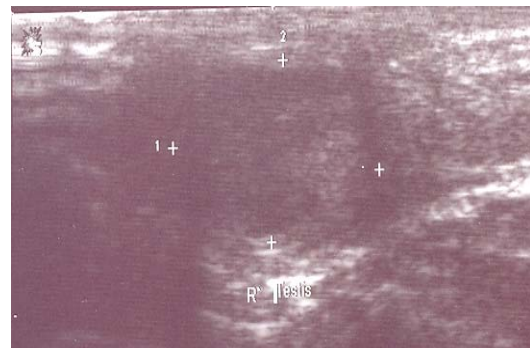
میکروولیتیاژیس بیضه نخستین بار در سال ۱۹۷۰ توسط گارت، پرایب (Priebe, Garret) در پسر بچه‌ای ۴ ساله سالم گزارش گردید (۱۲). در سال ۱۹۸۷ با افزایش گزارش‌های این بیماری، داهرتی<sup>۱</sup> علائم آن را بطور مشروحی مورد بررسی قرار داد (۱۳). در مقالات متعدد، شیوع میکروولیتیاژیس بیضه را حدود ۰/۶ درصد ذکر کرده‌اند (۱). محدوده سنی بروز آن از ۱۰ ماهگی تا ۷۰ سالگی گزارش شده است (۵، ۲). در میکروولیتیاژیس بیضه خطر بروز بدخیمی ۲۱ برابر می‌گردد. سن متوسط بروز میکروولیتیاژیس بیضه و تومور بیضه همزمان حدود ۳۱ سالگی می‌باشد (۵). با این وصف به نظر می‌رسد که احتمال بروز بدخیمی بیضه در مواردی که میکروولیتیاژیس در سنین بالاتر مشخص شود، کم‌تر است (۵) میکروولیتیاژیس بیضه به طور مشخص با کانون‌های پر پژواک، کوچک، بدون سایه صوتی خلفی به قطر ۱ تا ۳ میلی‌متر تظاهر می‌نماید. نواحی بسیار کوچک آهکی در نسج بیضه‌ها ایجاد می‌شود و ممکن است به طور محیطی یا وصله‌ای گسترش یابد. بیماری معمولاً دو طرفه است ولی گاهی یک بیضه را درگیر می‌نماید (۶، ۸، ۱۰). ویژگی

صورت می‌گیرد (۱۱ تا ۱۱). میکروولیتیاژیس بیضه می‌تواند نشانه اختلال زمینه‌ای بافتی بیضه‌ها باشد و محققان پیش‌ساز (Precursor) بودن آن را در بروز بدخیمی بیضه‌ها مدنظر دارند (۱۲ تا ۱۶).

### معرفی بیمار

بیمار پسر بچه ۱۴ ساله‌ای است که جهت بررسی سلامت بیضه‌ها به بخش اولتراسونوگرافی بیمارستان معرفی شده بود.

نوجوان سابقه عمل جراحی تثبیت (orchiopexy) بیضه راست را به علت نهن بیضگی در ۲ سالگی می‌داد. در اولتراسونوگرافی، بیضه راست در کیسه بیضه قرار داشته و اندازه آن ۶×۱۰ میلی‌متر و کوچک‌تر از حد طبیعی بود (تصویر شماره ۱).



تصویر شماره ۱: بیضه راست بعد از عمل تثبیت بیضه

اندازه بیضه چپ ۲۷×۱۳ میلی‌متر بوده و کانون‌های تولیدکننده پژواک (Echogen) منقوط ولی بدون سایه صوتی خلفی که به طور یکنواخت در سرتاسر بیضه گسترده بوده، مشاهده گردید (تصویر شماره ۲). سابقه فامیلی بیماری‌های عمومی و بیماری‌های بیضه را ذکر نمی‌کرد. معاینه فیزیکی سر، تنه و اندام‌ها طبیعی بود.

1. Doherty

ممکن است در ۵۰ درصد موارد به سمت کارسینوم پیشرفت نماید (۱۸ تا ۲۰).

مدت هاست که ارتباط بین نهان بیضگی با بروز بدخیمی بیضه مشخص شده است. در صورت سابقه نهان بیضگی و میکرولیتیازیس احتمال بروز بدخیمی افزایش می‌یابد (۱۶ و ۲۰ تا ۲۲).

البته همراهی میکرولیتیازیس بیضه با بروز تومورهای سایر احشاء بدن چون پستان، تومور سلول زاینده داخل شکمی و قفسه سینه‌ای گزارش شده است (۳ و ۲۳). بروز کارسینوم مجاری پستان‌ها با جنسیت مبهم خارجی که توأم با میکرولیتیازیس بیضه و موزایسم 45x/46xy بود، گزارش کرده‌اند که در مطالعه هورمونی، افزایش FSH، LH و کاهش تستوسترون ملاحظه گردیده بود (۲۳) ضمناً سه علت اصلی ناتوانی جنسی مردان، کاهش حجم بیضه، واریکوسل و میکرولیتیازیس بیضه می‌باشد. هرچند میکرولیتیازیس مستقیماً به ناتوانی جنسی مرتبط نیست، زمینه ساز بروز سایر تغییرات بافتی و عملکرد بیضه‌ها می‌باشد (۲۴). علت میکرولیتیازیس بیضه مشخص نشده است. در آسیب‌شناسی این سنگ‌های بسیار ریز، سلول‌های داخل لوله‌ای تخریب شده‌ای با هسته آهکی هستند که با ترکیباتی از فیبرهای کلاژنی احاطه شده‌اند. به نظر می‌رسد آن‌ها ناشی از اختلال در عملکرد بیگانه خواری سلول‌های لوله‌ای توسط سلول‌های سرتولی باشند (۱۷). این سوال مطرح است که آیا وجود این سنگ‌های بسیار ریز دال بر اپی‌تلیوم لوله‌ای غیر طبیعی و نقص عملکرد سلول سرتولی است یا ناشی از تغییرات تحریکی اپی‌تلیالی می‌باشد.

اگرچه این یافته‌ها دقیقاً ارتباط علت و معلولی بین میکرولیتیازیس بیضه و بدخیمی‌ها را ثابت نمی‌کند ولی این موضوع مطرح می‌گردد که میکرولیتیازیس بیضه ممکن است علامت درگیری زمینه‌ای بیضه بوده و ممکن است یک نشانه غیرمستقیم محکم دال بر بدخیمی

خاص میکرولیتیازیس آنرا از اسکار التهابی-گرانولوماها و مناطق دچار سکنه (Infarct) افتراق می‌دهد.

میکرولیتیازیس بیضه در افراد طبیعی، در تومورها چون تومور سلول زاینده داخل لوله‌ای، تومور بدخیم بیضه (Seminoma) و ناهنجاری‌های تکاملی بیضه و بیماری‌های خوش‌خیم چون نهان بیضگی، سندرم کلاین فلتز، سندرم پوتز جگرز، عمل جراحی تثبیت بیضه‌ها، سکنه بیضه، گرانولوم‌ها، کم کاری غدد جنسی، نازایی، کالسیوز توموری فامیلی، سندرم مک کان آلبرایت، دو جنسی کاذب مذکر، سندرم داون، میکرولیتیازیس آلوئولر ریوی، پسودوگزانتوما الاستیکوم، سندرم X شکننده و پرتودرمانی گزارش شده است (۳، ۱۳ تا ۱۶). بیش‌ترین همراهی را با بدخیمی‌های بیضه گزارش کرده‌اند. این حالت یک ارتباط قوی را با بروز بدخیمی در بیضه‌ها مطرح می‌نماید. در هر حال یک همراهی صرف یا وجود ارتباط علت و معلول نیاز به بررسی‌های بیش‌تری دارد. در واقع میکرولیتیازیس بیضه ممکن است به عنوان یک نشانه غیرطبیعی بودن بافت بیضه‌ها ناشی از روند غیرمعمول بیماری از جمله بدخیمی‌های بیضه باشد.

هر چند محققان میکرولیتیازیس بیضه را حالتی خوش‌خیم در نظر می‌گیرند، پی‌گیری بعضی بیماران سیر تخریبی را در همان بیضه مشخص کرده است. (TM pathologic). در ضمن گزارش‌های متعددی رابطه نزدیکی را بین میکرولیتیازیس بیضه و بدخیمی‌های بیضه مطرح کرده‌اند. از جمله همراهی بین تومور سلول زاینده داخل لوله‌ای و میکرولیتیازیس ذکر شده است؛ به‌طوری که در کالبد شکافی (autopsy) شیوع نئوپلازی سلول زاینده داخل لوله‌ای در جمعیت عمومی تقریباً ۰/۸ درصد ولی در نمونه‌های بیضه سمت مقابل در بیمارانی که سابقه تومور بیضه داشته‌اند حدود ۴/۵ درصد می‌باشد. بدخیمی سلول زاینده داخل لوله‌ای

بررسی شیوع احتمالی درمنسوبین و باتوجه به خطر بروز بدخیمی و بی‌علامت بودن بیماری، آموزش جهت معاینه توسط خود فرد، بررسی زیست-هورمونی و پی‌گیری سالانه با امواج ماوراصوت در بیضه‌ها پیشنهاد می‌گردد.

سلول زاینده داخل لوله‌ای باشد.

به علت همراهی این بیماری با اختلالات کروموزومی و هورمونی، مطالعات تحقیقاتی چون کاریوتایپ، مطالعه غدد مترشحه جنسی مبتلایان و

## فهرست منابع

- Hobarth K, Susani M, Szabo N, Kratzik C. Incidence of testicular microlithiasis. *Urology* 1992; 40: 464-467.
- Backus ML, Mack LA, Middleton WD, King BF, Winter TC III, True LD. Testicular microlithiasis: imaging appearances and pathologic correlation. *Radiology* 1994; 192:781-785.
- Janzen DL, Mathieson JR, Marsh JI. Testicular microlithiasis: sonographic and clinical features. *AJR* 1992; 158: 1057-1060.
- Patel MD, Olcott EW, Kerschmann RL, Callen PW, Gooding GAW. Sonographically detected testicular microlithiasis and testicular carcinoma. *J Clin Ultrasound* 1993; 21: 447-452.
- Miller RL, Wissman R, White S, Ragosin R. Testicular microlithiasis: a benign condition with a malignant association. *J Clin Ultrasound* 1996; 24: 197-202.
- Parra BL, Venable DD, Gonzalez E, Eastham JA. Testicular microlithiasis as a predictor of intratubular germ cell neoplasia. *Urology* 1996; 48: 797-799.
- McEniff N, Doherty F, Katz J, Schragr CA, Klauber G. Yolk sac tumor discovered on a routine annual sonogram in a boy with testicular microlithiasis. *AJR* 1995; 164: 971-972.
- Frush DP, Kliewer MA, Madden JF. Testicular microlithiasis and subsequent development of metastatic germ cell tumor. *AJR* 1996; 167: 889-890.
- Roberts ISD, Loughran CF. Case report: the ultrasound appearances of testicular microlithiasis ("snow storm" testis): a case complicated by testicular seminoma. *Clin Radiol* 1993; 47: 67.
- Kragel PJ, Delvecchio D, Orlando R, Garvin DF. Ultrasonographic findings of testicular microlithiasis associated with intratubular germ cell neoplasia. *Urology* 1991; 37: 66-68.
- Song FL, Middleton WD, Winter TC III, Swanson PE, Mack LA. Association between intratubular germ cell neoplasia and testicular microlithiasis. *Radiology* 1990; 189(p): 156.
- Priebe CJ Jr, Garret R. Testicular calcification in a 4- year-old. *Pediatrics* 1970; 46: 785-786.

13. Doherty FL, Mullins TL, Sant GR, Drinkwater MA, Ucci AA Jr. Testicular microlithiasis: a unique sonographic appearance. *J Ultrasound Med* 1987; 6: 389-392.
14. Hobarth K, Szabo N, Klingler HC, Kratzik C. Sonographic appearance of testicular microlithiasis. *Eur Urol* 1993; 24: 221-255.
15. Coetzee T. Pulmonary alveolar microlithiasis with involvement of the sympathetic nervous system and gonads. *Thorax* 1970; 25: 637-642.
16. Nistal M, Paniagua R, Diez-Pardo JA. Testicular microlithiasis in 2 children with bilateral cryptorchidism. *J Urol* 1979; 121: 535-537.
17. Vegni-Talluri M, Bigliardi E, Vanni MG, Tota G. TOTA G. Testicular microliths: their origin and structure. *J Urol* 1980; 124: 105-107.
18. Giwerzman A, Muller J, Skakkebaek NE. Prevalence of carcinoma in situ and other histopathological abnormalities in testes from 399 men who died suddenly and unexpectedly. *J Urol* 1991; 145: 77-80.
19. Loy V, Dieckmann KP. Prevalence of contralateral testicular intraepithelial neoplasia (carcinoma in situ) in patients with testicular germ cell tumour. *Eur Urol* 1993; 23: 120-122.
20. Skakkebaek NE, Berthelsen JG, Muller J. Carcinoma in situ of the undescended testis. *Urol Clin North Am* 1982; 9: 377-385.
21. Husman DA, relation between testicular microlithiasis, cryptorchidism and Testicular Tumors. *Urology*. 2005 Aug; 66(2): 424-6.
22. Hoei-Hansen, Sommer P, Meytes ER. A rare diagnosis: testicular dysgenesis with carcinoma in situ detected in a patient with ultrasonic testicular microlithiasis. *Asian J Androl* 2005 Dec; 7(4): 445-7.
23. Franceschini G, D'Albap, Costantini M, et al. Synchronous bilateral breast carcinoma in a 50-year-old man with 45x/46xy mosaic karyotype. Report a case. *Surg Today*. 2006; 36(1): 71-5.
24. Stojanovic S, Govorcina M, Nikolic O. The value of ultrasound in diagnosis of male infertility. *Med pregl*. 2004 Nov-Dec; 51(11-12): 551-5.