ORIGINAL ARTICLE

Protective Effect of Hydroalcoholic Extract of Melissa Officinalis L. on Ethanol-Induced Testicular Toxicity in Wistar Rats

Emran Habibi[1,2],
Maloos Naderi[3],
Fereshteh Talebpour Amiri[4],
Fatemeh Emamgholizadeh[5],
Fatemeh Shaki[6,7]

[1] Assistant Professor, Traditional and Complementary Medicine Research Center, Addiction Institute, Mazandaran University of Medical Sciences, Sari, Iran
[2] Assistant Professor, Department of Pharmacognosy, Faculty of Pharmacy, Mazandaran University of Medical Sciences, Sari, Iran
[3] PhD Candidate of Toxicology, Student Research Committee, Mazandaran University of Medical Sciences, Sari, Iran
[4] Associate Professor, Department of Anatomy, Molecular and Cell Biology Research Center, Faculty of Medicine, Mazandaran University of Medical Sciences, Sari, Iran
[5] Pharmacy Student, Department of Toxicology and Pharmacology, Faculty of Pharmacy, Mazandaran University of Medical Sciences, Sari, Iran
[6] Associate Professor, Department of Toxicology and Pharmacology, Faculty of Pharmacy, Mazandaran University of Medical Sciences, Sari, Iran
[7] Associate Professor, Pharmaceutical Sciences Research Center, Hemoglobinopathy Institute, Mazandaran University of Medical Sciences, Sari, Iran

(Received June 13, 2021 ; Accepted October 12, 2021)

Abstract

Background and purpose: *Melissa officinalis* (MO) is a medicinal plant and is a rich source of antioxidant and phenolic compounds. The aim of this study was to evaluate the protective effect of *Melissa officinalis* against ethanol induced sub-chronic testicular toxicity in male Wistar rats.

Materials and methods: Ethanol extract of MO was prepared and total phenolic and flavonoid contents were determined. The Animals were divided into seven groups: control (treated with normal saline), ethanol (10 mg/kg,ip), ethanol and MO extract (100, 200, and 400 mg/kg), MO extract alone (400 mg/kg), and ethanol+ Vit C (positive control). After 56 days, the rats were sacrificed and testis and epididymis were harvested. Oxidative stress markers including: level of reactive oxygen species (ROS), malondialdehyde (MDA), protein carbonyl (PC), and glutathione (GSH), and also nitric oxide (NO) as an inflammatory factor were assayed in testis tissue. Moreover, sperm parameters analysis and histopathological evaluation of testis tissue were performed.

Results: Ethanol increased reactive oxygen species, lipid peroxidation, carbonyl protein, and nitric oxide and decreased glutathione in testicular tissue. Pathological lesions, decrease in motility, count and normal morphology of sperm were also observed in ethanol-treated groups. *Melissa officinalis* inhibited ethanol-induced oxidative stress in testicular tissue and improved sperm abnormalities and pathological lesions.

Conclusion: *Melissa officinalis* showed protective effect against ethanol-induced testicular toxicity which may be attributed to its antioxidant activity. So, it can be considered as an effective supplement against oxidative stress induced by chronic ethanol exposure in testis tissue.

Keywords: *Melissa officinalis*, oxidative stress, alcohol, testicular toxicity, sperm parameters

J Mazandaran Univ Med Sci 2021; 31 (202): 13-24 (Persian).

* **Corresponding Author: Fatemeh Shaki -** Faculty of Pharmacy, Mazandaran University of Medical Sciences, Sari, Iran (E-mail: fshaki.tox@gmail.com)

[Downloaded from jmums.mazums.ac.ir on 2025-12-10]

پژوهشی

مجله دانشگاه علوم پزشکی مازندران
دوره سی و یکم شماره 202 آبان سال 1400 (24-13)

اثر حفاظتی عصاره هیدروالکلی بادرنجبویه بر سمیت بیضه ناشی از اتانول در موش‌های صحرایی نر

عمران حبیبی[1و2]
ملوس نادری[3]
فرشته طالب پور امیری[4]
فاطمه امامقلی زاده[5]
فاطمه شکی[6و7]

چکیده

سابقه و هدف: بادرنجبویه یک گیاه دارویی غنی از ترکیبات آنتی‌اکسیدانی و فنولی است.هدف این مطالعه بررسی اثرات محافظتی عصاره هیدروالکلی گیاه بادرنجبویه در برابر سمیت بیضه ناشی از مواجهه مزمن با اتانول در موش‌های صحرایی نر بود.

مواد و روش‌ها: عصاره هیدروالکلی از گیاه بادرنجبویه تهیه و محتوای تام فنولی و فلاونوئیدی آن تعیین شد. موش‌های صحرایی به 7 گروه شامل کنترل، گروه اتانول (10 میلی‌گرم بر کیلوگرم) ، گروه اتانول به همراه دوزهای مختلف از عصاره (100، 200، 400 میلی‌گرم بر کیلوگرم) و گروه عصاره با دوز 400 میلی‌گرم بر کیلوگرم و کنترل مثبت (ویتامین ث) تقسیم شدند. بعد از 56 روز درمان، بیضه‌ها و اپیدیدیم جدا و فاکتورهای استرس اکسیداتیو (شامل ذرات فعال اکسیژن، لیپید پراکسیداسیون، پروتئین کربونیل و گلوتاتیون) و فاکتور التهابی نیتریک اکسید اندازه‌گیری شد. همچنین آنالیز پارامترهای اسپرم و ارزیابی پاتولوژی در بافت بیضه انجام شد.

یافته‌ها: اتانول سبب افزایش ذرات فعال اکسیژن، لیپیدپراکسیداسیون، پروتئین کربونیل، نیتریک اکسید و کاهش گلوتاتیون در بافت بیضه شد. همچنین ضایعات پاتولوژی، کاهش در تحرک، تعداد و مرفولوژی نرمال اسپرم در گروه‌های تحت درمان با اتانول مشاهده شد. تجویز بادرنجبویه استرس اکسیداتیو ناشی از اتانول را در بافت بیضه مهار کرد و سبب بهبود در ناهنجاری‌های اسپرم و ضایعات پاتولوژیک شد.

استنتاج: بادرنجبویه اثرات محافظتی در برابر سمیت بیضه ناشی از اتانول را نشان داد که احتمالاً به‌واسطه فعالیت آنتی‌اکسیدانی آن است. بنابراین، می‌توان آن را به‌عنوان یک مکمل مؤثر در برابر استرس اکسیداتیو ناشی از مواجهه مزمن اتانول در بافت بیضه در نظر گرفت.

واژه های کلیدی: بادرنجبویه، استرس اکسیداتیو، الکل، سمیت بیضه، پارامتر های اسپرم

مقدمه

ناباروری یکی از اصلی‌ترین مشکلات سلامتی در زندگی انسان است و تقریباً 30 درصد این مشکل مربوط به اختلال عملکرد در سیستم تولیدمثل مردان است. اسپرماتوژنز یک فرآیند حساس و پیچیده است و عوامل

مولف مسئول: فاطمه شکی - ساری: کیلومتر 17 جاده دریا، مجتمع دانشگاهی پیامبر اعظم، دانشکده داروسازی E-Mail: fshaki.tox@gmail.com
1. استادیار، مرکز تحقیقات طب سنتی و مکمل، پژوهشکده اعتیاد، دانشگاه علوم پزشکی مازندران، ساری، ایران
2. استادیار،گروه فارماکوگنوزی، دانشکده داروسازی، دانشگاه علوم پزشکی مازندران، ساری، ایران
3. دانشجوی دکترای تخصصی سم‌شناسی، کمیته تحقیقات دانشجویی، دانشگاه علوم پزشکی مازندران، ساری، ایران.
4. دانشیار، گروه آناتومی، مرکز تحقیقات سلولی و مولکولی، دانشکده پزشکی، دانشگاه علوم پزشکی مازندران، ساری، ایران.
5. دانشجوی دکترای عمومی داروسازی، دانشکده‌ی داروسازی، دانشگاه علوم پزشکی مازندران، ساری، ایران.
6. دانشیار، گروه سم‌شناسی و فارماکولوژی، دانشکده‌ی داروسازی، دانشگاه علوم پزشکی مازندران، ساری، ایران
7. دانشیار، مرکز تحقیقات علوم دارویی، مؤسسه هموگلوبینوپاتی، دانشگاه علوم پزشکی مازندران، ساری، ایران
تاریخ دریافت : 1400/3/23 تاریخ ارجاع جهت اصلاحات :1400/3/29 تاریخ تصویب :1400/7/20

[Downloaded from jmums.mazums.ac.ir on 2025-12-10]

مختلفی می‌توانند این روند را مختل کنند و منجر به کاهش تعداد و کیفیت اسپرم و متعاقب آن کاهش باروری مردان شوند. یکی از رایج‌ترین دلایل ناباروری مردان استفاده طولانی‌مدت از برخی داروهاست(1). مطالعات زیادی نشان داده است که 42 درصد از موارد ناباروری مردان با مصرف الکل در ارتباط است. اتانول پرمصرف‌ترین ماده دارویی مورد سوءاستفاده در جهان است(3،2). مطالعات نشان داد که مصرف مزمن و مداوم الکل اثرات سمی بر سیستم تولیدمثل مردان ایجاد می‌کند و با کاهش تستوسترون، آتروفی بیضه و اختلال در عملکرد جنسی همراه است. الکل به‌عنوان یک سم بالقوه بیضه شناخته شده و باعث کاهش در غلظت اسپرم تحرک اسپرم و اختلالات مورفولوژیک آن می‌شود(4). طبق گزارش‌های مختلف، استرس اکسیداتیو و سمیت ناشی از رادیکال‌های آزاد به‌عنوان اولین و مهم‌ترین مکانیسم سمیت اتانول در بافت بیضه نقش دارد(5).استرس اکسیداتیو عدم تعادل بین تولید رادیکال آزاد و توانایی سیستم دفاع آنتی‌اکسیدانی در حذف این عوامل است(6). مطالعات مختلف نشان می‌دهد که رادیکال آزاد در تغییرات بیضه و اختلالات تولیدمثلی ناشی از اتانول نقش دارد(8،7). در مطالعات دیگری بیان شد که ذرات فعال اکسیژن و پراکسیداسیون لیپیدها می‌توانند به‌عنوان مهم‌ترین مکانیسم در سمیت تولیدمثلی ناشی از اتانول نقش داشته باشد(11-9).

گیاه بادرنجبویه (*Mellisa officinalis* L) متعلق به خانواده نعناییان است. در طب سنتی خصوصاً در ترکیه و ایران برای درمان برخی از بیماری‌ها مورداستفاده قرارگرفته است. ترکیبات فنولی موجود در این گیاه خاصیت آنتی‌اکسیدانی دارد. در مطالعات مختلفی فعالیت‌های آنتی‌اکسیدانی، ضدالتهابی، ضدویروسی، ضد قارچی، ضد انگلی، ضد دیابتی، ضد اسپاسمی، درمان دراختلالات خواب و آرام‌بخشی از آن گزارش شده است(15-12). اثرات آنتی‌اکسیدانی رزمارینک اسید و بنزودیوکسول موجود در عصاره این گیاه حتی تا ده برابر قوی‌تر از اثرات آنتی‌اکسیدانی ویتامین‌های B و C است. برگ گیاه حاوی 0/1 تا 0/25 درصد اسانس (روغن فرار) است و ترکیبات موجود در آن دارای اثرات آنتی‌اکسیدان قابل ملاحظه‌ای هستند(16). هدف از این مطالعه بررسی اثر محافظتی عصاره هیدروالکلی گیاه بادرنجبویه در مقابل سمیت تولیدمثلی ناشی از مواجهه مزمن با اتانول در موش‌های صحرایی نر با رویکرد به خاصیت آنتی‌اکسیدانی این گیاه بوده است.

مواد و روش ها

جمع‌آوری و عصاره گیری گیاه

اندام های هوایی (ساقه و برگ) گیاه بادرنجبویه از شهرستان نکا (استان مازندران) در فصل بهار جمع‌آوری شد و توسط کارشناس مربوط، جنس و گونه علمی گیاه شناسایی شد ونام علمی گیاه توسط متخصص مربوط، مورد تائید قرار گرفت و با شماره هرباریومی E1-36-41631 در هرباریوم دانشکده داروسازی ساری نگهداری می‌شود. بعد از خشک‌کردن گیاه، عصاره‌گیری با اتانول 70 درصد و به روش خیساندن انجام شد. عصاره تهیه شده توسط دستگاه روتاری تحت شرایط خلا تغلیظ شد و در نهایت با کمک دستگاه فریزدرایر به‌صورت پودر خشک تهیه شد و تا روز استفاده در ظرف درب بسته درون یخچال نگهداری شد.محتوای تام فنول عصاره تهیه شده گیاه بادرنجبویه بر اساس میلی‌گرم گالیک اسید به ازای هر گرم از عصاره خشک گیاه به روش اسپکتروفوتومتری (طول‌موج 765 نانومتر) و همراه با معرف فولین سیوکالتیو تعیین شد(17). همچنین محتوای تام فلاونوئید با کمک روش اسپکتروفوتومتری و معرف آلومینیوم کلراید تعیین شد.محتوای فلاونوئیدی بر اساس میلی‌گرم کوئرستین به ازای هر گرم عصاره خشک گیاه بیان شد. ارزیابی فعالیت به دام اندازی رادیکال آزاد عصاره هیدروالکلی بادرنجبویه توسط رادیکال 1 و 1-دی فنیل 2 پیکریل هیدرازین (DPPH) به روش اسپکتروفوتومتری انجام شد. در این روش از ویتامین ث

[Downloaded from jmums.mazums.ac.ir on 2025-12-10]

و نیـز بوتیـل هیدروکسـی آنیـزول بـه‌عنوان اسـتاندارد اسـتفاده شـد. درنهایـت غلظتـی از نمونـه‌ها کـه بـرای جاروب کردن 50 درصد رادیکال‌های DPPH موردنیـاز بود به‌عنوان IC50 گزارش شد(18).

طراحی مطالعه

موش‌های صحرایی نر با محدوده وزنی 200 تا 250 گرم در شرایط استاندارد دمـایی و محیطـی بـا دسترسـی مناسب به آب و غذا و رعایت سیکل 12 ساعته روشنایی و تاریکی نگهداری شـدند. تمـام مراحـل آزمایش‌هـا بـا توجـه بـه دسـتورالعمل‌های ثبت‌شـده در کمیتـه اخـلاق دانشگاه علوم پزشکی مازندران انجام شد. حیوانـات بـه‌طور تصادفی به 7 گروه شش‌تایی بـه شـرح زیـر تقسـیم‌بندی شـدند: گـروه اول (کنتـرل) نرمـال سـالین و گـروه دوم اتانول با دوز 10 میلی‌گرم بر کیلوگرم به‌صـورت داخـل صفاقی دریافت کردند. گروه‌های سوم تـا پـنجم عـلاوه بر اتانول داخل صفاقی، عصـاره بـا دوزهـای 100، 200، 400 میلی‌گرم بر کیلوگرم به‌صورت داخل صفاقی دریافـت کردند. یک گروه فقط عصاره با دوز 400 میلی‌گـرم بـر کیلوگرم به‌صورت صفاقی دریافت کرد. یک گروه نیـز به‌عنوان کنترل مثبت ویتامین ث با دوز 500 میلی‌گرم بر کیلوگرم دریافت کـرد. ایـن پروتکـل بـه مـدت 56 روز متوالی ادامه یافت (2 روز در هفتـه Drug-free بودنـد) و پس‌ازآن حیوان‌ها بیهوش و بافت بیضه آن‌ها جدا شـد. بعـد از هموژناسیون بافت‌ها، فاکتورهـای اسـترس اکسـیداتیو (پروتئین کربونیل، مالون دی آلدئید، گلوتاتیون و ذرات فعال اکسیژن)، فاکتور التهابی(نیتریک اکسید) و پارامترهای آسیب به اسپرم (حرکت، تعداد، تغییرات مورفولوژیکی) مورد ارزیابی قرار گرفت. همچنین بررسـی پاتولوژیـک بافت بیضه نیز جهت ارزیابی میزان آسیب بافتی انجام شد.

اندازه‌گیری غلظت پروتئین

محتوی پروتئین در بافـت بیضـه بـا روش برادفـورد انـدازه‌گیری شـد. از آلبـومین سـرم گـاوی بـه عنـوان استاندارد استفاده شد. نمونه‌های هموژن شده با کوماسـی بلو ترکیب شد و پس از گذشت 10 دقیقه جذب آن توسط اسپکتروفوتومتردر طول موج 595 نانومتر اندازه‌گیری شد و سپس میزان پروتئین‌های نمونه به میزان 1 میلی‌گرم پـروتئین در هر میلی‌لیتر برای سایر آزمایشات تنظیم شد(19).

ارزیابی پارامترهای استرس اکسیداتیو

اندازه‌گیری میزان ذرات فعال اکسیژن(ROS) با فلوریمتری

اندازه‌گیری سطوح ذرات فعال اکسیژن با استفاده از معرف دی‌کلرو فلورسئین دی استات (DCFH-DA) انجام شد. به طور خلاصه معرف مذکور با غلظـت 10 µM بـه نمونه‌ها افزوده و به مـدت 10 دقیقـه انکوبـه شـد. میـزان رادیکال‌های آزاد با کمک دسـتگاه فلـوریمتر Shimadzu RF5000U در طول‌مـــوج تحریکـــی 485 نـــانومتر و طول‌موج نشری 520 نانومتر اندازه‌گیری شد(20).

اندازه‌گیری میزان لیپید پراکسیداسیون

انـدازه‌گیری میـزان مـالون دی آلدئیـد (MDA) بـه عنوان مارکر لیپید پراکسیداسیون توسط روش تیوباربیتوریـک اسید انجـام شـد. بـدین ترتیـب کـه بـه 0/2 میلـی‌لیتـر از سوسپانسیون میتوکندریایی یا بافتی 0/1 میلی‌لیتـر از معـرف TBA (شـامل HCl 0/5 مـولار و TCA 15 درصـد و TBA 0/3 درصد) اضافه نموده و به خوبی مخلوط می نماییم و محلول حاصل را درحمام آب گرم 100 درجه سـانتی‌گـراد به مدت زمان 30 دقیقه انکوبه می‌نماییم و پس از سرد شـدن به آن 0/4 میلـی‌لیتـر n-بوتـانول افـزوده و خـوب تکـان می‌دهیم. سپس محلول با سانتریفیوژ با دور 3500 دور بر ثانیه به مدت 10 دقیقه سانتریفیوژ میکنیم. لایه n-بوتـانول را جدا کرده و جـذب آن در طـول مـوج 532 نـانومتر توسـط دستگاه الایـزا (Tecan,Rainbow Thermo,and Austria) اندازه‌گیری شد(21).

اندازه‌گیری پروتئین کربونیل

از معـرف 2,4-dinitrophenyl-hydrazine (DNPH) جهت اندازه‌گیری میزان پروتئین کربونیل استفاده می‌گردد. پـس از تعیـین میـزان پـروتئین بافـت 500 میکرولیتـر از

[Downloaded from jmums.mazums.ac.ir on 2025-12-10]

تری‌کلرو استیک اسید 20درصد(W/V) به 250 میکروگرم از نمونه اضافه می نماییم و در دمای 4 درجه سانتی‌گراد به مدت 15 دقیقه قرار داده می‌شود. سپس پروتئین‌های رسوب داده شده را با سانتریفیوژ با 6500 دور بر ثانیه در زمان 10 دقیقه سانتریفیوژ نموده و محلولی رویی را دور ریخته و رسوب زیرین مورد استفاده قرار می‌گیرد. رسوب را در 500 میکرولیتر از محلول NaOH 0/1 مولار پراکنده نموده و در 500 میکرو لیتر از محلول 10 میلی مولار DNPH حل شده در HCl (2 مولار) به نمونه‌ها می افزاییم. همچنین از یک بلانک با اضافه نمودن 500 میکرولیتر از HCl (2 مولار) بدون DNPH از نمونه پروتئین تهیه می‌نماییم سپس به مدت 30 دقیقه نمونه‌ها را در دمای اتاق و به دور از نور انکوبه می‌نماییم و 500 میکرولیتر از تری‌کلرواستیک اسید 20 درصد (W/V) به نمونه‌ها می‌افزاییم. رسوب پروتئینی با سانتریفیوژ با 6500 دور بر ثانیه در زمان 10 دقیقه سانتریفیوژ نموده و محلول رویی را دور ریخته و رسوب زیرین با 1 میلی‌لیتر از مخلوط اتانول و اتیل استات به صورت 1 به 1 ترکیب می‌کنیم و مجددا با سانتریفیوژ با 6500 دور بر ثانیه و مدت زمان 10 دقیقه سانتریفیوژ کرده و محلول رویی را دور ریخته و رسوب نهایی با 20 میکرولیتر از محلول گوانین هیدروکلراید 6 مولار پراکنده نموده و میزان جذب نمونه‌ها را در طول موج 365 نانومتر با دستگاه اسپکتروفتومتری قرائت گردید(22).

اندازه‌گیری محتوای گلوتاتیون

محتوای گلوتاتیون به کمک معرف دی‌تیونیترو بنزوئیک اسید اندازه‌گیری شد. شدت رنگ تولیدشده توسط دستگاه اسپکتروفوتومتری در طول‌موج 412 نانومتر ارزیابی و میزان گلوتاتیون برحسب نانومولار گزارش شد(23).

اندازه‌گیری فاکتورهای التهابی

نیتریک اکساید (NO)

محتوای نیتریک اکساید بر اساس معرف گریس سنجیده شد. در این روش سولفانیلیک اسید توسط واکنش با نیتریت در محلول اسید به نمک دیازینیوم تبدیل شد. نمک دیازینیوم سپس به N-(1 نفتیل) اتیلن دیامین که فرمی از آزو است تبدیل شد و به روش طیف‌سنج کمی در 548 نانومتر جذب آن اندازه‌گیری شد(24).

ارزیابی پارامترهای اسپرم

تعیین تعداد اسپرم

بعد از جداسازی اپیدیدیم و با خرد کردن اپیدیدیم با قیچی نمونه‌های مایع منی از اپیدیدیم خارج شد و بعد از 10 دقیقه انکوباسیون در دمای 32 درجه سانتی‌گراد، تعداد اسپرم توسط هموسیتومتر و میکروسکوپ با بزرگنمایی 40 به‌عنوان یک‌میلیون در یک میلی‌لیتر از اندازه نمونه بیان شد(25).

2-6-2. تعیین تحرک اسپرم

سنجش حرکت اسپرم براساس دستورالعمل سازمان جهانی بهداشت (WHO) انجام شد. به این ترتیب که قبل از برداشتن نمونه آن را کاملاً هموژن و میکس کرده، سپس 10 میکرولیتر از سوسپانسیون اسپرم در محیط کشت روی لام قرار داده شد و روی آن لامل قرار گرفت. بلافاصله نمونه را با بزرگنمایی 40 میکروسکوپ نوری مورد ارزیابی قرار گرفت. برای این تست، حداقل 5 میدان میکروسکوپی و حداقل 200 اسپرم را برای هر حیوان مورد بررسی قرار گرفت و درصد اسپرم‌های متحرک محاسبه شد. شمارش برای هر نمونه 2 بار انجام گرفت و میانگین آن اعلام شد. سپس درصد اسپرم‌های متحرک نسبت به تعداد کل اسپرم‌های شمارش شده درهرتکرار محاسبه و در نهایت میانگین اسپرم‌های متحرک در هر حیوان تعیین شد(25).

تعیین مورفولوژی اسپرم

اسمیر اسپرم بر روی لام تهیه شد. لام‌ها با ۱٪ nigrosin٪Eosin-Y/5 رنگ‌آمیزی شدند و اجازه داده شد در هوای آزاد خشک شود. سپس ناهنجاری‌های

[Downloaded from jmums.mazums.ac.ir on 2025-12-10]

مورفولوژیکی مانند اسپرم‌های دارای سر کوچک، بدون سر، سر دوکی، گردن خمیده، دو سر، دو دم، دم خمیده، دم پیچ خورده یا غیرطبیعی، دم کوتاه و بدون دم در حداقل 200 اسپرم در هر حیوان با بزرگنمایی 100 با میکروسکوپ موردبررسی قرار گرفت(25).

بررسی هیستوپاتولوژیک بافت بیضه

نمونه‌های بافت بیضه در برش‌هایی با 5 میکرون ضخامت توسط رنگ‌های هماتوکسیلن و ائوزین رنگ‌آمیزی شدند. سپس لام های هیستولوژی توسط میکروسکوپ نوری موردبررسی قرار گرفت.

آنالیز آماری

نتایج برحسب میانگین ± انحراف معیار گزارش شده و همه آنالیزهای آماری توسط نرم‌افزار آماری SPSS مدل 14 انجام شد. از تست‌های آماری آنوای یک‌طرفه با پست تست Tukey استفاده شد حدود معنی‌داری از P<0/05 در نظر گرفته شد.

یافته ها

محتوای تام فنول و فلاونوئید و میزان فعالیت جاروب کنندگی رادیکال آزاد DPPH توسط عصاره هیدروالکلی بادرنجبویه

محتوای تام فنلی عصاره هیدروالکلی گیاه بادرنجبویه 0/9 ± 56/4 میلی‌گرم معادل گالیک اسید در یک گرم عصاره خشک گیاه و محتوای تام فلاونوئیدی عصاره 6/5 ± 14/7 میلی‌گرم معادل کوئرستین در یک گرم عصاره خشک برگ و گل گیاه تعیین شد. همچنین نتایج IC50 عصاره‌ها جهت ارزیابی خاصیت جاروب کنندگی رادیکال DPPH تعیین شد.

اثر عصاره هیدروالکلی گیاه بادرنجبویه بر تشکیل ذرات فعال اکسیژن در بیضه موش صحرایی

همان‌طور که در جدول شماره 1 مشاهده می‌شود مواجهه با اتانول به شکل معنی‌داری با افزایش سطح ذرات فعال اکسیژن همراه بود و تجویز عصاره بادرنجبویه میزان تولید ذرات فعال اکسیژن را در مقایسه با گروه دریافت‌کننده اتانول به‌طور چشمگیری مهار کرد(P<0/05).

اثر عصاره گیاه بادرنجبویه بر پراکسیداسیون لیپیدی در بیضه موش صحرایی

همان‌طور که در جدول شماره 1 مشاهده می‌شود میزان MDA در بافت بیضه رت‌های تحت مواجهه با اتانول به‌طور معنی‌داری افزایش داشت. نتایج نشان داد که در گروه دریافت‌کننده عصاره بادرنجبویه نسبت به گروه دریافت‌کننده اتانول میزان تولید MDA به‌طور معنی‌داری کاهش یافت (P <0/05).

اثر عصاره گیاه بادرنجبویه بر پروتئین کربونیل در بیضه موش صحرایی

در مطالعه حاضر نشان داده شد که مواجهه با اتانول با افزایش معنی‌دار سطح پروتئین کربونیل دربیضه رت همراه بود (جدول شماره 1). نتایج نشان داد که در گروه‌های دریافت‌کننده عصاره بادرنجبویه نسبت به گروه دریافت کننده اتانول کاهش این بیومارکرمشاهده شد (P <0/05).

اثر عصاره گیاه بادرنجبویه بر غلظت گلوتاتیون در بیضه موش صحرایی

در مطالعه حاضر نشان داده شد که اتانول سبب تخلیه سطوح گلوتاتیون در بافت بیضه شده است(جدول شماره1). از سویی دیگر تجویز عصاره بادرنجبویه توانست به‌طور معنی‌داری از کاهش سطح گلوتاتیون در این بافت ممانعت کند (P <0/05).

اثر عصاره گیاه بادرنجبویه بر میزان نیتریک اکساید در بافت بیضه

همان‌طور که در جدول شماره 1 مشاهده می‌شود میزان NO در گروه دریافت‌کننده اتانول بسیار افزایش یافته است و از سویی دیگر در گروه‌های تحت درمان با عصاره بادرنجبویه نسبت به گروه دریافت‌کننده اتانول کاهش این بیومارکر مشاهده شد (P <0/05).

[Downloaded from jmums.mazums.ac.ir on 2025-12-10]

جدول شماره 1: تأثیر عصاره گیاه بادرنجبویه بر پارامترهای استرس اکسیداتیو و التهابی

گروه	ذرات فعال اکسیژن (Fluorescence Intensity)	لیپید پراکسیداسیون (µM)	گلوتاتیون (µM)	پروتئین کربونیل (µM)	نیتریک اکسید (µM)
کنترل	35/7±3/74	2/84±1/07	100±6/37	0/585±0/17	14/2±4/04
عصاره(400mg/kg)	27/4±3/66	3/93±1/32	113±5/89	0/646±0/17	14±3/91
اتانول	93/7±6/35***	13/7±1/55***	48/1±5/73***	1/21±0/11***	69/2±7/01***
اتانول+عصاره(100mg/kg)	82/1±7/24#	9/89±1/42##	52±4/05	1/11±0/09	49/5±8/32##
اتانول+عصاره(200mg/kg)	81/2±8/14##	5/58±2/04###	60/1±4/10#	0/887±0/06#	26/4±4/78###
اتانول+عصاره(400mg/kg)	51/6±1/78###	5/40±0/68###	107±6/72###	0/740±0/19###	22/3±2/38###
اتانول+ ویتامین ث(500mg/kg)	77/5±3/49###	7/64±0/96###	60/1±6/77#	0/829±0/17##	31/7±3/06###

نتایج به‌صورت میانگین± انحراف معیار گزارش‌شده است.

***: نشان‌دهنده اختلاف معنی‌دار با گروه کنترل است (P <0/001)،

#: نشان‌دهنده اختلاف معنی‌دار با گروه اتانول است (P <0/05)،

##: نشان‌دهنده اختلاف معنی‌دار با گروه اتانول است (P <0/01)،

###: نشان‌دهنده اختلاف معنی‌دار با گروه اتانول است (P <0/001)،

ویتامین ث (Vit C): به‌عنوان کنترل مثبت در نظر گرفته شد.

تأثیر عصاره بادرنجبویه برتعداد حرکت و مورفولوژی اسپرم

همان‌طور که در جدول شماره 2 مشاهده می‌شود کاهش در تحرک، تعداد و مرفولوژی نرمال اسپرم در گروه‌های تحت درمان با اتانول مشاهده شد و از سویی دیگر تجویز عصاره بادرنجبویه نسبت به گروه دریافت کننده اتانول توانست سبب بهبود در ناهنجاری‌های اسپرم شود (P <0/05).

جدول شماره2: اثرگیاه‌بادرنجبویه بر روی تعداد، حرکت و مورفولوژی اسپرم‌ها در رت های نر دریافت‌کننده اتانول

گروه	تعداد اسپرم ($\times 10^6$)	حرکت اسپرم (درصد)	مورفولوژی غیر طبیعی اسپرم (درصد)
کنترل	23/2±2/32	67/5±9/81	9±2/83
عصاره(400mg/kg)	25/8±3/54	64/7±12/3	9/33±4/37
اتانول	14±2/83***	40/7±7/23***	23/8±5/27***
اتانول+عصاره(100mg/kg)	16/5±2/17	37/3±11/7	19±2/61
اتانول+عصاره(200mg/kg)	18/5±1/87	56/1±5/14	18/2±2/99
اتانول+عصاره(400mg/kg)	22/5±3/08###	61/3±5/09##	13/8±2/32###
اتانول+ ویتامین ث(500mg/kg)	20/7±2/73##	44/3±6/62	17 /7±2/80

نتایج به‌صورت میانگین± انحراف معیار گزارش‌شده است.

***: اختلاف معنادار با گروه کنترل (P <0/001)،

##: اختلاف معنی‌دار با گروه دریافت‌کننده اتانول (P <0/01)،

###: اختلاف معنی‌دار با گروه دریافت‌کننده اتانول (P <0/001).

نتایج حاصل از مطالعات هیستوپاتولوژی بیضه

تصویر شماره 1 میکروگرافی از بافت بیضه را در گروه‌ها نشان می‌دهد. شکل شماره 1-A مربوط به گروه کنترل می‌باشد که کاملاً ساختار بافتی نرمالی دارند. ضخامت اپیتلیوم لوله سمی نیفر زیاد می‌باشد و تعداد اسپرماتوزوئیدها در داخل لومن به فراوانی دیده می‌شود. تصویر شماره 1-B نشان می‌دهد حیواناتی که اتانول دریافت کردند کاهش در ضخامت اپیلیوم، افزایش لومن لوله سمی نیفر، کاهش اسپرماتوزوئید در داخل فضای لومن و ادم بین لوله‌ها را نشان دادند. تصویر شماره 1-C و تصویر شماره 1-D نشان می‌دهد تجویز بادرنجبویه در موش‌هایی که اتانول دریافت کردند توانست این آسیب در ساختار بافتی بیضه را بهبود ببخشد. همان‌گونه که تصویر نشان می‌دهد این بهبودی در دوز 400 میلی گرم/کیلوگرم کاملاً مشهود می‌باشد.

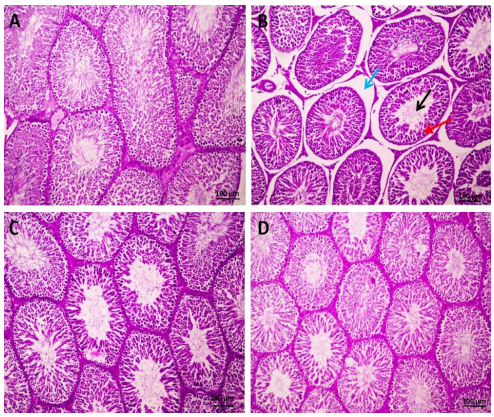

تصویر شماره 1: فتومیکروگراف هایی از بافت بیضه در همه گروه ها. (A) کنترل ؛ (B) اتانول (10 mg/kg)؛ (C) اتانول (10 mg/kg) + عصاره بادرنجبویه (200 mg/kg)؛ (D) اتانول (10 mg/kg) + عصاره بادرنجبویه (400 mg/kg). فلش سیاه‌رنگ نشان‌دهنده افزایش لومن لوله‌های سمینیفر و فلش قرمزرنگ بیانگر کاهش ضخامت اپیتلیوم لوله‌های سمینیفرو فلش آبی ادم را بین لوله‌ها نشان می‌دهد. رنگ‌آمیزی بارنگ هماتوکسیلن-ائوزین صورت گرفته است. تصاویر با بزرگنمایی 10×تهیه‌شده است. Scale bar=100µm

[Downloaded from jmums.mazums.ac.ir on 2025-12-10]

بحث

نتایج به دست آمده از مطالعه حاضر نشان داد که تزریق درون-صفاقی اتانول سبب افزایش ذرات فعال اکسیژن، لیپیدپراکسیداسیون، پروتئین کربونیل، نیتریک اکسید و کاهش گلوتاتیون در بافت بیضه شد. همچنین ضایعات پاتولوژی، کاهش در تحرک، تعداد و مرفولوژی نرمال اسپرم در گروه‌های تحت درمان با اتانول مشاهده شد، در حالی که تجویز بادرنجبویه به شکل معناداری توانست استرس اکسیداتیو ناشی از اتانول را در بافت بیضه مهار کرده و سبب بهبود در ناهنجاری‌های اسپرم و ضایعات پاتولوژیک گردد. استرس اکسیداتیو و سمیت ناشی از رادیکال‌های آزاد به‌عنوان اولین و مهم‌ترین مکانیسم سمیت اتانول در بافت بیضه نقش دارد. درواقع استرس اکسیداتیو می‌تواند منجر به آسیب به مولکول‌های بزرگ سلولی مثل پروتئین و لیپید باعث اختلال در غشای و پاره شدن سلول و یا از طریق آسیب به DNA باعث شروع مرگ سلولی و درنهایت آسیب بافتی شود(26).

استرس اکسیداتیو ناشی از الکل با متابولیسم اتانول مرتبط است. سه مسیر متابولیکی اتانول تاکنون در بدن انسان توصیف‌شده است. هر یک از این سه مسیر الکل دهیدروژناز، سیستم اکسیداسیون میکروزومال (MEOS) و کاتالاز که می‌تواند رادیکال‌های آزاد ایجاد کند و بر سیستم آنتی‌اکسیدانی تأثیر می‌گذارند. استالدئید محصول متابولیسم اتانول است. یک متابولیت سیتوتوکسیک بسیار واکنش‌پذیر با میل ترکیبی بالا برای گروه‌های سولفیدریل درون سلول‌ها یا بافت‌ها است. این ماده قادر به واکنش کووالانسی با نوکلئوفیل‌ها، ازجمله اسیدهای نوکلئیک، لیپیدها، کربوهیدرات‌ها، اسیدهای آمینه، پپتیدها و پروتئین‌ها است. که عملکرد سلولی را از طریق سمیت مستقیم تغییر می‌دهند، در نتیجه آسیب بافتی با واسطه ایمنی ایجاد می‌شود(28،27). عوارض جانبی مصرف الکل در سیستم تولیدمثل مردان شامل استرس اکسیداتیو، اختلال در تعادل هورمونی، کوچک شدن بیضه‌ها که منجر به ناتوانی جنسی، اختلالات غدد جنسی، تغییرات ساختاری بیضه، کاهش تستوسترون بیضه و سرم، ناباروری و کاهش سایر خصوصیات جنسی ثانویه می‌شود(30،29).

اسپرماتوژنز، یک فرایند بسیار فعال که به اکسیژن‌رسانی بالایی نیاز دارد.افزایش استرس اکسیداتیو با آسیب رساندن به اسیدهای چرب اشباع‌نشده (PUFA) که غشاهای پلاسمایی اسپرماتوزوئید را تشکیل می‌دهد مانع فرایند اسپرماتوژنز می‌شود(31).

در مطالعه‌ای نشان داده شد که اتانول به‌طور مستقیم باعث مهار اسپرماتوژنز می‌شود، همچنین نشان داده شد که استالدئید بسیار قدرتمندتر از اتانول در بیضه رت عمل می‌کند. ROS و استالدئید از طریق واکنش با گلوتاتیون منجر به کاهش دفاع انتی اکسیدانی وابسته به گلوتاتیون می‌شوند. به‌علاوه، تولید ROS نقش مهمی در تحرک اسپرم و از بین رفتن باروری دارد. مواجهه با الکل در اسپرم‌زایی و افزایش ناهنجاری‌های ساختاری اسپرم نقش دارد. سو استفاده طولانی‌مدت از اتانول همچنین باعث آتروفی بیضه و ناباروری درموش‌های الکلی می‌شود(33،32). بنابراین با مهار استرس اکسیداتیو می‌توان جلوی مرگ سلول و نهایتاً آسیب بافتی را گرفت.

مطالعات فراوانی اثرات محافظتی و آنتی‌اکسیدانی ترکیبات فنلیک و فلاونوئیدی را در مقابل آسیب‌های ناشی از رادیکال‌های آزاد بیان کرده‌اند(35،34). لذا گیاهانی که دارای این ترکیبات مؤثره در ساختار خود هستند دارای پتانسیل بالقوه مقابله با آسیب‌های اکسیداتیو ناشی از رادیکال‌های آزاد می‌باشند.

برگ گیاه بادرنجبویه (*Melissa officinalis*) حاوی فلاونوئیدها، ترکیبات پلی‌فنولیک، مونوترپنوئید، گلیکوزیدهای مونوترپن، تری‌ترپن‌ها سسکیترپن‌ها، تانن‌ها و روغن‌های ضروری است(12). وجود مقادیر زیاد ترکیبات آنتی‌اکسیدانی و فنلی قوی (مشتقات هیدروکسی سینینامیک اسید، رزمارینیک اسید، کلروژنیک اسید، کافئیک اسید) در *M.officinalis* فعالیت آنتی‌اکسیدانی آن را تأیید کرد(36).

M.officinalis در مطالعات مختلف استرس اکسیداتیو و سطح آنزیم‌های اکسیداتیو پلاسما (کاتالاز، سوپراکسید

[Downloaded from jmums.mazums.ac.ir on 2025-12-10]

دیسموتاز، گلوتاتیون پراکسیداز و سوپراکسید دیسموتاز) را بهبود بخشید. همچنین منجر به کاهش در آسیب DNA پلاسما، و پراکسیداسیون لیپیدها گردید(37).

نتایج یک مطالعه نشان داد که عصاره *M.officinalis* در کاهش صدمات اکسیداتیو ناشی از مالاتیون در بافت کبد و کلیه نقش دارد(38). بسیاری از مطالعات اثرات آنتی‌اکسیدانی *Melissa officinalis* را تأیید کردند. بنابراین، تأثیر آن در پیشگیری و درمان بیماری‌های در این مطالعه اثر تجویز مزمن اتانول بر روی فاکتورهای استرس اکسیداتیو (ROS، نیتریک اکسید، لیپید پراکسیداسیون، پروتئین کربونیل و گلوتاتیون) ،آسیب پاتولوژیک بیضه و پارامترهای آسیب به اسپرم موردبررسی قرار گرفت.

نتایج حاصل از این مطالعه نشان داد که مواجهه با اتانول با افزایش سطح ذرات فعال اکسیژن همراه بود و تجویز عصاره بادرنجبویه در گروه‌های تحت درمان به‌طور معنی‌داری سطح آن را کاهش داد شد. پراکسیداسیون لیپیدی به‌عنوان یکی از مارکرهای برجسته استرس اکسیداتیو محسوب می‌شود. یکی از محصولات قابل‌شناسایی فرایند اکسیداسیون اسیدهای چرب، مالون دی‌آلدئید است. از سویی دیگر غشای پلاسمایی اسپرماتوزوئیدها به‌ویژه به آسیب پراکسیداسیون حساس هستند زیرا آن‌ها به‌خوبی از PUFA برخوردار هستند که در برابر حمله ROS بسیار آسیب‌پذیر هستند(39). بر اساس نتایج حاصل از این مطالعه تجویز عصاره بادرنجبویه توانست پراکسیداسیون لیپیدی ایجادشده توسط اتانول را در بافت بیضه مهار کند. گلوتاتیون یکی از مهم‌ترین دفاع آنتی اکسیدانی در بدن می‌باشد که نقش مهمی را در خنثی کردن ذرات فعال اکسیژن در سلول را به عهده دارد(32) و در این مطالعه تجویز عصاره بادرنجبویه توانست از تخلیه ذخایر گلوتاتیون توسط اتانول در بافت بیضه ممانعت کند. یکی دیگر از اجزای سلولی که تحت تأثیر آسیب اکسیداتیو قرار می‌گیرند پروتئین‌ها هستند. رادیکال‌های آزاد قادرند با حمله به پروتئین‌ها آن‌ها را تخریب و ساختار طبیعی آن‌ها را به هم بریزند(40). طی این فرایند پروتئین کربونیل ایجاد می‌شود که به‌عنوان یک مارکر اکسیداتیو پروتئین‌ها محسوب می‌شود. در مطالعه حاضر نشان داده شد که مواجهه با اتانول با افزایش سطح پروتئین کربونیل در بیضه رت همراه بود که در گروه‌های تحت درمان با عصاره بادرنجبویه کاهش این مارکر مشاهده شد و توانست از آسیب اکسیداتیو پروتئین توسط اتانول جلوگیری کند. نیتریک اکسید به‌عنوان یک فاکتور التهابی جهت بررسی التهاب در بافت بیضه مورد مطالعه قرار گرفت. نتایج حاصل از این مطالعه نشان داد که مواجهه با اتانول با افزایش سطح نیتریک اکسید همراه بود و تجویز عصاره بادرنجبویه در گروه‌های تحت درمان به‌طور معنی‌داری سطح آن را کاهش داد شد.در این مطالعه با تعیین تعداد اسپرم، تحرک و تغییرات مورفولوژیکی که مارکرهای حساس به آسیب بیضه هستند، مشاهده شد که تجویز عصاره بادرنجبویه اثرات قابل ملاحظه‌ای در کاهش ناهنجاری اسپرم ناشی از اتانول دارد.همچنین ارزیابی هیستوپاتولوژیک بافت بیضه در این مطالعه بیان کرد که در رت‌های تحت مواجهه با اتانول کاهش در ضخامت اپیتلیوم و تعداد اسپرماتوزوئید دیده می‌شود و قطر لومن افزایش‌یافته است، که عصاره هیدروالکلی بادرنجبویه توانست به میزان قابل‌توجهی این آسیب را در ساختار بافتی کاهش دهد.از محدودیت‌های پژوهش حاضر عدم بررسی مسیرهای مختلف مکانیسمی بادرنجبویه و بیان آنزیمی و عدم تعیین ماده موثره بود. همچنین می‌توان به عدم به کارگیری گیاه بادرنجبویه با دیگر ترکیبات موثر بر کاهش آسیب تولید مثلی جهت بررسی اثر سینرژیسم اشاره کرد. بنابراین بررسی بیان آنزیمی و تعیین مسیرهای مکانیسمی مختلف بادرنجبویه (مسیرهای التهابی و آپاپتوز) جهت کاهش آسیب تولید مثلی توصیه می‌شود. همچنین پیشنهاد می‌شود اجزای گیاه بادرنجبویه جداسازی گردد و مطالعه روی هر جزء صورت بپذیرد و اثر سینرژیسم گیاه بادرنجبویه با سایر داروهای کاهنده آسیب تولید مثلی بررسی شود.

[Downloaded from jmums.mazums.ac.ir on 2025-12-10]

در پایان می‌توان نتیجه‌گیری کرد که تولید بیش‌ازحد رادیکال‌های آزاد را می‌توان مهم‌ترین مکانیسم سمیت تولیدمثلی ناشی از مصرف مزمن اتانول دانست. طبق نتایج مطالعه ما تجویز عصاره گیاه بادرنجبویه توانست به‌طور معنی‌داری استرس اکسیداتیو را در بافت بیضه موش‌های صحرایی مهار نماید. با توجه به نتایج به‌دست آمده، بادرنجبویه اثرات محافظتی در برابر سمیت تولیدمثلی ناشی از اتانول نشان داد که احتمالاً به‌واسطه فعالیت آنتی‌اکسیدانی آن است. لذا می‌توان از این گیاه پس از بهره‌برداری و طی کردن مراحل آزمایش‌ها به‌عنوان یک درمان مکمل در مواجهه با آسیب‌های بافتی ناشی از مواجهه مزمن با اتانول استفاده نمود.

سپاسگزاری

این مقاله حاصل پایان‌نامه دکترای عمومی داروسازی خانم فاطمه امامقلی زاده با کد اخلاق IR.MAZUMS. REC.1399.1767 و کد طرح 1767 می‌باشد. منابع مالی این مطالعه توسط دانشگاه علوم پزشکی مازندران تأمین‌شده است که بدین وسیله تشکر و قدردانی می‌شود.

References

1. Isidori AM, Pozza C, Gianfrilli D, Isidori A. Medical treatment to improve sperm quality. Reprod Biomed Online 2006; 12(6): 704-714.
2. Varga ZV, Matyas C, Paloczi J, Pacher P. Alcohol misuse and kidney injury: epidemiological evidence and potential mechanisms. Alcohol Res 2017; 38(2): 283 - 288.
3. Pressman A, Hernandez A, Sikka SC. Lifestyle stress and its impact on male reproductive health In: Sikka S, Hellstrom W, (eds). Bioenvironmental issues affecting men's reproductive and sexual health 14th ed. Massachusetts: Academic Press; 2018. p. 73-83.
4. Harikrishnan R, Abhilash P, Das SS, Prathibha P, Rejitha S, John F, et al. Protective effect of ascorbic acid against ethanol-induced reproductive toxicity in male guinea pigs. Br J Nutr 2013; 110(4): 689-698.
5. Akomolafe S, Oboh G, Akindahunsi A, Afolayan A. Tetracarpidium conophorum ameliorates oxidative reproductive toxicity induced by ethanol in male rats. BMC Complement Altern Med 2015; 15(1): 1-9.
6. Akbari A, Nasiri K, Heydari M, Mosavat SH, Iraji A. The protective effect of hydroalcoholic extract of Zingiber officinale Roscoe (Ginger) on ethanol-induced reproductive toxicity in male rats. J Evid Based Complementary Altern Med 2017; 22(4): 609-617.
7. Nishi K, Ramakrishnan S, Gunasekaran VP, Parkash K, Ramakrishnan A, Vijayakumar N, et al. Protective effects of p-coumaric acid on ethanol induced male reproductive toxicity. Life Sci 2018; 209: 1-8.
8. Alirezaei M, Kheradmand A, Heydari R, Tanideh N, Neamati S, Rashidipour M. Oleuropein protects against ethanol-induced oxidative stress and modulates sperm quality in the rat testis. Med J Nutrition Metab 2012; 5(3): 205-211.
9. He Y, Zeng F, Liu Q, Ju W, Fu H, Hao H, et al. Protective effect of magnesium isoglycyrrhizinate on ethanol-induced testicular injuries in mice. J Biomed Res 2010; 24(2): 153-160.
10. Karimi S, Hosseinimehr SJ, Mohammadi HR, Khalatbary AR, Amiri FT. Zataria multiflora ameliorates cisplatin-induced testicular damage via suppression of oxidative stress and

[Downloaded from jmums.mazums.ac.ir on 2025-12-10]

apoptosis in a mice model. Iran J Basic Med Sci 2018; 21(6): 607-614.

11. Siervo GE, Vieira HR, Ogo FM, Fernandez CD, Gonçalves GD, Mesquita SF, et al. Spermatic and testicular damages in rats exposed to ethanol: influence of lipid peroxidation but not testosterone. Toxicology 2015; 330: 1-8.
12. Miraj S, Rafieian-Kopaei, Kiani S. Melissa officinalis L: A Review study with an antioxidant prospective. J Evid Based Complementary Altern Med 2017; 22(3): 385-394.
13. Sofowora A, Ogunbodede E, Onayade A. The role and place of medicinal plants in the strategies for disease prevention. Afr J Tradit Complement Altern Med 2013; 10(5): 210-229.
14. Draginic N, Jakovljevic V, Andjic M, Jeremic J, Srejovic I, Rankovic M, et al. Melissa officinalis L. as a Nutritional Strategy for Cardioprotection. Front Physiol 2021; 12: 661778.
15. Behnam Rassouli M, Ghayour N, Afsharian M, Tehranipour M, Ghayour MB. The protective effects of Melissa officinalis leaves usage on learning disorder induced by lead acetate administration during pre and postnatal periods in rats. J Arak Univ Med Sci 2010; 13(1): 97-104 (Persian).
16. Zarei A, Changizi-Ashtiyani S, Taheri S, Hosseini N. A brief overview of the effects of Melissa officinalis L. extract on the function of various body organs. Zahedan J Res Med Sci 2015; 17(7): 1-6.
17. Ghasemi K, Ghasemi Y, Ebrahimzadeh MA. Antioxidant activity, phenol and flavonoid contents of 13 citrus species peels and tissues. Pak J Pharm Sci 2009; 22(3): 277-281.
18. Vahidirad M, Arab-Nozari M, Mohammadi H, Zamani E, Shaki F. Protective effect of captopril against diazinon induced nephrotoxicity and neurotoxicity via inhibition of ROS-NO pathway. Drug Chem Toxicol 2018; 41(3): 287-293.
19. Bradford MM. A rapid and sensitive method for the quantitation of microgram quantities of protein utilizing the principle of protein-dye binding. Anal Biochem 1976; 72(1-2): 248-254.
20. Vahidirad M, Arab-Nozari M, Mohammadi H, Shaki F. Protective effect of edaravone against nephrotoxicity and neurotoxicity of acute exposure to Diazinon. J Mazandaran Univ Med Sci 2018; 28(165): 175-182 (Persian).
21. Shaki F, Hosseini M-J, Ghazi-Khansari M, Pourahmad J. Toxicity of depleted uranium on isolated rat kidney mitochondria. Biochim Biophys Acta Gen Subj 2012; 1820(12): 1940-1950.
22. Kabel AM. Zinc/alogliptin combination attenuates testicular toxicity induced by doxorubicin in rats: Role of oxidative stress, apoptosis and TGF-β1/NF-κB signaling. Biomed Pharmacother 2018; 97: 439-449.
23. Naderi M, Ahangar N, Shaki F. Zinc and selenium protects against sodium valproate induced nephrotoxicity through modulation of oxidative stress. J Mazandaran Univ Med Sc 2016; 26(141): 111-122 (Persian).
24. Green LC, Wagner DA, Glogowski J, Skipper PL, Wishnok JS, Tannenbaum SR. Analysis of nitrate, nitrite ,and [15N] nitrate in biological fluids. Analytical biochemistry. 1982; 126(1): 131-138.
25. Koohsari M, Ahangar N, Mohammadi E, Shaki F. Effects of tramadol administration on male reproductive toxicity in Wistar rats The role of oxidative stress, mitochondrial

[Downloaded from jmums.mazums.ac.ir on 2025-12-10]

dysfunction, apoptosis-related gene expression, and nuclear factor kappa B signalling. Bratisl Lek Listy 2020; 121(6): 400-410.

26. Zima T, Fialová L, Mestek O, Janebová M, Crkovská J, Malbohan I, et al. Oxidative stress, metabolism of ethanol and alcohol-related diseases. J Biomed Sci 2001; 8(1): 59-70.
27. Rusyn I, Bataller R. Alcohol and toxicity. J Hepatol 2013; 59(2): 387-388.
28. Dosumu OO, Akinola OB, Akang EN. Alcohol-induced testicular oxidative stress and cholesterol homeostasis in rats–The therapeutic potential of virgin coconut oil. Middle East Fertil Soc J 2012; 17(2): 122-128.
29. Akang EN, Oremosu AA, Osinubi AA, James AB, Biose IJ, Dike SI, et al. Alcohol-induced male infertility: Is sperm DNA fragmentation a causative? Journal of Experimental and Clinical Anatomy. 2017;16(1):53.
30. Ramgir SS, Abilash V. Impact of Smoking and Alcohol Consumption on Oxidative Status in Male Infertility and Sperm Quality. Indian J Pharm Sci 2019; 81(5): 933-945.
31. Asadi N, Bahmani M, Kheradmand A, Rafieian-Kopaei M. The impact of oxidative stress on testicular function and the role of antioxidants in improving it: a review. J Clin Diagn Res 2017; 11(5): IE01-IE05.
32. Shaki F, Arab-Nozari M, Elahi P, Ghasemi M, Habibi E. Ameliorative effect of Viola odorata. L. ethyl acetate extract against nephrotoxicity induced by chronic ethanol exposure in rats. J Mazandaran Univ Med Sci 2019; 29(175): 1-13 (Persian).
33. Talebi AR, Sarcheshmeh AA, Khalili MA, Tabibnejad N. Effects of ethanol consumption on chromatin condensation and DNA integrity of epididymal spermatozoa in rat. Alcohol 2011; 45(4): 403-409.
34. Kamdem JP, Adeniran A, Boligon AA, Klimaczewski CV, Elekofehinti OO, Hassan W, et al. Antioxidant activity, genotoxicity and cytotoxicity evaluation of lemon balm (Melissa officinalis L.) ethanolic extract: Its potential role in neuroprotection. Ind Crops Prod 2013; 51: 26-34.
35. Mahboubi M. Melissa officinalis and rosmarinic acid in management of memory functions and Alzheimer disease. Asian Pac J Trop 2019; 9(2): 47-52.
36. Zeraatpishe A, Oryan S, Bagheri MH, Pilevarian AA, Malekirad AA, Baeeri M, et al. Effects of Melissa officinalis L. on oxidative status and DNA damage in subjects exposed to long-term low-dose ionizing radiation. Toxicology Ind Health 2011; 27(3): 205-212.
37. Martins EN, Pessano NT, Leal L, Roos DH, Folmer V, Puntel GO, et al. Protective effect of Melissa officinalis aqueous extract against Mn-induced oxidative stress in chronically exposed mice. Brain Res Bull 2012; 87(1): 74-79.
38. Sief M, Khalil F, Abou-Arab A, Abou Donia M, El-Sherbiny A, Mohamed S. Ameliorative role of Melissa officinalis against hepatorenal toxicities of organophosphorus malathion in male rats. MOJ Toxicol 2015; 1(3): 00013.
39. Aitken RJ, Gibb Z, Baker MA, Drevet J, Gharagozloo P. Causes and consequences of oxidative stress in spermatozoa. Reprod Fertil Dev 2016; 28(2): 1-10.
40. alle-Donne I, Rossi R, Giustarini D, Milzani A, Colombo R. Protein carbonyl groups as biomarkers of oxidative stress. Clin Chim Acta 2003; 329(1-2): 23-38.

[Downloaded from jmums.mazums.ac.ir on 2025-12-10]