

تامپوناد قلبی بروسلائی، گزارش یک مورد نادر

غلامعلی گدازنده (M.D.)**

شهریار عالیان (M.D.)*

چکیده

پریکاردیت حاد بروسلائی توام با تامپوناد قلبی و بدون وجود سایر ضایعات قلبی، عارضه بسیار نادری است. در این مقاله مردی ۶۳ ساله و مبتلا به بروسلوز معرفی می شود که با علائم تجمع وسیع مایع در پریکارد (pericardial Effusion) و تامپوناد به همراه اختلال تنفسی و نارسایی قلبی، مراجعه نموده است. این مورد در نوع خود کم نظیر است و تنها تعداد انگشت شماری از تامپوناد بروسلائی، در مقالات گزارش شده است.

واژه های کلیدی: بروسلوز، پریکاردیال افیوژن، تامپوناد

مقدمه

خواهییده که از یک روز قبل، شروع شده بود، مراجعه نمود. یافته های بالینی شامل افزایش تعداد تنفس، کاهش صداهای قلبی، بدون وجود سوفل بود. سمع ریه، طبیعی بود. علائم حیاتی در زمان مراجعه شامل: فشار خون ۱۱۰/۷۰، درجه حرارت $37^{\circ}C$ ، ضربان قلب ۱۴۰ در دقیقه و سرعت تنفس ۲۵ بار در دقیقه بود. بیمار، حدود یک ماه پیش، متعاقب مصرف پنیر محلی، دچار تب و لرز، تعریق شبانه، ضعف، بی حالی، بی اشتها، خستگی، درد مفاصل، دردهای عضلانی و کاهش وزنی حدود ۱۲ کیلوگرم شده بود، حدود ۲۰ روز پس از آغاز این علائم، با مراجعه به پزشک و عیار رایت ۱ و 2ME₁: با تشخیص بروسلوز، تحت درمان (کوتریموکسازول و ریفامپین) قرار گرفت. یک هفته پس از آغاز درمان (و حدود یک ماه پس از آغاز علائم بیماری)، بیمار با علائم ذکر شده مراجعه می نماید.

اگرچه درگیری تمام قسمت های قلب در بروسلوز، پدیده نادری نیست، پریکاردیت بروسلائی که منجر به تامپوناد قلبی و بروز علائم نارسایی شدید شود، پدیده نادری است که به تعداد انگشت شماری در سراسر دنیا گزارش شده است (۱،۲). حتی پریکاردیت بروسلائی به تنهایی نیز بدون ضایعات قلبی دیگر به ندرت گزارش شده است (۱).

در این مقاله بیماری معرفی می شود که یک هفته پس از شروع درمان بروسلوز، با علائم نارسایی قلبی و با تشخیص تامپوناد قلبی، مراجعه و بستری گردید.

معرفی بیمار

بیمار آقای ۶۳ ساله، کارمند بازنشسته، سیگاری (روزی ۲ پاکت سیگار) و ساکن شهرساری است که با شکایت درد سینه (Chest pain)، تنگی نفس در حالت درازکش (orthopnea) و سیانوز در وضعیت

* قائم شهر: مرکز آموزشی درمانی رازی

* متخصص عفونی، عضو هیأت علمی (استادیار) دانشگاه علوم پزشکی مازندران

** فوق تخصص جراحی قفسه سینه، عضو هیأت علمی (استادیار) دانشگاه علوم پزشکی مازندران

E تاریخ دریافت: ۸۳/۳/۲۳ تاریخ ارجاع جهت اصلاحات: ۸۳/۶/۲ تاریخ تصویب: ۸۳/۱۱/۱۴

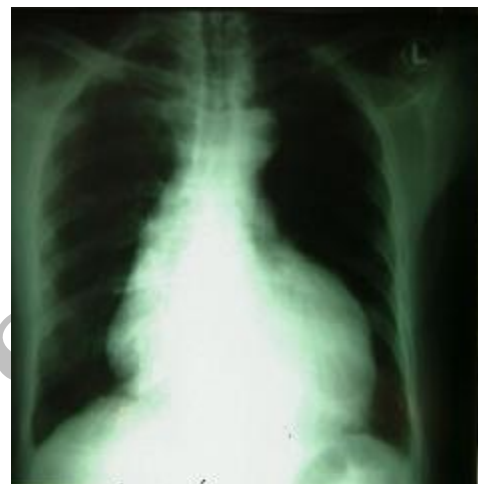
شرح تصویر: فلش ها، حاشیه قلب را نشان

می دهد

در سلول شناسی، مایع پریکارد از نظر سلول های بدخیم و یا التهابی منفی بوده و بیوپسی پریکارد نیز مطرح کننده Fibrinous pericarditis بود. سایر یافته های آزمایشگاهی، شامل: ESR ۶۵، عیار رایت شمارش سلول های خونی، گلبول سفید: $10^3 \times 12/4$ در میکرولیتر با اکثریت (۷۶ درصد) نوتروفیل، گلبول قرمز $10^6 \times 5$ و هموگلوبین $13/1$ میلی گرم در دسی لیتر. با گزاردن درن و خروج مایع پریکارد، تمام علائم قلبی - تنفسی بیمار، بهبود یافت و ECG، حالت طبیعی پیدا کرد. بیمار تحت درمان سه دارویی بروسولوز (جتنامایسین، داکسی سایکلین و ریفامپین) بدون نیاز به داروهای قلبی قرار گرفت. درن، پس از سه روز، خارج گردید و پس از یک هفته، بیمار با حال عمومی خوب مرخص شد و تحت درمان ۲ دارویی (داکسی سایکلین و ریفامپین) به مدت سه ماه قرار گرفت و طی این مدت، عود مجدد افیوژن پریکارد رخ نداد.

بحث

علائم بالینی بروسولوز، بسیار گوناگون است. شایع ترین علائم آن تب (۹۵ درصد)، بی اشتهایی (۹۰ درصد)، ضعف (۹۰ درصد)، تعریق بد بو (۸۰ درصد)، درد مفاصل (۵۰ - ۲۵ درصد)، درد عضلانی (۲۵ تا ۵۰ درصد) و کاهش وزن می باشد. با شیوع کم تر، درگیری مفاصل (۱۵ درصد)، بزرگی طحال (۲۰ درصد)، بزرگی غدد لنفاوی (۱۰ تا ۱۵ درصد)، برونشیت، التهاب پرده جنب یا تجمع چرک در آن، آبسه ریوی (۵ تا ۱۰ درصد)، التهاب بیضه (orchitis) یا اپیدیدیموارکیت (۲ تا ۱۰ درصد) می باشد (۳). درگیری قلب در بروسولوز، شایع نیست. اندوکاردیت، شایع ترین درگیری قلبی بروسولوز است و



در تصویربرداری ساده قفسه سینه، تجمع وسیع مایع در پریکارد دیده می شد، بافت ریه، طبیعی و زوایای دنده ای - دیافراگمی، باز بودند و شواهدی دال بر تجمع غیرعادی مایع در پرده جنب یا درگیری ریه، دیده نشد. ECG به جز افزایش سرعت ضربان قلب و ریتم فیبریلاسیون، یافته غیر طبیعی دیگری نداشت. یافته ها در اکوکاردیو گرافی، شامل تجمع غیرعادی مایع در پریکارد و تامپوناد، کسر جهشی (EF) ۵۰ درصد، فشردگی (Compression) دهلیز و بطن راست، آهکی شدن دریچه آئورت و نارسایی دیاستولیک قلب بود و هیچ شواهدی مبنی بر درگیری دریچه ها، وجود نداشت. به علت وخامت وضعیت بیمار و شدت تجمع مایع، دریچه ای در پریکارد ایجاد و نمونه برداری آن انجام شد، حدود ۱۴۰۰ cc مایع کهربایی رنگ با مشخصات ذیل، خارج گردید: گلوکز 77 mg/dl ، پروتئین: $4/2 \text{ g/L}$ ، گلبول سفید: ۸۰ در میکرولیتر (۵۵ درصد نوتروفیل) و گلبول قرمز اندک.

معمولاً دریچه آئورت و کم تر دریچه میترال را درگیر

می کند، این درگیری روندی تحت بالینی داشته و بدون درمان جراحی، پیش آگهی بسیار ضعیفی دارد (۲، ۴) و درمان جایگزینی دریچه ها، پس از یک دوره ۵ تا ۷ روزه درمان آنتی بیوتیکی، ضروری است (۵).

درگیری میوکارد، با تغییرات موج T در ECG و طولانی شدن هدایت دهلیزی - بطنی، مشخص می شود (۶). بیش از ۱۰۰ سال است که پریکاردیت بروسلائی، شناخته شده است (۷). با این که بروسلا می تواند هر اندامی را درگیر کند، به نظر می رسد که پریکاردیت، بسیار ناشایع باشد، چرا که در میان ۳۲۲ مورد بیمار بروسلائی که در بارسلون اسپانیا، بررسی شده بودند، هیچ موردی از پریکاردیت گزارش نشد (۹، ۸). در مطالعه گذشته نگر دیگر، که آن هم از اسپانیا بود، از میان ۵۳۰ بیمار بروسلائی، تنها ۸ نفر (۵/۱ درصد) درگیری قلبی داشتند و فقط در یک بیمار (۲/۰ درصد) پریکاردیت بدون اندوکاردیت تشخیص داده شد (۱۰).

کشت خون یا مایع پریکارد نیز معمولاً از نظر بروسلا مثبت است. علائم این بیماران، اغلب درد سینه، مالش پریکارد (Pericardial friction rub) و تب می باشد. تامپوناد قلبی به ندرت مشاهده می شود و پریکاردیو سنتز نیز به ندرت انجام می شود (۱).

تامپوناد قلبی بروسلائی، در ۲ مورد از ۵ مورد گزارش شده، منجر به مرگ شده است (۱، ۴، ۱۱، ۱۲). احتمالات متعددی برای مکانیزم ایجاد پریکاردیت بروسلائی، مطرح شده است: شاید ناشی از تهاجم مستقیم ارگانیزم یا به صورت غیر مستقیم و آسپتیک، ناشی از واکنش های متقابل ذرات کمپلکس ایمنی باشد (۱۳).

موردی از تجمع غیرعادی مایع در پریکارد و تامپوناد قلبی بروسلائی نیز از یونان گزارش شده است که از نظر سیر بیماری، بسیار مشابه بیمار معرفی شده در این مقاله می باشد. حدود ۲۰ روز پس از آغاز علائم بروسلوز و با عیار رایت، درمان آغاز می گردد (داکسی سایکلین و استرپتومایسین). چهار روز پس از آغاز درمان، علائم افیوژن پریکارد، بارز میگردد که در روز پنجم، علی رغم درمان دارویی دیگوکسین، دیلتیازم، فوروزماید، ایندومتاسین و آلبومین انسانی، تجمع مایع، تشدید می گردد، بنابراین سوراخ کردن پریکارد و خارج ساختن مایع درون آن (Pericardio centesis) به همراه درمان های دارویی ذکر شده انجام شده و سفتریاکسون (به علت ایجاد puncture) تجویز می شود. در این بیمار نیز، کشت مایع پریکارد از نظر بروسلا، توپرکلوز و باکتری منفی بود.

در بیماری که در این مقاله معرفی گردید، تشخیص پریکاردیت بروسلائی، بر اساس عیار مثبت رایت $\frac{1}{640}$ در زمان تشخیص بروسلوز و $\frac{1}{330}$ در زمان پذیرش بیمار، سابقه مصرف پنیر محلی و پاسخ مناسب به درمان ضد بروسلائی، مسجل شد. در این بیمار نیز بین شروع علائم تا وقوع تامپوناد، حدود یک ماه طول کشیده است، درمان دارویی ضد بروسلائی که از یک هفته قبل، آغاز شده بود، ظاهراً نتوانست، جلوی روند تجمع غیرعادی مایع در پریکارد را بگیرد. حجم و سرعت تجمع مایع، به حدی بود که فقط ایجاد دریچه (window)، موجب بهبود وضعیت بیمار گردید، رژیم دارویی ضد بروسلائی تا ۳ ماه ادامه یافت و تا این مدت، عود بروسلوز یا تجمع غیرعادی مایع در پریکارد رخ نداد.

سپاسگزاری

نویسنده مراتب سپاسگزاری خود را از همکاران گرامی، آقایان دکتر فرشاد نقش وار (متخصص

می‌دارد.

آسیب‌شناسی)، دکتر کیوان یوسف‌نژاد (متخصص قلب و عروق) و خانم لیلا شهبازنژاد (کارورز پزشکی) اعلام

فهرست منابع

1. Setefanos S. Karagiannis Anastasia N. Mavrogiannaki Diamtrois N. Chrissos² George V. Papatheodoridis Tamponade in Brucella Infection *Hellenis J Cardiol* 2003; 44 : 222-225.
2. Heibig S. Beall CA. Myers R. Harder E. Feteich M: Brucella aortic endocarditis corrected by prosthetic valve replacement. *Am. Heart J* 1983; 106: 594– 596.
3. Braunwald E. Zipes D. Libby P: *Heart Disease*. 6th Edition. Philadelphia. W.B Saunders Company. 6 th Edition. 2001;P.1787.
4. Giamarellou H: Editorial. Infectious Disease practice. *Rev Clin* 1993. 17: 1-7.
5. Kula S. Erer D. Buyukates M Brucella endocarditis: case report and review of the literature. *J Heart Valve Dis* 2001;10: 486 – 488 .
6. Li Jubber AS. Gunawardana DR. Lulu AR. Acute pulmonary edema in Brucella myocarditis and interstitial pneumonitis. *Chest* 1990; 97: 1008 .
7. Friedberg CK: *Diseases of the heart*. 3th edition Philadelphia: WB. Saunders Company. 1966.
8. Rivero Puente A. Marivi poma E. Garcia Carasusan M. Brucellosis: Estudio de 222 casos. Clinica de la brucellosis aguda. *Rev Clin Esp* 1982; 166: 59-63 .
9. Colmenero JD. Porras JJ. Valdivieso P.: Brucellosis: Estudio prospective de 100 casos. *Med Clin (Barc)* 1986; 86: 43-48 .
10. Colmenero JD. Reguera JM. Martos f. Complications associated with brucella melitensis infeetion: A study of 530 cases. *Medicine* 1996; 75: 195-211.
11. Riviera JM. Garcia– Bragado F. Gomez FA. GriloA: Lozano– Gutierrez. Brucella pericarditis. *Infection* 1988; 16: 62.
12. Gomez HuelgasR. De Mora M. Porras JJ. Nuno E. San Roman CM. Brucella and acute pericarditis: fortuitous or causal association? *Infect. Dis.* 1986; 154: 544 .
13. Alarcon GS. Bocanegra TS. Gotuzzo E.: Reactive arthritis associated with brucellosis: HAL studies. *J Rheum* 1981; 8: 621 – 62

Archive of SID