CASE REPORT

Unusual Presentation of Unilateral Eosinophilic Fasciitis: Clinical, Imaging, and Histopathology Findings

Maryam Mobini[1],
Maryam Ghasemi[2],
Zohreh Haj Heydari[3],
Hadi Majidi[4]

[1]Associate Professor, Department of Internal Medicine, Diabetes Research Center, Mazandaran University of Medical Sciences, Sari, Iran
[2] Associate Professor, Department of Pathology, Immunogenetic Research Center, Mazandaran University of Medical Sciences, Sari, Iran
[3] Professor, Department of Dermatology, Faculty of Medicine, Mazandaran University of Medical Sciences, Sari, Iran
[4] Assistant Professor, Department of Radiology, Orthopedic Research Center, Mazandaran University of Medical Sciences, Sari, Iran

(Received July 4, 2021 ; Accepted September 28, 2021)

Abstract

Eosinophilic fasciitis presents as painful symmetrical stiffness and limb sclerosis with deep fascia inflammation. Unilateral conflict has been rarely reported. In this paper, a young man with unilateral thigh and leg involvement is presented who developed symptoms following strenuous exercise. Clinical, laboratory, imaging, and pathology findings are discussed. Treatment with prednisolone and methotrexate was started.

Keywords: Eosinophilic fasciitis, vigorous exercise, morphea

J Mazandaran Univ Med Sci 2021; 31 (202): 162-167 (Persian).

*** Corresponding Author: Hadi Majidi-** Orthopedic Research Center, Mazandaran University of Medical Sciences, Sari, Iran (E-mail: hadimajidi2000@yahoo.com)

[Downloaded from jmums.mazums.ac.ir on 2026-11-29]

گزارش مورد

مجله دانشگاه علوم پزشکی مازندران
دوره سی و یکم شماره 202 آبان سال 1400 (167-162)

تظاهر غیر معمول فاشئیت ائوزینوفیلیک یکطرفه، یافته های بالینی، تصویربرداری و هیستوپاتولوژی

مریم مبینی[1]
مریم قاسمی[2]
زهره حاج حیدری[3]
هادی مجیدی[4]

چکیده

فاشئیت ائوزینوفیلیک، به صورت سفتی متقارن دردناک و اسکلروز اندام همراه با التهاب فاشیای عمیق تظاهر می‌یابد. موارد نادری از درگیری یکطرفه گزارش شده است. در اینجا یک مرد جوان با درگیری ران و ساق به صورت یکطرفه، معرفی می‌شود که به دنبال ورزش سنگین دچار علایم شده است. یافته‌های بالینی، آزمایشگاهی، تصویربرداری و پاتولوژی مورد بحث قرار می‌گیرد. درمان با پردنیزولون و متوترکسات شروع شد.

واژه های کلیدی: فاشئیت ائوزینوفیلیک، ورزش سنگین، مورفه آ

مقدمه

فاشئیت ائوزینوفیلیک یک سندرم اسکلرودرمی فرم نادر با علت ناشناخته است. مورفه آ (اسکلرودرمی موضعی) گروهی از بیماری‌های پوستی اسکلروتیک ایدیوپاتیک را در برمی‌گیرد. طیف بیماری ازعلایم خفیف تا موارد شدید با درگیری عمیق و ایجاد سفتی اندام و تفاوت طول اندام متفاوت است. فاشئیت ائوزینوفیلیک به عنوان انتهای طیف شدید مورفه آ تلقی می‌شود(1). مشخصه فاشئیت ائوزینوفیلیک سفتی متقارن دردناک و اسکلروز اندام همراه با التهاب فاشیای عمیق است. از نظر بالینی بیماری با تورم، سفتی و اسکلروز پوست و بافت زیر جلدی به صورت متقارن مشخص می‌شود. عدم درگیری احشا داخلی و عدم وجود فنومن رینود، آن را از فرم سیستمیک اسکلرودرمی متمایز می کند(2).

علت بیماری و بیماری‌زایی آن به درستی شناخته نشده است(1) وجود اتوآنتی‌بادی‌های ضد هسته‌ای (ANA) و فاکتور روماتویید (RF) در برخی از بیماران مطرح‌کننده مکانیسم خودایمن می‌باشد(4،3). بیماری ممکن است به صورت یک سندرم پارانئوپلاستیک و همراه با بدخیمی‌هایی مانند لوسمی میلومونوسیتیک، میلوم مولتیپل، بیماری هوچکین و لنفوم غیر هوچکین باشد(5،2). فاشئیت ائوزینوفیلیک ممکن است بعد از یک فعالیت فیزیکی شدید ایجاد شود(2). هیپرگاماگلوبولینمی، ائوزینوفیلی محیطی، افزایش سرعت رسوب گلبول‌های قرمز (ESR) و پروتئین واکنش‌پذیر C (CRP) نیز در بیماران یافت شده است(6).

تشخیص با علایم بالینی، آزمایشگاهی، مطالعات

مولف مسئول: هادی مجیدی - ساری: مرکز آموزشی درمانی امام خمینی(ره)، مرکز تحقیقات ارتوپدی Email: hadimajidi2000@yahoo.com

1. دانشیار، گروه داخلی، مرکز تحقیقات دیابت، بیمارستان امام خمینی، دانشگاه علوم پزشکی مازندران، ساری، ایران
2. دانشیار، گروه پاتولوژی، مرکز تحقیقات ایمونوژنتیک ، دانشگاه علوم پزشکی مازندران، ساری، ایران
3. استاد، گروه درماتولوژی، دانشگاه علوم پزشکی مازندران، ساری، ایران
4. استادیار، گروه رادیولوژی، مرکز تحقیقات ارتوپدی، بیمارستان امام خمینی، دانشگاه علوم پزشکی مازندران، ساری، ایران

تاریخ دریافت : 1400/4/13 تاریخ ارجاع جهت اصلاحات : 1400/5/18 تاریخ تصویب :1400/7/6

[Downloaded from jmums.mazums.ac.ir on 2026-11-29]

تصویربرداری و بیوپسی عمیق با ضخامت کامل پوست انجام شود. بیوپسی عمیق شامل پوست، زیرجلدی، فاشیا و عضله آزمایش استاندارد برای تشخیص بیماری است(7). از تصویربرداری تشدید مغناطیسی (MRI) به‌طور فزاینده‌ای برای افزایش قابلیت‌های تشخیصی استفاده می‌شود(8).

در اینجا یک بیمار مبتلا به فاشئیت ائوزینوفیلیک یکطرفه در ناحیه ران و ساق که منجر به محدودیت حرکت زانو شده بود معرفی می‌شود. در ادامه به معرفی روش‌های درمانی می‌پردازیم.

معرفی بیمار

بیمار مرد 28 ساله، سرباز، با شکایت از گرفتگی و محدودیت حرکت زانوی چپ به کلینیک پوست مراجعه کرد. مشکل بیمار از 4 ماه قبل و بدنبال ورزش فوتبال شروع شد و به صورت پیشرونده با افزایش سفتی و درد در بخش مدیال ران و زانو و ساق بیمار ادامه پیدا کرد. سابقه‌ای از رینود، دیس فاژی، درد مفاصل و یا راش پوستی نداشته است. تب و کاهش وزن نداشت. بیمار سابقه بیماری یا مصرف دارو یا مکمل خاصی را ذکر نمی‌کرد و اعتیاد به سیگار و مواد مخدر نداشت. مادر بیمار مبتلا به آرتریت روماتویید بود. در معاینه سیستمیک علایمی از راش اریتماتو در صورت یا اندام‌ها نداشت. معاینه قلب و ریه‌ها و شکم طبیعی بود. لنفادنوپاتی، تلانژکتازی، سیانوز، اسکلرودактیلی، میکرواستومی و زخم انگشت نداشت. در معاینه پوست، یک ناحیه درگیری وسیع در بخش میانی ران و پروگزیمال ساق چپ همراه با تغییر رنگ قرمز و مختصری ادماتو بود که در لمس تندر و اسکلروتیک بود و منجر به کاهش دامنه حرکتی زانو شده بود (تصویر شماره 1).

در سونوگرافی بیمار، ضخیم شدگی لایه درمال و لوبول‌های چربی زیرجلدی به صورت هتروژن و هیپراکو دیده شد (تصویر شماره 2). در MRI ران چپ، تغییر سیگنال به صورت افزایش آن در طول فاشیای تمام عضلات ران و یک سوم فوقانی ساق چپ دیده شد و فاشئیت تایید گردید (تصویر شماره 3).

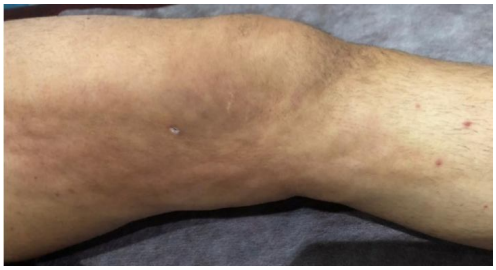

تصویر شماره 1: تغییر رنگ، افزایش ضخامت و سفتی پوست همراه با از بین رفتن یکنواختی پوست در ناحیه مدیال ران، زانو و ساق.

در آزمایشات انجام شده نتایج زیر دیده شد:

CBC: WBC: 7600
Eosinophil: 1%
Hemoglobin: 13
Platelet: 259000
ESR: 11 mm/h
CRP: 6 mg/dl (1-5)
FBS: 92
Creatinine: 0.99 mg/dl
AST: 29 IU/L
ALT: 23 IU/L
CPK: 146 IU/L
LDH: 360 IU/L
Aldolase: 5 U/l
Calcium: 9.9 mg/dl
Phosphorus: 4.1 mg/dl
Alkaline phosphatase: 122 IU/L
ANA: 0.87 (0.8-1.2: border line, >1.2 positive)
HBS Ag: neg
HCV Ab: neg
HIV Ab: neg

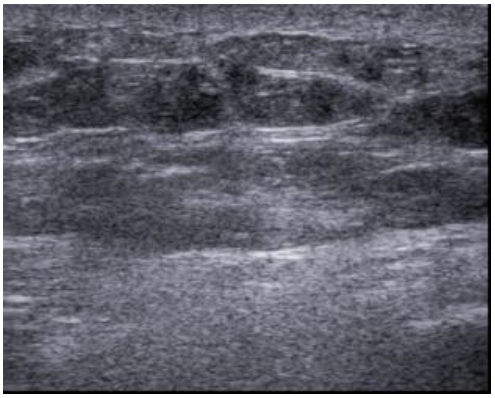

تصویر شماره2: سونوگرافی ران چپ، ضخیم‌شدگی لایه درمال و لوبول‌های چربی زیرجلدی به صورت هتروژن و هیپراکو را نشان می‌دهد.

[Downloaded from jmums.mazums.ac.ir on 2026-11-29]



تصویر شماره 3: خشن شدگی هتروژن لایه چربی زیر جلدی در بخش مدیال ران چپ، نمای کرونال TW1 از ران و ساق دو طرف (تصویر سمت راست)، و با ضخیم شدن و تقویت در کنار فاشیاهای عضلانی در نمای کرونال TW1 همراه با تزریق گادولینیوم و ساپرشن چربی (تصویر سمت چپ)

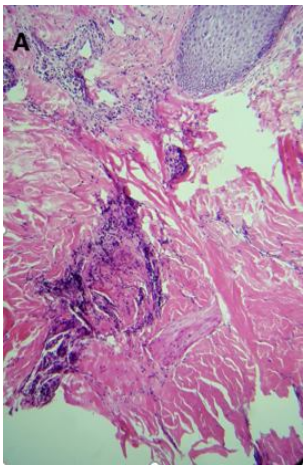

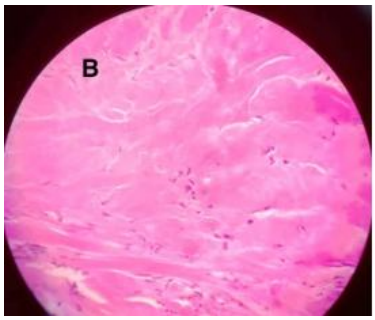

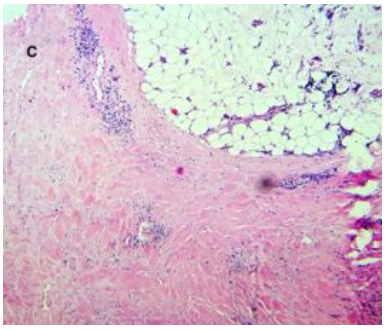

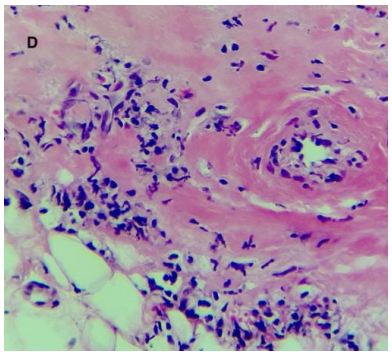

تصویر شماره 3: تصاویر رنگ آمیزی شده با H&E با میکروسکوپ نوری A: بیوپسی از کل ضخامت پوست، تغییرات اسکلروتیک (بزرگنمایی × 100). B: فیبروز افزایش یافته پوستی و از بین رفتن ضمائم پوستی (بزرگنمایی×400). C و D: ارتشاح سلول‌های التهابی به صورت متوسط و مختلط شامل ائوزینوفیل ها و ضخیم شدگی سپتاهای فیبروز چربی زیر جلدی و فاسیا (بزرگنمایی × 100 و ×400)

در بیوپسی عمیق پوست ناحیه درگیر، تغییرات اسکلروتیک، فیبروز و از بین رفتن ضمایم پوستی و ارتشاح مخلوطی از سلول‌های التهابی شامل ائوزینوفیل‌ها دیده شد. افزایش ضخامت فاسیا و دیواره‌های فیبروس چربی زیر جلدی مشهود بود (تصویر شماره 3).

با توجه به علایم بالینی و یافته‌های تصویربرداری و بافت‌شناسی، برای بیمار تشخیص فاشئیت ائوزینوفیلیک گذاشته شد. بررسی‌ها از نظر بدخیمی‌های زمینه‌ای، شامل معاینه فیزیکی،آزمایش خون و سی‌تی‌اسکن قفسه صدری، شکم و لگن یافته‌ای در خصوص بدخیمی همزمان نشان نداد. درمان با پردنیزولون به میزان 60 میلی‌گرم روزانه، متوترکسات خوراکی هفته‌ای 10 میلی‌گرم و اسید فولیک 1 میلی‌گرم روزانه شروع شد. یک ماه بعد، بیمار جهت معاینه مجدد و بررسی آزمایشات مراجعه کرد. در

[Downloaded from jmums.mazums.ac.ir on 2026-11-29]

معاینه کاهش دامنه حرکتی زانو بهبود یافته بود و بیمار قادر به خم کردن کامل زانو بود. ولی ضایعه پوستی بیمار از نظر وسعت کاهش نیافته بود. دوز استرویید بیمار کاهش و دوز متوترکسات افزایش یافت و توصیه به ادامه درمان دارویی و پیگیری شد. انتشار گزارش مورد و تصاویر همراه با اخذ رضایت بیمار انجام شد.

بحث

فاسئیت ائوزینوفیلیک و یا " فاسئیت منتشر با ائوزینوفیلی" توسط شولمن در سال 1974 معرفی شده است. ویژگی بیماری تورم متقارن حاد یا تحت حاد پوست و بافت زیر جلدی می‌باشد. نواحی شایع ابتلا شامل بازوها، پهلوها و قسمت فوقانی ساق پا می‌باشد، در حالی که دست‌ها و صورت درگیر نمی‌شوند(4). این علایم در مراحل اولیه با قرمزی و درد همراه است و در بسیاری از موارد علائم سیستمیک مانند تب یا خستگی عمومی وجود دارد(9). بیماری معمولا به صورت متقارن اتفاق می‌افتد ولی مواردی از درگیری یکطرفه نیز گزارش گردیده است(2،10،11). در بیماری که در این‌جا معرفی گردید، علایم به‌صورت یکطرفه ظاهر شد. موارد فاسئیت یک طرفه ائوزینوفیلیک به خوبی شناخته نشده است و بندرت گزارش می‌شوند. اگرچه علت بیماری نامعلوم است، ولی عواملی مانند ورزش و یا فعالیت بدنی سنگین، شروع همودیالیز و نیز مصرف داروهایی مانند سیموستاتین و نیز ایمونوتراپی بدخیمی با ایجاد بیماری ارتباط داشته‌اند(2،12-14). همراهی بیماری با برخی بدخیمی‌ها گزارش گردیده است(5). در بیماری که معرفی شده، سابقه بیماری خاص یا مصرف دارو وجود نداشت ولی بیمار سابقه فعالیت بدنی بیش از معمول را قبل از شروع علایم ذکر می‌کرد. 68-83 درصد بیماران مبتلا به فاشیت ائوزینوفیلیک، در آزمایشات ائوزینوفیلی خون محیطی دارند که گذرا بوده و بیش‌تر در فاز حاد بیماری دیده می‌شود(15). ائوزینوفیلی محیطی و بافتی درتشخیص بیماری کمک‌کننده است ولی ضروری نیست(15). قبلا وجود ائوزینوفیلی محیطی، افزایش ESR و هیپرگاماگلوبولینمی به عنوان تشخیص بیماری در نظر گرفته می‌شد. اکنون به خوبی شناخته شده است که وجود ائوزینوفیلی در خون و ارتشاح ائوزینوفیل‌ها در فاشیا برای تشخیص بیماری لازم نیست. در این بیمار در دو نوبت آزمایش خون انجام شده، ائوزینوفیلی دیده نشد که ممکن است به علت مدت زمانی باشد که از شروع علایم گذشته است. وجود اتوآنتی‌بادی‌ها مانند فاکتور روماتویید و آنتی‌بادی ضد هسته‌ای (ANA) در بیماران مبتلا به فاسئیت ائوزینوفیلیک یافته معمولی نیست ولی به ندرت گزارش شده است(4). در این بیمار یک تیتر بینابینی ANA و نیز سابقه آرتریت روماتویید درمادر بیمار مطرح‌کننده احتمال نقش خودایمنی در پاتوژنز بیماری می‌باشد. تغییرات آنزیم‌های عضلانی در این بیماری ممکن است متفاوت باشد. سطوح کراتین کیناز اغلب طبیعی است ولی آلدولاز ممکن است در 60 درصد بیماران افزایش داشته باشد و این افزایش با فعالیت بیماری ارتباط دارد(15). در بیمار ما، افزایشی در آنزیم‌های عضلانی دیده نشد.

برای تشخیص دقیق و افتراق از انواع موضعی اسکلرودرمی نیاز به میزان بالایی از حدس بالینی دارد. این افتراق بسیار مهم است زیرا از نظر نوع درمان و سیر بالینی با انواع موضعی اسکلرودرمی کاملا متفاوت می‌باشد. مفیدترین ویژگی‌های بالینی فقدان پدیده رینود، تلانژکتازی و درگیری احشایی است‌که باعث تمایز آن از اسکلرودرمی سیستمیک می‌شود. فاسئیت ائوزینوفیلیک به عنوان انتهای طیف شدید مورفه آ تلقی می‌شود. فرم‌های لوکالیزه اسکلرودرمی یا مورفه آ، معمولا سیر آهسته پیشرونده دارند و با ائوزینوفیلی همراه نیستند. در بیماران با مورفه آی عمقی نیز ممکن است ضخیم شدن فاسیا، سینویت مفصلی، تنوسینویت، ادم مغز استخوان و ضخیم شدگی دیواره‌های بافت زیرجلدی در ام‌آرآی دیده شود. گلوکوکورتیکوئیدها در دوزهای بالا درمان انتخابی است(16)، معمولا فاشئیت ائوزینوفیلیک در پاسخ به گلوکوکورتیکوئید یا درمان ترکیبی به سرعت بهبود می‌یابد(2). گاهی بیماری مقاوم

[Downloaded from jmums.mazums.ac.ir on 2026-11-29]

به درمان است و یا عود می‌کند(7). در موارد مقاوم از متوترکسات و یا سیکلوسپورین استفاده شده است(8،3).

وجود علایم درگیری پوستی و بافت‌های عمقی به دنبال ورزش سنگین می‌تواند ناشی از فاشئیت ائوزینوفیلیک باشد. اگرچه بیماری اغلب به‌صورت دوطرفه و همراه با ائوزینوفیلی خون محیطی گزارش شده است ولی درگیری یک‌طرفه و یا عدم وجود ائوزینوفیلی ردکننده بیماری نیست و در این موارد به‌ویژه استفاده از روش‌های تصویربرداری مناسب و بیوپسی می‌تواند به اثبات تشخیص کمک کند.

References

1. Mertens JS, Seyger MMB, Thurlings RM, Radstake T, de Jong E. Morphea and Eosinophilic Fasciitis: An Update. Am J Clin Dermatol 2017; 18(4): 491-512.
2. Al-Ghamdi HS. Vigorous exercise-induced unilateral eosinophilic fasciitis: rare and easily misdiagnosed subtype. Int J Clin Exp Pathol 2020; 13(7): 1739-1744.
3. Bukiej A, Dropiński J, Dyduch G, Szczeklik A. Eosinophilic fasciitis successfully treated with cyclosporine. Clin Rheumatol 2005; 24(6): 634-636.
4. Danis R, Akbulut S, Altintas A, Ozmen S, Ozmen CA. Unusual presentation of eosinophilic fasciitis: two case reports and a review of the literature. J Med Case Rep 2010; 4: 46.
5. Khanna D, Verity A, Grossman JM. Eosinophilic fasciitis with multiple myeloma: a new haematological association. Ann Rheum Dis 2002; 61(12): 1111-1112.
6. Chun JH, Lee KH, Sung MS, Park CJ. Two cases of eosinophilic fasciitis. Ann Dermatol 2011; 23(1): 81-84.
7. Das J, Chinoy H, Dick J, Matthews R, Roberts M. A Literature Review of Eosinophilic Fasciitis with an Illustrative Case. Curr Rheumatol Rev 2017; 13(2): 113-120.
8. Fett N, Arthur M. Eosinophilic fasciitis: Current concepts. Clin Dermatol 2018; 36(4): 487-497.
9. Ihn H. Eosinophilic fasciitis: From pathophysiology to treatment. Allergol int 2019; 68(4): 437-439.
10. Alexanian C, Cheng M, Kiuru M, Wang JZ, Le ST, Tartar DM. Eosinophilic fasciitis presenting as a unilateral, solitary plaque. Dermatol Online J 2019; 25(8): 13030.
11. Daniel RS, Brown AN. Case report of unilateral eosinophilic fasciitis in a Vietnamese woman. Am J Med Sci 2009; 337(2): 153-154.
12. Florell SR, Egan CA, Gregory MC, Zone JJ, Petersen MJ. Eosinophilic Fasciitis Occurring Four Weeks after the Onset of Dialysis in a Renal Failure Patient. J Cutan Med Surg 2001; 5(1): 33-36.
13. Choquet-Kastylevsky G, Kanitakis J, Dumas V, Descotes J, Faure M, Claudy A. Eosinophilic fasciitis and simvastatin. Arch Intern Med 2001; 161(11): 1456-1457.
14. Chan KK, Magro C, Shoushtari A, Rudin C, Rotemberg V, Rossi A, et al. Eosinophilic Fasciitis Following Checkpoint Inhibitor Therapy: Four Cases and a Review of Literature. The oncologist 2019; 25(2): 140-149.
15. Jinnin M, Yamamoto T, Asano Y, Ishikawa O, Sato S, Takehara K, et al. Diagnostic criteria, severity classification and guidelines of eosinophilic fasciitis. J dermatol 2018; 45(8): 881-890.
16. Lamback EB, Resende FS, Lenzi TC. Eosinophilic fasciitis. An bras dermatol 2016; 91(5 suppl 1): 57-59.

[Downloaded from jmums.mazums.ac.ir on 2026-11-29]