

## *Clinical Manifestations of Multisystem Inflammatory Syndrome in Children Following COVID-19: A Narrative Review*

Leila Shahbaznejad<sup>1</sup>,  
Azin Hajjalibeig<sup>2</sup>,  
Kosar Jafari Savadkoohi<sup>2</sup>,  
Mohammad Sadegh Rezaei<sup>3</sup>

<sup>1</sup> Assistant Professor, Pediatric Infectious Diseases Research Center, Communicable Diseases Institute, Mazandaran University of Medical Sciences, Sari, Iran

<sup>2</sup> Pediatrician, Pediatric Infectious Diseases Research Center, Communicable Diseases Institute, Mazandaran University of Medical Sciences, Sari, Iran

<sup>3</sup> Professor, Pediatric Infectious Diseases Research Center, Communicable Diseases Institute, Mazandaran University of Medical Sciences, Sari, Iran

(Received July 7, 2021 ; Accepted September 6, 2021)

### **Abstract**

Coronavirus 2 acute and severe respiratory infection virus (SARS-CoV2) has been identified as a pathogen of COVID-19 disease. Initially it was thought that children were safe from the virus, but several reports showed Multisystem Inflammatory Syndrome in Children (MIS-C) as a dangerous complication of COVID-19. There are similarities and differences between MIS-C and Kawasaki disease, Kawasaki shock syndrome, and toxic shock. It is a multisystem disease that affects major systems, including cardiovascular, respiratory, blood and coagulation, kidney, and nervous systems. Diagnosis of MIS-C is based on evidence of recent SARS-CoV2 infection and multiple system involvement, and laboratory criteria for high inflammation in the absence of other causes. In many of these patients chest imaging may show no evidence of COVID-19 involvement, or abnormal findings such as pleural effusion, ground glass patchy opacities, or local density and atelectasis may be seen. Echocardiography shows involvement of pericardium, myocardium, endocardium, and coronary arteries, which may be accompanied by cardiac arrhythmias. On abdominal imaging, evidence of ascites may be reported in these patients. In whole blood tests, lymphopenia, anemia, and thrombocytopenia are common, and inflammatory markers are very high. In mild cases, patients can be closely monitored, but many of these children develop severe forms and require hospitalization or pediatric intensive care unit. This study narratively reviews the clinical manifestations of multisystemic inflammatory syndrome in children following COVID-19.

**Keywords:** COVID-19, Multisystem inflammatory syndrome in children, Kawasaki disease

**J Mazandaran Univ Med Sci 2021; 31 (201): 178-191 (Persian).**

\* **Corresponding Author: Mohammad Sadegh Rezaei** - Pediatric Infectious Diseases Research Center, Communicable Diseases Institute, Mazandaran University of Medical Sciences, Sari, Iran (E-mail: drmsrezaei@yahoo.com)

## تظاهرات بالینی سندرم التهابی چندسیستمی در کودکان به دنبال COVID-19: یک مرور روایی

لیلا شهبازنژاد<sup>1</sup>

آذین حاجی علی بیگ<sup>2</sup>

کوثر جعفری سوادکوهی<sup>2</sup>

محمدصادق رضایی<sup>3</sup>

### چکیده

ویروس سندرم عفونت حاد و شدید تنفسی ناشی از کرونا 2 (SARS-CoV2)، به عنوان عامل بیماری‌زای بیماری کووید-19 معرفی شده است. اگرچه در ابتدا تصور بر این بود که کودکان از این ویروس در امان هستند، اما با گزارش‌های متعدد، سندرم التهابی چندسیستمی در کودکان (MIS-C)، به عنوان یکی از عوارض خطرناک کووید-19 در کودکان شناخته شده است. این سندرم شباهت‌ها و تفاوت‌هایی با بیماری کاوازاکی، سندرم شوک کاوازاکی و شوک توکسیک دارد. MIS-C بیماری چندسیستمی است که می‌تواند سیستم‌های مهمی از جمله قلبی-عروقی، تنفسی، خونی و انعقادی، کلیوی و عصبی را درگیر کند. تشخیص MIS-C براساس وجود شواهد عفونت اخیر با SARS-CoV2، شواهد درگیری چندسیستمی و معیارهای آزمایشگاهی التهاب بالا در غیاب علل دیگر مطرح می‌شود. تصویربرداری قفسه سینه در بسیاری از این بیماران، ممکن است شواهد درگیری کووید را نشان ندهد یا یافته‌های غیرطبیعی مانند پلورال افیوژن، کدورت‌های پچی یا تراکم موضعی و آتلکتازی دیده شود. در اکوکاردیوگرافی، شواهد درگیری پریکارد، میوکارد، اندوکارد و عروق کرونر به چشم می‌خورد که می‌تواند همراه با آریتمی قلبی باشد. در تصویربرداری شکم، شواهد آسیت در این بیماران، ممکن است گزارش شود. در آزمایش کامل خون، لنفوپنی، آنمی و ترومبوسیتوپنی شایع است و نشانگرهای التهابی نیز بسیار بالا هستند. در موارد خفیف بیماری، می‌توان بیماران را از نزدیک پیگیری نمود اما بسیاری از این کودکان به انواع شدید مبتلا شده و نیازمند بستری در بخش بیمارستان یا بخش مراقبت ویژه کودکان هستند. این مطالعه به مرور تظاهرات بالینی سندرم التهابی چندسیستمی در کودکان به دنبال COVID-19 می‌پردازد.

**واژه‌های کلیدی:** کووید-19، سندرم التهابی چندسیستمی، کودکان، بیماری کاوازاکی

### مقدمه

کووید-19 (COVID-19=Coronavirus disease 2019) معرفی شده است (1). این بیماری بعد از مدت کوتاهی از سوی سازمان بهداشت جهانی، پس از آن که کشورهای مختلفی در دنیا آن را گزارش کردند، در 21 مارس

ویروس سندرم عفونت حاد و شدید تنفسی ناشی از کرونا2 (Severe acute respiratory syndrome coronavirus 2) (SARS-CoV2)، در اواخر دسامبر سال 2019 در چین گزارش شد و به عنوان عامل بیماری‌زای بیماری

E-mail: drmsrezaii@yahoo.com

**مؤلف مسئول:** محمدصادق رضایی - ساری: بلوار پاسداران، مرکز آموزشی درمانی بوعلی، مرکز تحقیقات عفونی اطفال

1. استادیار، مرکز تحقیقات عفونی اطفال، پژوهشکده بیماری‌های واگیر، دانشگاه علوم پزشکی مازندران، ساری، ایران

2. متخصص کودکان، مرکز تحقیقات عفونی اطفال، پژوهشکده بیماری‌های واگیر، دانشگاه علوم پزشکی مازندران، ساری، ایران

3. استاد، مرکز تحقیقات عفونی اطفال، پژوهشکده بیماری‌های واگیر، دانشگاه علوم پزشکی مازندران، ساری، ایران

تاریخ دریافت: 1400/4/16 تاریخ ارجاع جهت اصلاحات: 1400/4/20 تاریخ تصویب: 1400/6/15

2020 به عنوان پاندمی معرفی شد (2). این ویروس تاکنون میلیون‌ها انسان را آلوده کرده و موجب مرگ بیش از 2 میلیون نفر در سرتاسر دنیا شده است (3). اگرچه بیش‌تر مبتلایان به این ویروس علائم خفیف سرشتی مانند تب، لرز، درد بدن، ضعف و بی‌حالی دارند، گاهی نیز علائم تنفسی یا گوارشی را تجربه می‌کنند، تعدادی از بیماران دچار علائم تنفسی یا سیستمیک شدید می‌شوند که می‌تواند منجر به مرگ آن‌ها شود (1). ویروس SARS-CoV2 که از خانواده کرونا ویروس می‌باشد از طریق سیستم تنفسی میزبان و گیرنده‌های ACE<sup>1</sup> موجود بر روی اپیتلیوم تنفسی، وارد سلول می‌شود (4). دوره نهفتگی ویروس به طور متوسط 5 تا 6 روز است و بیش‌تر بیماران طی 11 روز، علامت‌دار می‌شوند. 2/5 تا 18 درصد افرادی که تست مثبت کووید دارند ممکن است بدون علامت باشند و لذا انتقال از افراد بدون علامت نیز ممکن است رخ دهد و در برخی مطالعات انتقال بدون علامت در 48 تا 62 درصد موارد گزارش شده است. از طرف دیگر بیماران قادر به انتقال ویروس به دیگران، یک تا سه روز قبل از بروز علائم هستند (5).

در گزارش‌های اولیه از این بیماری، موارد کمی از درگیری کودکان گزارش شده بود، به طوری که تصور بر این بود که کودکان از این بیماری مصون‌اند و یا علائم خفیفی از آن را ظاهر می‌کنند و کم‌تر از 2 درصد بیماران بستری شده را کودکان تشکیل می‌دادند (6). اما با شیوع بیش‌تر بیماری و درگیری بیش‌تر خانواده‌ها و کودکان، گزارش‌هایی از موارد شدید و حتی کشنده بیماری در کودکان منتشر شد که در نهایت منجر به شناخت سندرم التهابی چندسیستمی کودکان ناشی از کووید-19 شد که توسط سازمان بهداشت جهانی و مرکز کنترل بیماری‌ها در ایالات متحده، به عنوان عارضه‌ای شدید و چندسیستمی در کودکان گزارش شد (7). در این سندرم که به صورت مخفف MIS-C<sup>2</sup> نامیده می‌شود، عوارض شدیدی در ارگان‌های مهم

مانند سیستم قلبی عروقی، تنفسی، عصبی، کلیوی و یا حتی گوارشی رخ می‌دهد (1) که بالقوه تهدیدکننده زندگی کودکان هستند به طوری که تا 75 درصد، این بیماران نیاز به حمایت همودینامیک داشته (6) و در صورت عدم درمان و اقدامات حمایتی مناسب، با مرگ و میر همراه است (8،7،1) (تصویر شماره 1).

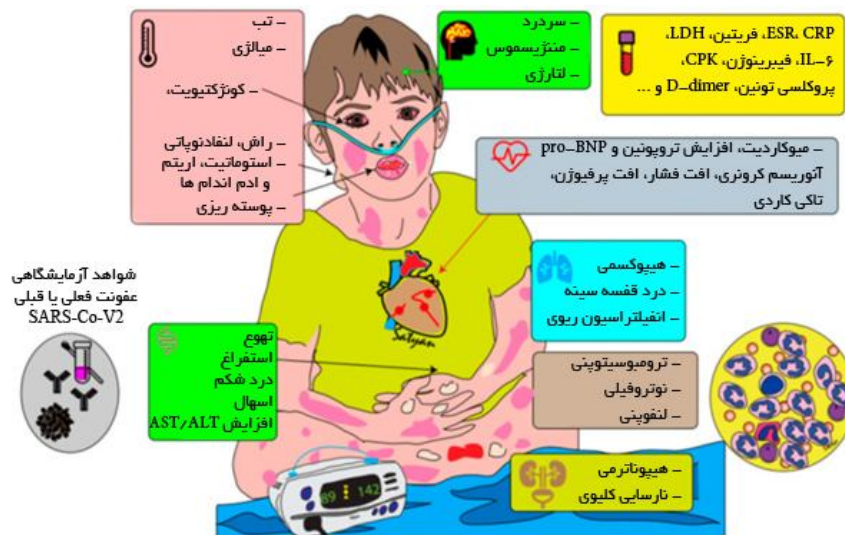این عارضه معمولاً 2 تا 4 هفته بعد از عفونت با کووید-19 (6) یا یک ماه بعد از اوج شیوع کووید-19 در بالغین شروع می‌شود (9). در گزارش‌های منتشر شده از MIS-C، تعداد کودکانی که سرولوژی مثبت کووید-19 داشتند، بیش‌تر از کودکانی بود که RT-PCR<sup>3</sup> مثبت داشتند که می‌تواند این نظریه را مطرح کند که MIS-C بیش‌تر یک پدیده ایمونولوژیک و بعد از عفونت است تا این که ناشی از عفونت اولیه باشد (9،1). از طرف دیگر، به نظر می‌رسد در بالغین با نارسایی شدید تنفسی ناشی از عفونت کووید-19 که حدود یک هفته بعد از شروع علائم دچار بدتر شدن شرایط بالینی می‌شوند، اختلال در سیستم ایمنی بیش‌تر از مهاجم مستقیم ویروس، توجیه‌کننده این تظاهرات باشد (9). کودکان کم‌تر از بالغین، دچار علائم تنفسی می‌شوند که شاید ناشی از بیان کم‌تر ژن گیرنده ACE-2 باشد که گیرنده SARS-CoV-2 است (11،10). اختلال ایمنی همراه با بیماری تنفسی بالنفونی (به خصوص NK cell، لنفوسیت‌های CD4 و لنفوسیت‌های B) و تولید دائمی سیتوکین‌های پیش‌التهابی مانند TNF- $\alpha$ <sup>4</sup> و اینترلوکین 6 مشخص می‌شود (12). براساس این اختلال در سیستم ایمنی است که درمان‌های تعدیل‌کننده سیستم ایمنی<sup>5</sup> در بالغین با عفونت شدید کووید-19 مطرح شده‌اند (9). تاکنون گزارش‌های متعددی از سندرم‌های بالینی مرتبط با کووید-19 در کودکان منتشر شده که به بهبود دیدگاه‌ها نسبت به این پاندمی و عوارض آن کمک شایانی می‌نماید. روند تدریجی تغییر در برخورد با این بیماران در این مقالات به وضوح به چشم می‌خورد. لذا

3. RT-PCR= Reverse transcription polymerase chain reaction  
4. TNF= Tumor necrosis factor  
5. Immunomodulatory therapies

1. ACE= Angiotensin-converting enzyme  
2. Multisystem Inflammatory Syndrome in Children

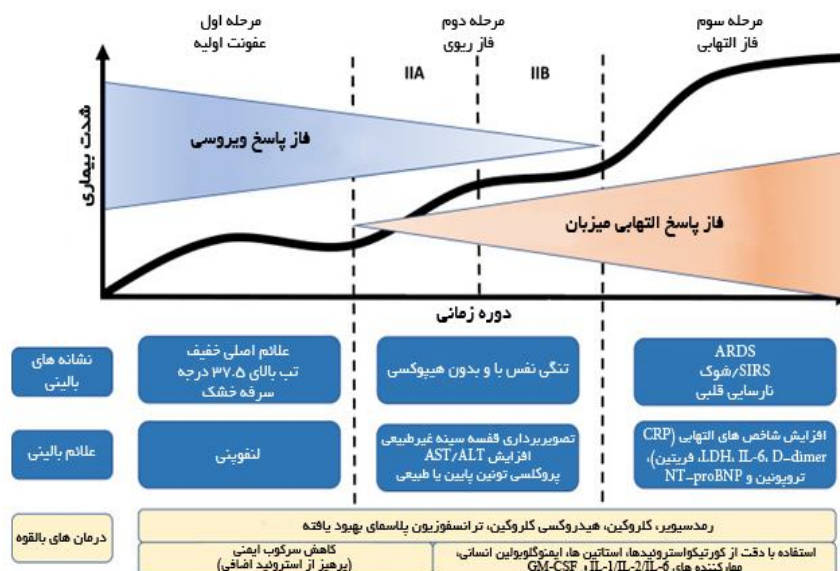
است. مرحله اول با حضور خود ویروس شروع می‌شود در حالی که مرحله بعد ناشی از پاسخ ایمنی میزبان است (4). بر این اساس بیماری کووید-19، با طی سه مرحله متوالی بالینی و متعاقب آن، افزایش شدت بیماری را نشان می‌دهد که شناخت این مراحل به انتخاب رژیم‌های درمانی مناسب کمک شایانی خواهد کرد (4) (تصویر شماره 2).

در این مقاله، نشانه‌ها، عوارض و شیوه برخورد با MIS-C مرتبط با کووید-19 براساس منابع منتشر شده تاکنون و براساس دستورالعمل‌های موجود تنظیم شده است. این موارد ممکن است به مرور و تازمانی که پاندمی تمام زوایای خود را نشان دهد و تجربه و دانش در آن به تکامل برسد تغییر کند. در مورد مراحل پاتوژنز کووید-19 دو زیر گروه مجزا که با هم همپوشانی دارند مطرح شده



تصویر شماره 1: فیزیوپاتولوژی MIS-C

ARDS= Acute respiratory distress syndrome; CRP= C-reactive protein; LDH= lactate dehydrogenase; NT-proBNP= N-terminal pro B-type natriuretic peptide; SIRS= systemic inflammatory response syndrome; GM-CSF= Granulocyte Macrophage Colony Stimulating Factor



تصویر شماره 2: دسته بندی مراحل بالقوه پاتوژنز و فیزیوپاتولوژی MIS-C (9)

## مرحله اول بیماری (عفونت اولیه خفیف)

دو طرفه ریوی یا کدورت شیشه مات<sup>5</sup> دیده می‌شود. در CBC، تشدید لنفونینی و یا افزایش ترانس آمینازهای کبدی دیده می‌شود. بسیاری از این بیماران در این مرحله نیاز به بستری در بیمارستان پیدا می‌کنند. در این مرحله نیز درمان‌ها بر درمان‌های حمایتی و یا آنتی وایرال مانند رمدسیویر استوار است. در موارد هاپوکسی شدید، ممکن است کورتیکواستروئیدها کمک کننده باشند(4)

مرحله سوم بیماری (شدید، التهاب سیستمی<sup>6</sup>)

تعداد کمی از بیماران دچار این مرحله از بیماری می‌شوند که به‌طور مشخص با سندرم‌های خارج ریوی و سیستمیک همراهی دارد. در این مرحله، نشان‌گرهای التهاب سیستمیک افزایش می‌یابند و کاهش قابل توجه سلول‌های T کمک کننده، سرکوب گر و تنظیم کننده<sup>7</sup> رخ می‌دهد(13). سیتوکین‌های التهابی مانند اینترلوکین 2، اینترلوکین 6، اینترلوکین 7، فاکتور محرک کولونی گرانولوسیت (G-CSF)،<sup>8</sup> CRP، فریتین و D-dimer در این بیماران افزایش می‌یابد(14). حتی تروپونین و Pro BNP<sup>9</sup> نیز افزایش یابد(15). در این مرحله شوک و نارسایی چند سیستمی و تنفسی دور از انتظار نیست. در این مرحله است که داروهای تنظیم کننده سیستم ایمنی<sup>10</sup> مانند کورتیکواستروئید، مهارکننده‌های سیتوکین‌ها مانند توسیلیزوماب (مهارکننده اینترلوکین 6)، آناکینرا (آنتاگونیست گیرنده اینترلوکین 1)(16) و ایمونوگلوبولین داخل وریدی، ممکن است در کنترل این روند التهابی کمک کنند. مراحل ذکر شده در بالا در مورد یافته‌های کلی است که در جریان پاندمی کووید-19 در تمام سنین مطرح شده است. شیوع ابتلا به کووید-19 در کودکان بسیار کم‌تر از بزرگسالان است و به نظر می‌رسد درگیری شدید کووید-19 و مرگ و میر ناشی از آن نیز در کودکان به نسبت بزرگسالان کم‌تر باشد. تمایل به درگیری بیش‌تر در راه‌های هوایی فوقانی، تفاوت در

در مرحله اول بیماری، ویروس وارد بدن میزبان شده و علائم اولیه بیماری بروز می‌کند. در بسیاری از بیماران، این مرحله شامل دوره نهفته<sup>1</sup> و علائم غیر اختصاصی و خفیف بیماری مانند ضعف، تب و سرفه خشک است. در این مرحله ویروس در بدن میزبان در حال تکثیر است و بیش‌تر از همه در بافت تنفسی مستقر شده است. ویروس SARS-CoV2 همانند سایر ویروس‌های این خانواده، به گیرنده مهارکننده آنژیوتانسین<sup>2</sup> در سلول‌های انسانی متصل می‌شود. این گیرنده‌ها در انسان به فراوانی در بافت ریه، روده کوچک و اندوتلیوم عروقی وجود دارند. با توجه به راه انتقال هوا برد بیماری و وجود گیرنده‌های ویروس در بافت تنفسی، بیماری معمولاً با علائم خفیف تنفسی و سرشتی شروع می‌شود. تشخیص بیماری در این مرحله با بررسی نمونه تنفسی با PCR<sup>3</sup>، بررسی سروزولی IgG و IgM کووید-19، تصویربرداری ریه، شمارش سلول‌های خونی (CBC<sup>4</sup>) و تست‌های عملکرد کبدی است. در CBC، لنفونینی و نوتروفیلی دیده می‌شود. درمان در این مرحله بر درمان علامتی متمرکز است. در صورتی که داروهای ضد ویروس مانند رمدسیویر در دسترس باشند، برای بیماران خاص می‌تواند مفید باشد و موجب کاهش مدت علائم و کاهش انتقال بیماری شده و یا حتی ممکن است جلوی تشدید بیماری را بگیرد. در واقع اگر بتوان بیماری را در افراد در این مرحله متوقف کرد، پیش‌آگهی و بهبودی عالی خواهد بود(4).

## مرحله دوم بیماری (عفونت خفیف، درگیری ریوی)

در مرحله دوم بیماری که بیماری در ریه مستقر شده است، تقسیم ویروس در ریه و التهاب بافت ریه وجود دارد. در این مرحله بیماران دچار پنومونی ویروسی، سرفه، تب و احتمالاً هیپوکسی می‌شوند. در تصاویر رادیولوژیک و سی تی اسکن ریه این بیماران، ارتشاح

5. ground glass opacities  
6. Systemic hyperinflammation  
7. Helper, suppressor, and regulatory T cell  
8. CRP= C-reactive protein  
9. N-terminal pro B-type natriuretic peptide  
10. Immunomodulatory agents

1. Incubation period  
2. Angiotensin-converting enzyme 2 receptor  
3. PCR= Polymerase chain reaction  
4. CBC= Complete blood count

### سندرم‌های بالینی مرتبط با MIS-C کاوازاکی مرتبط با COVID-19

بیماری کاوازاکی که یک واسکولیت عروق متوسط در دوران کودکی است از سال 1967 توسط کاوازاکی از ژاپن گزارش شد (20) و پس از آن در سراسر دنیا و از جمله ایران نیز گزارش شده است (21-23). بیشترین موارد گزارش شده بیماری کاوازاکی از کشورهای شرق آسیا به ویژه ژاپن و کره بوده است (21). بیماری کاوازاکی مهم‌ترین علت بیماری قلبی اکتسابی در کشورهای توسعه یافته است (9، 24). تیوپاتوژن بیماری همچنان ناشناخته است اما به نظر می‌رسد ناشی از تعامل دو عامل مهم ژنتیک و یک عامل عفونی ناشناخته باشد چرا که این بیماری در مناطق جغرافیایی خاصی از آسیا بیشترین شیوع را دارد. در نیمکره شمالی، در ماه‌های ژانویه تا مارس بیش‌تر بروز می‌کند و کودکان زیر 6 ماه نیز به ندرت دچار کاوازاکی می‌شوند که می‌تواند به علت انتقال ایمنوگلوبولین‌های مادری باشد.

در هر حال، این نشانه‌ها می‌تواند مبین وجود یک آنتی ژن یا عامل عفونی باشد؛ هر چند تاکنون عامل مشخصی برای آن پیدا نشده است (20). پیش از پاندمی کووید-19، گزارش مواردی از بروز خانوادگی کاوازاکی در فاصله زمانی کوتاه، می‌تواند نشان‌دهنده ردپایی از عفونت به عنوان یک عامل شروع‌کننده بیماری کاوازاکی باشد (20). در پاندمی کووید-19، کودکانی که به فرم شدید بیماری (MIS-C) مبتلا می‌شوند گاهی علائمی مانند بیماری کاوازاکی را نشان می‌دهند (1، 19، 20). به طوری که در گزارش‌های اولیه پاندمی کووید-19 در کودکان در ایتالیا، در مقایسه با 5 سال قبل از پاندمی میزان بروز کاوازاکی 30 برابر شده بود (25). در واقع بسیاری از بیماران مبتلا به MIS-C، علائمی مانند کوئکتیویت دو طرفه غیر چرکی، تغییرات مخاط دهان، زبان توت‌فرنگی، لب‌های خشک و ترک خورده، یافته‌های پوستی متعدد، تمایل به درگیری قلب به ویژه عروق کرونر و افزایش نشانگرهای التهابی را نشان

بیان گیرنده‌های ACE2 و رنین-آنژیوتانسین، پاسخ خفیف‌تر سیستم ایمنی، سطوح کم‌تر اینترلوکین 6، اینترلوکین 10، میلوپراکسیداز و سلکتین P، سطوح بالای مولکول چسبنده داخل سلولی<sup>11</sup> و نقش احتمالاً محافظتی لنفوسیت‌ها می‌تواند توجیه‌کننده چنین تفاوتی در کودکان باشد (17). MIS-C که فرم شدید بیماری کووید-19 در کودکان است، با درگیری‌های چند سیستمی خود را نشان داده و معمولاً با سندرم‌های بالینی متعددی مانند بیماری کاوازاکی، سندرم شوک توکسیک، انسفالوپاتی و ... مشخص می‌شود (1، 18، 19). جدول شماره 1 معیارهای منتشر شده برای MIS-C توسط سازمان بهداشت جهانی و CDC ایالات متحده را نشان می‌دهد که در حال حاضر نیز به عنوان مأخذ تشخیص این سندرم مورد استناد قرار می‌گیرد.

جدول شماره 1: مقایسه ویژگی‌های بالینی و آزمایشگاهی بیماران مبتلا به بیماری کاوازاکی (KD)، سندرم شوک کاوازاکی (KDSS)، سندرم شوک توکسیک (TSS) با MIS-C (9)

سن بروز بیماری	بالتر (ماه 16 تا ساله)	پایین‌تر کاوازاکی	پایین‌تر سندرم شوک کاوازاکی	بالتر سندرم شوک توکسیک
هائپوتانسین	****	***	**	**
تغییرات مخاطی	****	*	*	****
رئش	*	*	*	مشخصاً آریترودرمی
پوسته ریزی	*	*	*	*
تغییرات هوشیاری یا انسفالوپاتی	*	بندرت	*	*
استفراغ، اسهال و یا درد شکم	**	بندرت	*	*
دیسترس تنفسی	*	بندرت	*	****
میالژی	*	***	**	*
گلوب سفید خون	نوروفیلی/لنفونی	نوروفیلی	نوروفیلی	نوروفیلی
پلاکت	↓	↑	↓، نرمال، ↑	↓
PT, PTT	↑	نرمال	نرمال یا ↑	↑
فیبرینوژن	↓، نرمال، ↑	نرمال	نرمال یا ↑	↓
D-dimer	↑	نرمال	نرمال یا ↑	↑
ALT	نرمال یا ↑	نرمال یا ↑	نرمال یا ↑	نرمال یا ↑
کراتینین	↑	نرمال	↑	↑
تروپونین	↑	نرمال یا ↑	↑	نامشخص
Pro-BNP	↑	نرمال یا ↑	↑	نامشخص
فریتین	↑	نرمال یا ↑	نرمال یا ↑	نرمال
CRP	↑	*	↑	↑
دیلانسیون با آنورسم عروق کرونر	*	****	*	****
اختلال عملکرد بطنی قلبی	*	*	*	بندرت
نورسای درجه ای	*	*	**	بندرت

\*: همیشه وجود دارد؛ \*\*: تقریباً همیشه وجود دارد؛ \*\*\*: هیچوقت وجود ندارد؛

\*\*\*\*: ممکن است وجود داشته باشد یا خیر؛ †: افزایش؛ ‡: افزایش زیاد؛ ††: کاهش

ALT=alanine transaminase; pro-BNP=pro-B-type natriuretic peptide; CRP=C-reactive protein; KD= Kawasaki Disease; KDSS= Kawasaki Disease shock syndrome; MIS-C= multisystem inflammatory syndrome in children; TSS= toxic shock syndrome; WBC= white blood cell count

می‌دهند (18-20،1). اما باید در نظر داشت که این دو بیماری، علاوه بر موارد مشترک، در برخی جنبه‌ها متفاوتند. علاوه بر این که سن بیماران مبتلا به MIS-C معمولاً بیش‌تر از بیماران مبتلا به کاوازاکی است، شیوع علائم شکمی و اختلال عملکرد بطن چپ نیز در MIS-C شایع‌تر است (26). مارکرهای التهابی مانند ESR و CRP در هر دو بیماری افزایش یافته است (9)، اما لکوپنی، لنفوپنی و یا ترومبوسیتوپنی در MIS-C به کرات دیده می‌شود (19،18،1). جدول شماره 1 تفاوت‌ها و تشابه بیماری کاوازاکی را با MIS-C نشان می‌دهد. تعدادی از بیماران مبتلا به کاوازاکی، ممکن است دچار شوک و هیپوتانسیون، مانند آنچه در سپسیس باکتریال دیده می‌شود شوند. در مقایسه با سایر مبتلایان به بیماری کاوازاکی، بیماران مبتلا به سندرم شوک کاوازاکی (KDSS<sup>12</sup>)، بیش‌تر احتمال دارد که دچار باندمی (افزایش شمار باندها)، کاهش تعداد پلاکت و میزان هموگلوبین و افزایش مقدار CRP شوند (27،9). این بیماران بیش‌تر دچار دیلاتاسیون عروق کرونر و اختلال عملکرد بطن قلب می‌شوند (28). هر چند درمان بیماران مبتلا به کاوازاکی و KDSS یکسان است، اما احتمال شکست درمان خط اول در بیماران KDSS بیش‌تر است (29،9) و این گروه از بیماران هستند که ویژگی‌های بالینی مشابه‌تری نسبت به MIS-C دارند (9).

#### سندرم شوک توکسیک

سندرم شوک توکسیک (TSS<sup>13</sup>) ثانویه فعالیت غیرقابل کنترل سیستم ایمنی نسبت به سوپراآنتی‌ژن‌ها است که در واقع پروتئین‌هایی هستند که به صورت غیر انتخابی سلول‌های T را تحریک می‌کنند و منجر به ترشح وسیع سیتوکینی می‌شوند. گونه‌های باکتریایی مانند استاف اورئوس و استرپ پیوزن می‌توانند آگزوتوکسین‌هایی تولید کنند که مانند سوپراآنتی‌ژن رفتار کنند. ویروس‌ها هم می‌توانند نقش سوپراآنتی‌ژنی

داشته باشند (9). مطالعات قبلی در مورد SARS-CoV-1 نشان می‌دهد که ساختار ویروسی آن می‌تواند نقش سوپراآنتی‌ژنی داشته باشد (30،9). تظاهرات بالینی TSS شامل هایپوتانسیون، راش منتشر اریترودرمیک، درگیری غشاهای مخاطی و اختلال چند سیستمی (کلیه، کبد، خون، تنفس، عضلانی و نورولوژیک) است (1،18،9،31). درمان TSS، شامل مایع درمانی، آنتی‌بیوتیک مناسب بر علیه عفونت مسئول و در موارد هایپوتانسیون مقاوم، IVIG است (1،18،9). مکانیسم احتمالی تاثیر IVIG در TSS، خنثی کردن سوپراآنتی‌ژن‌های باکتریال و کاهش پاسخ ایمنی تشدید شده است (9). در TSS، سن بیماران به طور متوسط  $4 \pm 9$  سال است و معمولاً مقدار هموگلوبین نرمال بوده، اما تعداد پلاکت کاهش یافته ولی کراتینین ممکن است افزایش یابد (9). در پاندمی نوپدید کووید-19، بیماران مبتلا به MIS-C می‌توانند علائم و نشانه‌هایی مانند TSS نشان‌دهند، مانند راش، هایپوتانسیون و اختلال عملکرد چندسیستمی. در گزارش‌های اولیه MIS-C نیز به کرات به این سندرم‌ها اشاره شده است (1،18). جدول شماره 1 ویژگی‌ها و تفاوت‌های این دو بیماری را بیان می‌کند.

#### درگیری ارگان‌های مختلف در MIS-C

اگر چه در راهنماهای بالینی، به معیارهای تشخیصی این سندرم بالینی اشاره شده است (جدول شماره 1)، در این بخش به تفصیل در مورد علائم بیماران و درگیری سیستم‌های مختلف پرداخته می‌شود.

سیستم قلبی - عروقی: درگیری سیستم قلبی - عروقی در MIS-C بسیار شایع است و شامل درگیری همه لایه‌های قلب است. درگیری پریکارد (پریکاردیال افیوژن)، میوکاردیت یا اختلال عملکرد بطن‌ها یا اختلال سیستم هدایتی قلب با انواع آریتمی، التهاب درچه‌ها یا واسکولیت عروق کرونر به کرات در کودکان گزارش شده است. فراوانی دقیق درگیری قلبی در MIS-C مشخص

1. Kawasaki disease shock syndrome  
2. Toxic Shock Syndrome

اختلالات هماتولوژیکی مانند کوآگولوپاتی یا آنمی باشد. عفونت ثانویه نیز می‌تواند یکی از علل احتمالی شدت دیسترس تنفسی باشد.

سیستم کلیوی: آسیب حاد کلیه در بیماران MIS-C نادر نیست و در برخی مطالعات 16 تا 18 درصد موارد دچار درجاتی از آسیب حاد کلیه می‌شوند (36،37). درگیری کلیوی در بیشتر موارد خفیف است ولی ممکن است با اختلال فشارخون، کاهش فیلتراسیون کلیوی، اختلالات الکترولیتی، دفع پروتئین و یا هماچوری همراه شود (1،37). مکانیسم آن ناشناخته است و ممکن است ناشی از تهاجم مستقیم ویروس به کلیه، پدیده‌های ایمنولوژیک، انعقادی، سپسیس یا هایپرفیوژن و در موارد خاص، توکسیسته ناشی از داروها باشد.

دستگاه گوارش: علائم گوارشی مانند اسهال، استفراغ یا درد شکم در بیماران مبتلا به کووید-19 نادر نیست. اما در MIS-C ممکن است به سمت علائم شکم حاد مانند پریتونیت پیش برود. اختلال در ضمامم سیستم گوارشی مانند درگیری کبدی با افزایش آنزیم‌های کبدی، کاهش آلومین، اختلال مسیرهای انعقادی (PT،PTT) یا پانکراتیت نیز گزارش شده‌اند. ایلتوس و یا آسیت، هپاتومگالی یا اسپلنومگالی نیز در فرآیند MIS-C با علل مختلف احتمالی دیده شده است (1،26،38،39).

سیستم عصبی: علائم نورولوژیک در این کودکان شایع است و شامل سردرد، لتارژی، گیجی<sup>14</sup> و بی‌قراری است. تعداد کمی از بیماران ممکن است با درگیری‌های شدیدتر سیستم عصبی مواجه شوند مانند کاهش هوشیاری و تشنج، سکتة مغزی، مننگوانسفالیت، ضعف عضلانی، علائم ساقه مغز و مخچه‌ای که در انسفالوپاتی همراه با MIS-C گزارش شده است (1،40،8). در یک مطالعه تا 20 درصد کودکان مبتلا به MIS-C علائم نورولوژیک داشتند و درگیری شدید نورولوژیک مانند انسفالوپاتی شدید، دمیلینه شدن سیستم عصبی مرکزی، ادم شدید و حاد مغزی و سندرم گیلن باره در 3 درصد

نیست، اما در مطالعات منتشر شده تاکنون، 30 تا 40 درصد این بیماران، کاهش عملکرد بطن چپ و 8 تا 19 درصد آن‌ها نیز عروق کرونر غیرطبیعی داشتند (7،32،8). در گزارش‌هایی که بیماران شدید MIS-C را گزارش کرده‌اند، میزان درگیری قلبی بسیار بیش‌تر بوده است، به طوری که کاهش عملکرد بطن چپ تا 60 درصد بیماران و عروق کرونر غیرطبیعی بین 20 تا 50 درصد بیماران گزارش شده است (7،33،34). هرچند تشابهات بسیاری در علائم MIS-C و بیماری کاوازاکی وجود دارد، اختلال عملکرد بطنی و اختلال دریچه‌ای در MIS-C شایع‌تر از بیماری کاوازاکی است (1). با این که مکانیسم آسیب قلبی در MIS-C کاملاً مشخص نشده است اما علل احتمالی آن می‌تواند آسیب ناشی از التهاب سیستمیک، میو کاردیت حاد ویروسی، هایپوکسی، کاردیومیوپاتی ناشی از استرس و به ندرت ایسکمی ناشی از درگیری عروق کرونر باشد (34). یافته‌های بافت شناسی زیادی از این بیماران در دست نیست. در یک گزارش از بیمار MIS-C فوت شده، شواهد میو کاردیت، پریکاردیت و اندوکاردیت دیده شد که با ارتشاح سلول‌های التهابی همراه بودند و حتی ویروس SARS-CoV-2 را با میکروسکوپ الکترونی در بافت قلب این بیمار یافتند (35). البته همه یافته‌های بالینی این بیمار کاملاً با MIS-C سازگار نبود و درگیری شدید ریوی در این بیمار، شاید نشان دهنده فرم شدید عفونت ویروسی بود تا MIS-C.

سیستم تنفسی: در جریان عفونت کووید-19 درگیری دستگاه تنفسی با علائم خفیف مانند آبریزش بینی، عطسه و سرفه شیوع بیشتری دارد ولی ممکن است تعدادی از کودکان به سمت درگیری شدید یا نارسایی تنفسی پیش بروند (1). درگیری تنفسی در بیمارانی که دچار MIS-C شده‌اند، می‌تواند علاوه بر تهاجم شدید ویروس به دستگاه تنفسی، ناشی از اختلال در عملکرد سیستم قلبی عروقی، واسکولیت یا علل ایمنولوژیک یا

1. confusion

بیماران گزارش شد (40). فلج اعصاب کرانیال نیز در بیماران MIS-C گزارش شده است (6 نفر از 47 بیمار) (41). مانند بسیاری از عوارض کووید-19، اتیولوژی دقیق درگیری سیستم عصبی ناشناخته است.

پوست و مخاط: همان‌طور که در جدول شماره 1 آمده، درگیری پوستی مخاطی در تشخیص MIS-C استفاده می‌شود و تعداد قابل توجهی از بیماران، دچار ضایعات پوستی یا مخاطی می‌شوند، به‌طوری که در گزارش‌ها بیش از 80 درصد بیماران MIS-C، یافته‌های مثبت جلدی مخاطی دارند. طول مدت این ضایعات می‌تواند چند ساعت تا چند روز باشد (42).

بررسی کودکان مبتلا به کووید-19 به‌طور کلی (موارد شدید کووید-19 و یا موارد MIS-C) نشان می‌دهد که بیمارانی که ضایعات پوستی مخاطی دارند، معمولاً حال عمومی بدتر و تاکی کاردی بیش‌تری دارند و نشان‌گرهای التهابی بالاتر و لنفوپنی شدیدتری را تجربه می‌کنند (43). میزان خطر نسبی<sup>15</sup> برای بستری در بخش مراقبت ویژه در بیمارانی که ضایعات پوستی مخاطی به‌طور کلی داشتند 10، برای پرخونی ملتحمه (کونژکتیویت) 30 و برای راش پوستی 6 بود. علی‌رغم این که کونژکتیویت در بالغین مبتلا به کووید-19 علامت مهمی نیست، اما همان‌طور که گفته شد در کودکان علامتی مهم برای پیشگویی بستری در بخش مراقبت ویژه است (43). چنین تفاوتی در میان گروه کودکان مبتلا به MIS-C دیده نشده است (42)، یعنی وجود یا عدم وجود درگیری مخاطی در میان کودکان مبتلا به MIS-C به‌تنهایی پیش‌گویی‌کننده شدت بیماری نیست. در مطالعه‌ای که علائم پوستی مخاطی 47 کودک مبتلا به MIS-C را گزارش کرده است (41)، 27 نفر از آن‌ها (57 درصد) کونژکتیویت، 32 نفر (68 درصد) راش سیستمیک، 6 نفر (13 درصد) تورم در انتهاها (دست‌ها یا پاها)، 23 نفر (49 درصد) زبان قرمز یا متورم و 5 نفر (10 درصد) زبان توت‌فرنگی داشتند.

بطور کلی، یافته‌های دهانی و یا دهانی حلقی در بیش از نیمی از بیماران، دیده شد. سه نفر از این کودکان، تاول یا زخم در دهانشان داشتند. درگیری پوستی مخاطی در جریان MIS-C شامل کونژکتیویت دوطرفه غیرچرکی، ادم یا قرمزی اطراف چشم، تغییرات مخاط دهان مانند لب‌های قرمز، خشک و ترک خورده، زبان توت‌فرنگی، راش‌های پلی‌مورف به همراه قرمزی یا ادم دست‌ها و پاها و یا کف دست و پا، پوسته‌ریزی از بستر ناخن می‌باشد (1، 18، 19، 42).

راش‌های پوستی در MIS-C، به اشکال مختلفی گزارش شده است مانند ماکولوپاپولر، Target shape یا شبک که ممکن است ظاهر بیماری‌هایی مانند کوازاکی، سندرم شوک توکسیک، استیون جانسون یا اریتم انفکشیوزوم را تقلید کند. سایر ضایعات پوستی مانند اشکال موربیلیفرم، اسکارلتی فرم، کهیری یا لویدوئید می‌توانند باشند. اندازه ضایعات از پلاک‌های حلقوی کوچک تا متوسط با ظاهر کهیری متغیر است. گاهی ضایعات موربیلیفرم با پاپول‌های به هم چسبیده یا پلاک هم دیده می‌شود. پچ یا پلاک‌های شبک (رتیکوله) و ماکول‌های متراکم هم در این بیماران دیده می‌شود. این ضایعات ممکن است خارش‌دار نیز باشند. پورپورا نیز در این بیماران دیده شده که در وسط پلاک‌های کهیری، نمای اریتم مولتی فرم را به ضایعات داده است. این ضایعات توزیع منتشر در بیماران دارند و در تمام قسمت‌های بدن گزارش شده‌اند (42، 44، 45)، بیش‌تر در تنه و اندام‌ها دیده می‌شود و با نسبت کمی کمتر ممکن است صورت، کف دست و پا یا چین‌ها را درگیر کند (43). اگر چه در برخی مطالعات به تفاوت توزیع ضایعات پوستی در کودکان مبتلا به کووید-19 در مقایسه با MIS-C پرداخته‌اند (45)، اما با توجه به تعداد کم حجم نمونه در این مطالعات، نمی‌توان در این خصوص به نتیجه قوی رسید. ندرت ضایعات نکروتیک در بیماران نیز گزارش شده است (46).

1. odds ratio

بیماران مبتلا به MIS-C در معرض حوادث ترومبوتیک هستند که می‌تواند ناشی از آسیب اندوتلیال یا افزایش انعقادپذیری مانند افزایش فاکتور 8، افزایش فیبرینوژن، ذرات پیش‌انعقادی در جریان خون (Circulating prothrombotic microparticles) یا هایپرویسکوزیتی باشد. این بیماران مانند بیماران مبتلا به کاوازاکی که دچار آنوریسم بزرگ عروق کرونر شده‌اند، در خطر سکت و انفارکت قلبی قرار دارند (21). اختلالات انعقادی و کوآگولوپاتی در MIS-C به حدی است که جزو معیارهای WHO در تشخیص MIS-C استفاده می‌شوند (52،1-50).

میالژی: با این که در بیماری کووید-19 در کودکان دیده می‌شود (49) اما در موارد MIS-C نیز دردهای عضلانی در این بیماران گزارش شده است (53،1). در پایان می‌توان نتیجه‌گیری کرد که علائم و نشانه‌های کووید-19 با درگیری طیف وسیعی از سیستم‌ها همراه است که در MIS-C باید به آن توجه شود. درگیری برخی از ارگان‌ها شدیدتر بوده و ممکن است منجر به عوارض طولانی مدت یا مرگ و میر شود. بنابراین توجه به علائم و نشانه‌ها و مداخله به هنگام در این بیماران، ضروری است.

غدد درون ریز و متابولیسم: پانکراتیت و یا دیابت پس از ابتلا به کووید-19 در بالغین گزارش شده و به تازگی گزارشی از ابتلا به دیابت و کتواسیدوز دیابتی در دختر 8 ساله مبتلا به MIS-C منتشر شده است (47). مکانیسم مشخصی برای این پدیده مطرح نشده اما تهاجم مستقیم ویروس و یا درمان‌های مورد استفاده مانند کورتیکواستروئیدها می‌توانند بر متابولیسم گلوکز مؤثر باشند (48،47). اختلالات الکترولیتی نیز در بیماران MIS-C گزارش شده مانند هایپومنیزیومی یا هایپوناترمی که معمولاً به درمان جایگزین پاسخ می‌دهد (1).

خونی: در اولین گزارش‌های منتشر شده در مورد کووید-19، به لکوپنی، لنفوپنی، آنمی و ترومبوسیتوپنی اشاره شده بود (49). در MIS-C نیز اختلالات خونی، به ویژه آنمی و ترومبوسیتوپنی بسیار شایع و مهم هستند و در مدیریت درمان بیماران، نقش بسزایی دارند (1). برخلاف کاوازاکی تیپیک و مشابه سندرم شوک کاوازاکی، بسیاری بیماران MIS-C در شروع بیماری، ترومبوسایتوپنی یا پلاکت حداقل میزان نرمال را دارند. بسیاری از بیماران، پس از فاز حاد دچار ترومبوسیتوز و اکنتی می‌شوند (18،19).

## References

1. Shahbaznejad L, Navaeifar MR, Abbaskhanian A, Hosseinzadeh F, Rahimzadeh G, Rezai MS. Clinical characteristics of 10 children with a pediatric inflammatory multisystem syndrome associated with COVID-19 in Iran. *BMC pediatr* 2020; 20(1): 513.
2. WHO Director-General's opening remarks at the media briefing on COVID-19 - 11 March 2020. Available at: <https://www.who.int/dg/speeches/detail/who-director-general-s-opening-remarks-at-the-media-briefing-on-covid-19--11-march-2020>, Accessed April 1, 2021.
3. WHO Coronavirus (COVID-19) Dashboard available at: <https://covid19.who.int/>. Accessed April 1, 2021.
4. Siddiqi HK, Mehra MR. COVID-19 illness in native and immunosuppressed states: a clinical-therapeutic staging proposal. *J Heart Lung Transplant* 2020; 39(5): 405-407.
5. Stawicki SP, Jeanmonod R, Miller AC, Paladino L, Gaieski DF, Yaffee AQ, et al. The 2019-2020 novel coronavirus (severe acute respiratory syndrome coronavirus 2) pandemic: A joint american college of academic international medicine-world academic council

- of emergency medicine multidisciplinary COVID-19 working group consensus paper. *J Glob Infect Dis* 2020; 12(2): 47-93.
6. Ouldali N, Toubiana J, Antona D, Javouhey E, Madhi F, Lorrot M, et al. Association of intravenous immunoglobulins plus methylprednisolone vs immunoglobulins alone with course of fever in multisystem inflammatory syndrome in children. *Jama* 2021; 325(9): 855-864.
  7. Whittaker E, Bamford A, Kenny J, Kaforou M, Jones CE, Shah P, et al. Clinical characteristics of 58 children with a pediatric inflammatory multisystem syndrome temporally associated with SARS-CoV-2. *Jama* 2020; 324(3): 259-269.
  8. Feldstein LR, Rose EB, Horwitz SM, Collins JP, Newhams MM, Son MBF, et al. Multisystem inflammatory syndrome in US children and adolescents. *New England J Med* 2020; 383(4): 334-346.
  9. Nakra NA, Blumberg DA, Herrera-Guerra A, Lakshminrusimha S. Multi-system inflammatory syndrome in children (MIS-C) following SARS-CoV-2 infection: review of clinical presentation, hypothetical pathogenesis, and proposed management. *Children (Basel)* 2020; 7(7): 69.
  10. Rawat M, Chandrasekharan P, Hicar MD, Lakshminrusimha S. COVID-19 in Newborns and Infants—Low Risk of Severe Disease: Silver Lining or Dark Cloud? *Am J Perinatol* 2020; 37(8): 845-849.
  11. Bunyavanich S, Do A, Vicencio A. Nasal gene expression of angiotensin-converting enzyme 2 in children and adults. *JAMA* 2020; 323(23): 2427-2429.
  12. Giamarellos-Bourboulis EJ, Netea MG, Rovina N, Akinosoglou K, Antoniadou A, Antonakos N, et al. Complex immune dysregulation in COVID-19 patients with severe respiratory failure. *Cell Host Microbe* 2020; 27(6): 992-1000 e3.
  13. Qin C, Zhou L, Hu Z, Zhang S, Yang S, Tao Y, et al. Dysregulation of Immune Response in Patients With Coronavirus 2019 (COVID-19) in Wuhan, China. *Clin Infect Dis* 2020; 71(15): 762-768.
  14. Wu C, Chen X, Cai Y, Xia J, Zhou X, Xu S, et al. Risk Factors Associated With Acute Respiratory Distress Syndrome and Death in Patients With Coronavirus Disease 2019 Pneumonia in Wuhan, China. *JAMA Intern Med* 2020; 180(7): 934-943.
  15. Mehta P, McAuley DF, Brown M, Sanchez E, Tattersall RS, Manson JJ, et al. COVID-19: consider cytokine storm syndromes and immunosuppression. *Lancet* 2020; 395(10229): 1033-1034.
  16. Gao Y, Chen Y, Liu M, Shi S, Tian J. Impacts of immunosuppression and immunodeficiency on COVID-19: A systematic review and meta-analysis. *The Journal of Infection* 2020; 81(2): e93.
  17. Sinaei R, Pezeshki S, Parvareh S, Sinaei R. Why COVID-19 is less frequent and severe in children: a narrative review. *World J Pediatr* 2020; 17(1): 10-20.
  18. Navaeifar MR, Ghazaghi MP, Shahbaznejad L, Rouhanizadeh H, Abutalebi M, Varandi MR, et al. Fever with rash is one of the first presentations of COVID-19 in children: A case report. *Int Med Case Rep J* 2020; 13: 335-340.
  19. Navaeifar MR, Shahbaznejad L, Sadeghi Lotfabadi A, Rezai MS. COVID-19-Associated Multisystem Inflammatory Syndrome Complicated with Giant Coronary Artery Aneurysm. *Case Rep Pediatr* 2021; 2021: 8836403.

20. Ebina-Shibuya R, Namkoong H, Shibuya Y, Horita N. Multisystem inflammatory syndrome in children (MIS-C) with COVID-19: insights from simultaneous familial Kawasaki disease cases. *Int J Infecti Dis* 2020; 97: 371-373.
21. McCrindle BW, Rowley AH, Newburger JW, Burns JC, Bolger AF, Gewitz M, et al. Diagnosis, treatment, and long-term management of Kawasaki disease: a scientific statement for health professionals from the American Heart Association. *Circulation* 2017; 135(17): e927-e99.
22. Rezaei MS, Shokohi L, Saffar MJ, Zeinali A, Abaskhanian A. Investigating the Relationship between Eosinophilia and Coronary Artery Disease in Patients with Kawasaki Disease. *J Mazandaran Univ Med Sci* 2012; 22(88): 10-16 (Persian).
23. Rezaei M, Siadati S, Khotaei G, Mamishi S, Sabuni F, Poorakbari B, et al. Isolation of Kawasaki disease-associated with bacterial sequence from peripheral blood leukocytes. *J Mazandaran Univ Med Sci* 2008; 18(64): 22-28 (Persian).
24. Uehara R, Belay ED. Epidemiology of kawasaki disease in Asia, Europe, and the United States. *J Epidemiol* 2012; 22(2): 79-85.
25. Verdoni L, Mazza A, Gervasoni A, Martelli L, Ruggeri M, Ciuffreda M, et al. An outbreak of severe Kawasaki-like disease at the Italian epicentre of the SARS-CoV-2 epidemic: an observational cohort study. *Lancet* 2020; 395(10239): 1771-1778.
26. Belhadjer Z, Méot M, Bajolle F, Khraiche D, Legendre A, Abakka S, et al. Acute heart failure in multisystem inflammatory syndrome in children in the context of global SARS-CoV-2 pandemic. *Circulation* 2020; 142(5): 429-436.
27. Panigrahy N, Policarpio J, Ramanathan R. Multisystem inflammatory syndrome in children and SARS-CoV-2: A scoping review. *J pediatr Rehabil Med* 2020; 13(3): 301-316.
28. Radia T, Williams N, Agrawal P, Harman K, Weale J, Cook J, et al. Multi-system inflammatory syndrome in children & adolescents (MIS-C): A systematic review of clinical features and presentation. *Paediat Respir Rev* 2020; 38: 51-57.
29. Carlotti APCP, de Carvalho WB, Johnston C, Gilio AE, de Sousa Marques HH, Ferranti JF, et al. Update on the diagnosis and management of COVID-19 in pediatric patients. *Clinics (Sao Paulo)* 2020; 75: e2353.
30. Niaz T, Hope K, Fremed M, Misra N, Altman C, Glickstein J, et al. Role of a Pediatric Cardiologist in the COVID-19 Pandemic. *Pediatr Cardiol* 2020; 42(1): 19-35.
31. eerdoss J, Pilania RK, Karkhele R, Kumar TS, Danda D, Singh S. Severe COVID-19, multisystem inflammatory syndrome in children, and Kawasaki disease: immunological mechanisms, clinical manifestations and management. *Rheumatol Int* 2020; 41(1): 19-32.
32. Godfred-Cato S, Bryant B, Leung J, Oster ME, Conklin L, Abrams J, et al. COVID-19-associated multisystem inflammatory syndrome in children—United States, March–July 2020. *Morbidity and Mortality Weekly Report* 2020; 69(32): 1074-1080.
33. Davies P, Evans C, Kanthimathinathan HK, Lillie J, Brierley J, Waters G, et al. Intensive care admissions of children with paediatric inflammatory multisystem syndrome temporally associated with SARS-CoV-2 (PIMS-TS) in the UK: a multicentre observational study. *Lancet Child Adolescent Health* 2020; 4(9): 669-677.

34. Sperotto F, Friedman KG, Son MBF, VanderPluym CJ, Newburger JW, Dionne A. Cardiac manifestations in SARS-CoV-2-associated multisystem inflammatory syndrome in children: a comprehensive review and proposed clinical approach. *Eur J pediatr* 2021; 180(2): 307-322.
35. Dolhnikoff M, Ferranti JF, de Almeida Monteiro RA, Duarte-Neto AN, Gomes-Gouvêa MS, Degaspere NV, et al. SARS-CoV-2 in cardiac tissue of a child with COVID-19-related multisystem inflammatory syndrome. *Lancet Child Adolescent Health* 2020; 4(10): 790-794.
36. Ahmed M, Advani S, Moreira A, Zoretic S, Martinez J, Chorath K, et al. Multisystem inflammatory syndrome in children: A systematic review. *E Clin Med* 2020; 26: 100527.
37. Basalely A, Gurusinghe S, Schneider J, Shah SS, Siegel LB, Pollack G, et al. Acute kidney injury in pediatric patients hospitalized with acute COVID-19 and Multisystem Inflammatory Syndrome in Children associated with COVID-19. *Kidney Int* 2021; 100(1): 138-145.
38. Abbas M, Törnhaage CJ. Family Transmission of COVID-19 Including a Child with MIS-C and Acute Pancreatitis. *Int Med Case Rep J* 2021; 14: 55-65.
39. Saleh NY, Aboelghar HM, Salem SS, Ibrahim RA, Khalil FO, Abdelgawad AS, et al. The severity and atypical presentations of COVID-19 infection in pediatrics. *BMC Pediatr* 2021; 21(1): 1-11.
40. LaRovere KL, Riggs BJ, Poussaint TY, Young CC, Newhams MM, Maamari M, et al. Neurologic Involvement in Children and Adolescents Hospitalized in the United States for COVID-19 or Multisystem Inflammatory Syndrome. *JAMA Neurol* 2021; 78(5): 536-547.
41. Halepas S, Lee KC, Myers A, Yoon RK, Chung W, Peters SM. Oral manifestations of COVID-2019-related multisystem inflammatory syndrome in children: a review of 47 pediatric patients. *J Am Dent Assoc* 2021; 152(3): 202-208.
42. oung TK, Shaw KS, Shah JK, Noor A, Alperin RA, Ratner AJ, et al. Mucocutaneous manifestations of multisystem inflammatory syndrome in children during the COVID-19 pandemic. *JAMA Dermatol* 2021; 157(2): 207-712.
43. ndina-Martinez D, Nieto-Moro M, Alonso-Cadenas JA, Añon-Hidalgo J, Hernandez-Martin A, Perez-Suarez E, et al. Mucocutaneous Manifestations in Hospitalized Children with COVID-19. *J Am Acad Dermatol* 2021; 85(1): 88-94.
44. Blatz AM, Oboite M, Chiotos K, Castelo-Soccio L, Odom John AR. Cutaneous Findings in SARS-CoV-2-Associated Multisystem Inflammatory Disease in Children. *Open forum Infect Dis* 2021; 8(3): ofab074.
45. Rekhtman S, Tannenbaum R, Strunk A, Birabaharan M, Wright S, Garg A. Mucocutaneous disease and related clinical characteristics in hospitalized children and adolescents with COVID-19 and multisystem inflammatory syndrome in children. *J Am Acad Dermatol* 2021; 84(2): 408-414.
46. Andina-Martinez D, Nieto-Moro M, Alonso-Cadenas JA, Añon-Hidalgo J, Hernandez-Martin A, Perez-Suarez E, et al. Mucocutaneous manifestations in children hospitalized with COVID-19. *J Am Acad Dermatol* 2021; 85(1): 88-94.
47. Naguib MN, Raymond JK, Vidmar AP. New onset diabetes with diabetic ketoacidosis in a

- child with multisystem inflammatory syndrome due to COVID-19. *J Pediatr Endocrinol Metab* 2021; 34(1): 147-150.
48. Navaeifar MR, Rezai MS. Intravenous immunoglobulin resistant Kawasaki disease. *J Pediatr Rev* 2013; 1(1): 44-52.
49. Rahimzadeh G, Ekrami Noghabi M, Kakhodaie Elyaderani F, Navaeifar MR, Enayati AA, Manafi Anari A, et al. COVID-19 infection in Iranian children: a case series of 9 patients. *J Pediatr Rev* 2020; 8(2): 139-144.
50. Maier CL, Truong AD, Auld SC, Polly DM, Tanksley C-L, Duncan A. COVID-19-associated hyperviscosity: a link between inflammation and thrombophilia? *Lancet* 2020; 395(10239): 1758-1759.
51. Ranucci M, Ballotta A, Di Dedda U, Bayshnikova E, Dei Poli M, Resta M, et al. The procoagulant pattern of patients with COVID-19 acute respiratory distress syndrome. *J Thromb Haemost* 2020; 18(7): 1747-1751.
52. Teuwen LA, Geldhof V, Pasut A, Carmeliet P. COVID-19: the vasculature unleashed. *Nat Rev Immunol* 2020; 20(7): 389-391.
53. Baradaran LA, Malek A, Moazzen N, Abbasi Shaye Z. COVID-19 Associated Multisystem Inflammatory Syndrome: A Systematic Review and Meta-analysis. *Iran J Allergy Asthm Immunol* 2020; 19(6): 1-19.