

Parallelism of the Occlusal Plane with the Ala-tragus Line in Various Posterior References in Dentate Patients

Negareh Salehabadi¹,
Navid Pournasiri²,
Tahmineh Bamdadian^{3,4},
Kosar Dadgar^{3,4},
Hadi Mokhtarpour^{3,4},
Alireza Khalilian⁵,
Mohammad Ebrahimi Saravi^{3,4}

¹ Dentistry Student, Students Research Committee, Faculty of Dentistry, Mazandaran University of Medical Sciences, Sari, Iran

² Dental Surgeon, Mazandaran University of Medical Sciences, Sari, Iran

³ Assistant Professor, Department of Prosthodontics, Faculty of Dentistry, Mazandaran University of Medical Sciences, Sari, Iran

⁴ Dental Research Center, Mazandaran University of Medical Sciences, Sari, Iran

⁵ Professor, Department of Biostatistics, Faculty of Health, Mazandaran University of Medical Sciences, Sari, Iran

(Received August 9, 2021 ; Accepted November 17, 2021)

Abstract

Background and purpose: Occlusal plane in edentulous patients is lost and needs to be reconstructed. The most common method for reconstructing occlusal plane is to make it parallel to the ala-tragus line. There are disagreements about the posterior reference of ala-tragus line. The aim of this study was to determine the best posterior reference of ala-tragus line (superior, middle and anterior references) for reconstructing occlusal plane.

Materials and methods: In this descriptive-analytical study, 150 dentate patients with class I relationship enrolled. Patients were placed 1.5 meters from the camera and their head was in NHP mode and symmetrical to the line perpendicular to the horizon. Fox-plane was placed in contact with central incisors and first molars of maxilla and imaging was performed from the right side of the face. The angles required were then measured using AutoCAD 2020.

Results: There were 75 male and 75 female patients (mean age= 23.05±1.69 years) and the mean OT1-OP angle was 8.75, which was the closest to the mean OT1-AT3 angle (8.85). This finding also was repeated in both men and women. Among all patients, OT1-AT3 angle was found to have the highest proximity to the occlusal plane (61.33%), 53.34% in men and 69.33% in women.

Conclusion: Inferior point on the tragus of the ear in ala-tragus is the best reference for reconstructing the occlusal plane during construction of a removable denture for male and female edentulous patients.

Keywords: occlusal plane, ala-tragus line, edentulous patients, removable denture

J Mazandaran Univ Med Sci 2022; 31 (204): 102-110 (Persian).

* Corresponding Author: Mohammad Ebrahimi Saravi - Faculty of Dentistry, Mazandaran University of Medical Sciences, Sari, Iran (E-mail: mohammadebrahmisaravi@gmail.com)

بررسی توازی پلن اکلوزال با خط آلتراگوس در مرجع های خلفی مختلف در بیماران با دندان

نگاره صالح آبادی^۱
نوید پور نصیری^۲
تهمینه بامدادیان^۳
کوثر دادگر^۳
هادی مختارپور^۳
علیرضا خلیلیان^۵
محمد ابراهیمی ساروی^۳

چکیده

سابقه و هدف: پلن اکلوزال در بیماران بی دندان از دست می رود و باید بازسازی شود. رایج ترین روش بازسازی پلن اکلوزال موازی ساختن آن با خط آلتراگوس می باشد. درباره مرجع خلفی آلتراگوس اختلاف نظر وجود دارد و هدف از این مطالعه تعیین بهترین رفرنس خلفی خط آلتراگوس (از میان رفرنس های فوقانی، میانی و تحتانی) برای بازسازی پلن اکلوزال می باشد.

مواد و روش ها: در این مطالعه توصیفی-تحلیلی ۱۵۰ بیمار (۷۵ مرد و ۷۵ زن) باندندان با رابطه فکی Class I شرکت کردند. بیماران در فاصله ۱/۵ متری از دوربین، به طوری که سر آن ها در حالت NHP و بصورت قرینه نسبت به خط عمودی مقابلشان بود، قرار گرفتند و fox-plane را در تماس با دندان های سانتال و مولر اول ماگزایلا قرار دادند و تصویربرداری از سمت راست صورت آن ها انجام شد. زوایای مورد نیاز در کامپیوتر با استفاده از نرم افزار AutoCAD ۲۰۲۰ اندازه گیری شد. **یافته ها:** متوسط سن نمونه ها $23/05 \pm 1/69$ سال و متوسط زاویه پلن اکلوزال با EEP، $8/75$ درجه بدست آمد که بیش ترین نزدیکی را به متوسط زاویه OT1-AT3 با $8/85$ درجه داشت، همچنین این یافته در بین زنان و مردان هم تکرار شد. زاویه OT1-AT3 بالاترین درصد نزدیکی به پلن اکلوزال را در بین کل بیماران دارا بود ($61/33$ درصد). همچنین این مقادیر به تفکیک زن و مرد نیز به ترتیب در زنان و مردان $53/34$ و $69/33$ درصد برای زاویه OT1-AT بود. **استنتاج:** در خط آلتراگوس، نقطه تحتانی بهترین مرجع برای بازسازی پلن اکلوزال در حین ساخت دست دندان کامل برای بیماران بی دندان، در هر دو جنس زن و مرد است.

واژه های کلیدی: پلن اکلوزال، خط آلتراگوس، بیماران بی دندان، دنچر متحرک

مقدمه

تشکیل می شود (۱) و یا به عبارتی دیگر به عنوان سطح متوسطی که توسط سطوح انسیزالی و اکلوزالی دندان ها ایجاد شده، تعریف می شود. در واقع، یک پلن یا صفحه نیست بلکه نشان دهنده صفحه ای انحنادار می باشد (۲).

پلن اکلوزال در افرادی که دندان هایشان کامل می باشد عبارت است از پلنی که از نقطه میانی بین لبه انسیزال انسیزورهای ماگزایلا و مندیبل تا نقطه میانی بین کاسپ های میو باکال مولر های اول ماگزایلا و مندیبل

E-mail mohammadebrahmisaravi@gmail.com

مؤلف مسئول: محمد ابراهیمی ساروی - ساری: میدان خزر، دانشکده دندانپزشکی

۱. دانشجوی دندانپزشکی، کمیته تحقیقات دانشجویی، دانشکده دندانپزشکی ساری، دانشگاه علوم پزشکی مازندران، ساری، ایران

۲. دندانپزشک، دانشگاه علوم پزشکی مازندران، ساری، ایران

۳. استادیار، گروه پروتز های دندانی، دانشکده دندانپزشکی ساری، دانشگاه علوم پزشکی مازندران، ساری، ایران

۴. استادیار، مرکز تحقیقات دندانپزشکی، دانشگاه علوم پزشکی مازندران، ساری، ایران

۵. استاد، گروه آمار زیستی، دانشکده بهداشت، دانشگاه علوم پزشکی مازندران، ساری، ایران

تاریخ دریافت: ۱۴۰۰/۵/۱۸ تاریخ ارجاع جهت اصلاحات: ۱۴۰۰/۵/۱۸ تاریخ تصویب: ۱۴۰۰/۸/۲۶

عنوان نشان‌دهنده پلن اکلوزال برای موازی ساختن آن با آلتراگوس استفاده می‌کنند (۱۳). آلتراگوس خطی است که از بوردر تحتانی آلائی بینی تا نقاط مشخص شده‌ای در تراگوس گوش، فوقانی یا میانی یا تحتانی، کشیده می‌شود (۱۴). تعاریف خط آلتراگوس توسط محققان مختلف به علت عدم توافق آن‌ها بر سر یک نقطه واحد به عنوان مرجع خلفی این خط، باعث ایجاد سردرگمی می‌شود. Clapp اولین شخصی بود که در سال ۱۹۱۰ خط کمپر را به پلن اکلوزال ربط داد (۱۵). در واقع کمپر خطی است که از بوردر تحتانی آلائی بینی تا بوردر فوقانی تراگوس گوش کشیده می‌شود و برخی محققین اعتقاد بر موازی بودن آن با پلن اکلوزال دارند در حالی که عده‌ای دیگر با این نظر مخالف می‌باشند (۶). مطالعات بسیاری در این زمینه موجود می‌باشد و در این مطالعات از هر سه نقطه فوقانی، میانی و تحتانی به عنوان رفرنس خلفی آلتراگوس نام برده شده و محققان بر یک نقطه واحد به توافق نظر نرسیده‌اند (۱۶). با توجه به این که بهترین و راحت‌ترین راه برای تعیین جهت‌گیری پلن اکلوزال استفاده از خط آلتراگوس می‌باشد و همچنین بین محققان بر سر مرجع خلفی خط آلتراگوس اختلاف نظر وجود دارد، در این مطالعه بر آن شدیم تا با مقایسه پلن اکلوزال در افراد با دندان با خط آلتراگوس، بهترین مرجع خلفی آن را بیابیم.

مواد و روش‌ها

در مطالعه مقطعی توصیفی-تحلیلی حاضر، ۱۵۰ بیمار (۷۵ زن و ۷۵ مرد) از مراجعه‌کنندگان به کلینیک دندانپزشکی ساری در سال ۱۳۹۸ در بازه سنی ۲۰ تا ۳۰ سال، به روش نمونه‌گیری تصادفی ساده، وارد شدند. حجم نمونه با استفاده از مطالعه kumar و همکاران، ۱۵۰ نفر محاسبه شد (۱۷). این طرح به تصویب کمیته اخلاق دانشگاه علوم پزشکی مازندران رسید (کد اخلاق طرح: IR.MAZUMS.REC.1398.5361). در ابتدا بیماران معاینه شدند و فقط افراد در بازه سنی ۲۰-۳۰ سال که

زاویه پلن اکلوزال با جهت‌گیری ساجیتال مسیر کندیلار و تقعر لینگوال انسیزورهای ماگزبلا در ارتباط است (۳). تعیین پلن اکلوزال در بیماران با دندان برای اهداف تشخیصی ضروری است و اصلی اساسی و مهم برای طرح درمان‌های بازسازی می‌باشد (۴).

پلن اکلوزال در بی‌دندانی، از بین می‌رود و باید از لندهمارک‌های دهانی برای تشخیص صحیح آن استفاده کرد. جهت‌گیری صحیح پلن اکلوزال، نقشی حیاتی در بدست آوردن حداکثر زیبایی ایفا می‌کند. در لبخند طبیعی، لبه انسیزور دندان‌ها از انحنا لب پایین تبعیت می‌کنند. این تاثیر، بیانی از پلن اکلوزال صحیح می‌باشد. اگر پلن اکلوزال به خلف تمایل داشته باشد، نمای خط لب از مقابل به صورت مستقیم دیده می‌شود و بیش‌تر از هر فاکتور دیگری به ایجاد نمایی که به اصطلاح "دنچر مانند" نام دارد کمک می‌کند. با وجود پلن اکلوزالی که به درستی جهت‌گیری شده است، قوس طبیعی قدامی اکثراً به طور خودکار به دست می‌آید و حسی مناسب از منظر دیداری نسبت به ترکیب دندان‌ها را فراهم می‌کند (۵). پلن اکلوزال در قدام نقشی اساسی در فراهم آوردن ساپورت کافی برای لب بالا به وسیله نگهداری فیلتروم و شیارهای نازولیال و اطمینان از تماس مناسب لب بالا و پایین در بوردر ورمیلیون، ایفا می‌کند (۶). جهت‌گیری قدامی خلفی پلن اکلوزال، بر روی نیروهای جویدن تاثیر می‌گذارد و رابطه نزدیکی با مسیر حرکات جویدن دارد (۳). پلن اکلوزال، قسمتی مهم از نظریه مفصل متعادل شده از نظر مکانیکی را تشکیل می‌دهد (۷). موقعیت پلن اکلوزال در افراد دنچر دار باید تا جای ممکن نزدیک به پلن اکلوزالی باشد که در گذشته دندان‌های طبیعی ایجاد کرده بودند (۸). موقعیت صحیح پلن اکلوزال، فانکشن نرمال زبان و عضلات گونه را فراهم می‌کند بنابراین ثبات دنچر را افزایش می‌دهد (۵، ۹-۱۲). یکی از معروف‌ترین روش‌های تعیین پلن اکلوزال، موازی ساختن پلن اکلوزال با خط آلتراگوس می‌باشد. به این منظور از فاکس پلن یا آنالیزور پلن اکلوزال، به

قرار دارد بایستند و تصویربرداری در حالت ایستاده و در NHP گرفته شد. برای جلوگیری از تکان خوردن نمونه‌ها از آن‌ها خواسته شد که پاهایشان را در فاصله‌ای مناسب از یکدیگر و کمی واگرا قرار دهند و به تصویر چشم‌های خود در آینه نگاه کنند. یک خط عمودی برای قرینه کردن تصویر صورت روی آینه و به حداقل رساندن حرکات لترالی صورت روبروی بیمار قرار داده شد. فاصله نمای ساژیتال صورت نمونه با لنز دوربین ۱/۵ متر بود. یک تصویر در ابعاد طبیعی (بدون بزرگنمایی) از نمای ساژیتال در این حالت از بیماران گرفته شد.

بال خارجی fox-plane نشان دهنده پلن اکلوزال نمونه بوده و به سهولت در تصاویر قابل مشاهده بود. تصاویر وارد نرم افزار ۲۰۲۰ AutoCAD شدند و نقاط زیر بر روی آن‌ها گذاشته شد: قسمت فوقانی (T1^۲)، میانی (T2) و تحتانی (T3) تراگوس و تحتانی ترین نقطه آلائی بینی (A). خطوط بر روی تصاویر ترسیم می‌شوند (تصویر شماره ۱).

زوایایی که اندازه گیری شدند در تصویر شماره ۲ نشان داده شده است.

جهت تجزیه و تحلیل داده‌ها، از آزمون پارامتریک t تک نمونه‌ای، t مستقل، Pearson's correlation و رگرسیون خطی (Linear Regression)، برای مقایسه AT1، AT2 و AT3 با OP استفاده شد و از نرم افزار SPSS ورژن ۲۵ برای آنالیز داده‌ها استفاده شد. $P < 0/05$ معنی دار در نظر گرفته شد.

یافته ها


در این مطالعه، ۱۵۰ بیمار (۷۵ زن و ۷۵ مرد) در بازه سنی ۲۰ تا ۳۰ سال (میانگین سنی $23/05 \pm 1/69$) بررسی شدند. متوسط زاویه پلن اکلوزال با پلن EEP (زاویه OT1-OP) برابر با ۸/۷۵ درجه مشاهده شد که بیشترین میزان آن ۱۹/۵۸ و کمترین آن ۰/۱۶ درجه می‌باشد.

طبق طبقه‌بندی انگل، Class I دندانی بودند (کاسپ مزو باکال دندان مولر اول ماگزایلا مقابل شیار مزو باکال مولر اول مندیبل باشد)، پروفایل صورتی مستقیم یا orthognathic داشتند، سیستم دندانی کامل و اکلوزن نرمال داشتند، به مطالعه وارد شدند. افراد دارای معیارهای زیر از مطالعه خارج شدند: سابقه درمان ارتودنسی، دندان کشیده شده یا missing مادرزادی، دندان اضافه، پروتز ثابت یا پارسیل، دندان شیری، دندان super erupted یا تیلت یافته، نقص اکتسابی یا مادرزادی کرانیوفیشیال، بیماری پریدنتال پیشرفته همراه با لقی دندان، مشکلات TMJ، درمان‌های نگهدارنده دندان‌ها روی اینسایزورها و مولرها، دندان‌های سایش یافته. دلیل انتخاب بازه سنی ۲۰ تا ۳۰ سال این است که از طرفی رشد اسکلتال تا حدود ۱۸ سالگی ادامه دارد و ثابت نشده است و از طرف دیگر، پیدا کردن افراد در سنین بالاتر با حضور تمام دندان‌ها مشکل است.

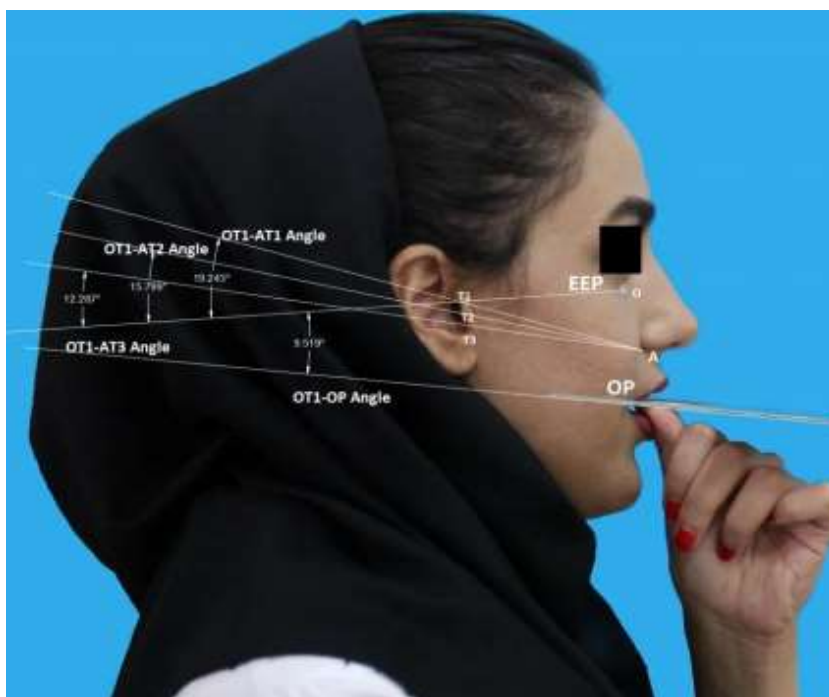
پس از دادن توضیحات کامل به بیماران، رضایت نامه آگاهانه کتبی از آن‌ها دریافت شد. فتوگرافی از بیماران با دوربین Canon مدل SX610 Powershot، رزولوشن ۲۰ مگاپیکسل و زوم اپتیکال 18x انجام شد که تصاویر دیجیتالی حاصل از آن، قابل انتقال به کامپیوتر می‌باشد. دوربین بر روی یک سه پایه استاندارد قرار گرفته و به گونه‌ای تنظیم گردید که موازی سطح افق باشد. یک نوار چسب کاغذی به عرض ۱ میلی‌متر و طول ۱۲ میلی‌متر به‌طور افقی به گونه‌ای بر روی صورت زده شد که انتهای مزایلی آن بر روی نقطه orbital^۱ سمت راست صورت قرار گیرد. یک fox-plane به گونه‌ای در دهان قرار داده شد که در قدام با لبه انسیزال سانترال‌های ماگزایلا و در خلف با نوک کاسپ‌های مولرهای اول دو طرف ماگزایلا در تماس باشد و در جای خود با فشار دندان‌های سمت مقابل نگه داشته شد و در دهان حالت stable داشت. از بیماران درخواست شد که در فاصله یک متری از آینه‌ای که روبرویشان

۱. Orbital (O): پایین ترین نقطه روی قسمت استخوانی بورد تحتانی چشم
۲. T1/Tragion: بورد فوقانی زانده گرد در قدام مناتوس خارجی گوش که تقریباً هم سطح مارجین فوقانی تراگوس می باشد.

۱. Orbital (O): پایین ترین نقطه روی قسمت استخوانی بورد تحتانی چشم



تصویر شماره ۱: خطوط و نقاط ترسیم شده بر روی تصاویر در نرم افزار اتو کد
 - EEP (eye-ear plane): خطی که از نقطه O (نوار چسب) تا Tragon (T1) کشیده می شود؛ نماینده ای از پلن فرانکفورت می باشد.
 - خط آلتراگوس (پلن کمپر): از آلائی بینی (A) تا سه نقطه مشخص شده روی تراگوس گوش (T1، T2، و T3)، رسم می شود و به ترتیب ۳ خط حاصل می شود: AT1، AT2، و AT3.
 - OP (occlusal plane): خطی که در امتداد fox-plane کشیده می شود.



تصویر شماره ۲: زوایای اندازه گیری شده بر روی تصاویر در نرم افزار اتو کد
 - OT1-OP: زاویه بین OP و EEP
 - OT1-AT1: زاویه بین EEP و خط آلتراگوس با مرجع خلفی فوقانی
 - OT1-AT2: زاویه بین EEP و خط آلتراگوس با مرجع خلفی میانی
 - OT1-AT3: زاویه بین EEP و خط آلتراگوس با مرجع خلفی تحتانی
 نقاط فوق دو بار بر روی تصاویر قرار داده شدند و زاویه ها اندازه گیری و زاویه میانگین انتخاب شد .

همبستگی با OT1-OP ($r=0/64$)، کم‌ترین انحراف میانگین نسبت به OT1-OP ($0/11$) و به دنبال آن قوی‌ترین ارتباط خطی با OT1-OP و بالاترین درصد نزدیکی نسبت به OT1-OP ($61/33$ درصد) بود. همچنین در هر دو جنس زن و مرد، زاویه OT1-AT3، بهترین پیشبینی‌کننده پلن اکلوزال به دست آمد.

در این مطالعه مشاهده شد که متوسط زاویه OT1-AT3، $8/85$ درجه به متوسط زاویه OT1-OP، $8/75$ درجه در $61/33$ درصد موارد موارد نزدیک‌تر است و پس از آن OT1-AT2 با متوسط $11/62$ درجه در 26 درصد موارد و در نهایت، OT1-AT1 با متوسط $14/5$ درجه در $12/67$ درصد موارد قرار دارند. به عبارت دیگر زاویه تشکیل شده بین پلن اکلوزال و پلن فرانکفورت به زاویه بین خط آلتراگوس با رفرنس خلفی تحتانی بر روی تراگوس گوش و پلن فرانکفورت نزدیک تر است؛ یعنی پلن اکلوزال نسبت به خطوط دیگر با خط AT3 موازی تر است. این یافته هم راستا با یافته‌های مطالعات Raza و همکاران در سال 2020 (18)، Subhadharsini و همکاران در سال 2018 (19)، Kumar و همکاران در سال 2018 (20)، Gandhi و همکاران در سال 2017 (21) و Saha و همکاران در سال 2017 (22) می‌باشد. نتایج به دست آمده از پژوهش کنونی با نتایج بررسی Bondekar و همکاران همخوانی ندارد. چرا که در مطالعه خود بیان داشتند خطی که نقطه میانی تراگوس گوش را به بوردر تحتانی آلائی بینی متصل می‌کند، بهترین مرجع برای تعیین پلن اکلوزال در افراد بی‌دندان می‌باشد.

در حالی که در نمونه‌های بررسی شده در پژوهش ما تنها در 26 درصد آن‌ها خط AT2 با پلن اکلوزال نسبت به دیگر خطوط، ارتباط نزدیک‌تری دارد. علت این تفاوت می‌تواند این باشد که Bondekar مطالعه خود را تنها بر روی 15 بیمار و به روش سفالومتری انجام داد و پلن اکلوزال و خطوط آلتراگوس بر روی تصاویر سفالومتری رسم و اندازه‌گیری شدند (23).

متوسط زاویه AT1 با پلن EEP ($OT1-AT1$)، AT2 با پلن EEP ($OT1-AT2$)، AT3 با پلن EEP ($OT1-AT3$)، به ترتیب $14/5$ ، $11/62$ و $8/85$ درجه به دست آمد. نتایج نشان می‌دهد که متوسط زاویه OT1-OP به متوسط OT1-AT3 در کل و در هر دو جنس، نزدیک تر است. تفاوت به شدت معناداری بین زوایا در آنالیز ارتباط خطی پیرسون وجود دارد ($P < 0/001$) که در این بین، تفاوت بین زاویه OT1-OP با زاویه OT1-AT3، دارای بیش‌ترین ضریب همبستگی ($r=0/64$) می‌باشد. همچنین انحراف میانگین بین OT1-OP و OT1-AT3 کم‌ترین میزان می‌باشد ($0/11$)؛ پس بین OT1-OP و OT1-AT3 ارتباط خطی قوی‌تری برقرار است. بیش‌ترین ضریب همبستگی (r) در خانم‌ها بین زوایای OT1-OP و OT1-AT2 است ($0/54$) که به معنای ارتباط خطی قوی‌تر بین این دو زاویه می‌باشد ولی در رگسیون خطی، ضریب بتای زاویه OT1-AT3 بیش‌تر شد که نشان دهنده این است که با وجود ارتباط خطی قوی‌تر بین زوایای OT1-OP و OT1-AT3، OT1-AT2 در زنان پیشبینی‌کننده بهتری برای زاویه OT1-OP می‌باشد. در آقایان، بیش‌ترین ضریب همبستگی (r) بین زوایای OT1-OP و OT1-AT3 است ($0/64$) و ضریب بتای زاویه OT1-AT3 بیش‌ترین شد که نشان می‌دهد، OT1-AT3 بهترین پیشبینی‌کننده پلن اکلوزال در آقایان می‌باشد. زاویه OT1-AT3 بالاترین درصد نزدیکی به پلن اکلوزال را در بین کل نمونه‌ها داراست ($61/33$ درصد). همچنین در زنان و مردان زاویه OT1-AT3 بالاترین درصد را از نظر نزدیکی به پلن اکلوزال داراست (به ترتیب $53/34$ و $69/33$ درصد) (جدول شماره ۱).

بحث

تجزیه و تحلیل داده‌های آماری نشان داد که میانگین OT1-OP، OT1-AT1، OT1-AT2 و OT1-AT3، به ترتیب $8/75$ ، $14/5$ ، $11/62$ و $8/85$ درجه است. در کل، OT1-AT3 دارای بیش‌ترین ضریب

جدول شماره ۱: میانگین و انحراف معیار زاویه OT1-OP، OT1-AT1، OT1-AT2، OT1-AT3 و روابط بین زاویه OT1-OP و ۳ زاویه دیگر به تفکیک جنسیت

جنسیت (تعداد)	میانگین-انحراف معیار	ارتباط خطی OT1-OP (r-P value)	انحراف میانگین OT1-OP (D) زوایا (J) انحراف میانگین (J-P value)	رگرسیون خطی OT1-OP (Beta-P value)	بررسی نزدیکی به زاویه OT1-OP (تعداد-درصد)
مرد (۷۵)	۷،۵±۴،۶۷	۰،۵۳<۰،۰۰۱	۵،۶۹<۰،۰۰۱	-۰،۳۶-۰،۳۸	۶-۸
	۱۰،۴۶±۳،۹۵				۱۳-۱۷
	۸،۷۵±۴،۶۴				۱۹-۲۲
زن (۷۵)	۱۳،۷۶±۲،۴۷	۰،۵۴<۰،۰۰۱	۲،۸۷<۰،۰۰۱	-۰،۳۶-۰،۳۸	۱۷-۲۲
	۱۵،۳۳±۲،۲۶				۲۲-۲۶
	۱۴،۵۵±۲،۴۷				۲۹-۳۹
مرد (۷۵)	۱۰،۷۹±۲،۷۰	۰،۶۵<۰،۰۰۱	۰،۱۱<۰،۰۰۱	-۰،۳۶-۰،۳۸	۳۳-۵۲
	۱۲،۴۵±۲،۲۱				۴۰-۴۳
	۱۱،۶۲±۲،۶۰				۴۲-۴۶
زن (۷۵)	۷،۹۵±۲،۹۸	۰،۶۴<۰،۰۰۱	۰،۴۵-۰،۲۱	-۰،۳۶-۰،۳۸	۴۳-۴۶
	۹،۷۵±۲،۲۴				۴۶-۴۹
	۸،۸۵±۲،۸۲				۴۹-۵۲

3: نتایج رگرسیون خطی

1: نتایج تست پیرسون 2: نتایج t تست تک نمونه ای و مستقل

موازی با بوردر تحتانی تراگوس گوش به جای بوردر میانی یا فوقانی می‌باشد، نیروهای جویدن عمودتر بر پلن اکلوزال می‌گردند و اثر اهرمی کم‌تری بر فک پایین که بیش‌تر درگیر پروسه تحلیل استخوان می‌شود، اعمال می‌گردد و باعث ثبات دست دندان می‌گردد (۲۵، ۱۷). پلن اکلوزالی که در ارتفاع بالایی نسبت به ریج فک پایین ایجاد می‌شود، باعث وارد آمدن نیروهای اهرمی اضافه بر فک پایین و عدم ثبات دست دندان می‌گردد. که گفته این کتاب هم پیشنهادکننده برتری استفاده از مرجع خلفی تحتانی آلتراگوس در تعیین پلن اکلوزال است.

در این پژوهش دریافت شد که جنسیت تاثیری بر سطح پلن اکلوزال ندارد و هم در مردان و هم در زنان بوردر تحتانی تراگوس بهترین مرجع برای تعیین پلن اکلوزال می‌باشد. این یافته هم راستا با مطالعه Saha و همکاران و Das و همکاران می‌باشد که در آن‌ها ارتباط معناداری بین سن و جنسیت با سطح پلن اکلوزال یافت نشد و در مردان و زنان پلن اکلوزال تقریباً با خط آلتراگوس با بوردر تحتانی تراگوس گوش موازی بود (۲۶، ۲۲). اما نتایج مطالعه Rathee و همکاران برخلاف مطالعه حاضر بوده و بین پلن اکلوزال زنان و مردان تفاوت معنی‌داری را بیان داشته؛ بطوری که پلن اکلوزال در زنان به خط آلتراگوس با بوردر میانی تراگوس و در مردان به

همچنین نتایج این پژوهش با مطالعه Rathee و همکاران همخوانی ندارد. در این مطالعه که به روش فوتوگرافی انجام شد، پلن اکلوزال بیش‌ترین نزدیکی را با خط آلتراگوس با رفرنس خلفی میانی بر روی تراگوس گوش داشت. این مطالعه بر روی ۱۰۰ نمونه شامل ۵۰ زن و ۵۰ مرد انجام شد و تفاوت آن با پژوهش ما در روش اجرا و حجم نمونه‌ها می‌باشد که علت این ناهمخوانی در نتایج را می‌توان همین تفاوت‌ها در نظر گرفت. در مطالعه Rathee، سر نمونه‌ها در حالت NHP قرار گرفته و دوربین تنها هم سطح فاکس پلن قرار گرفته است؛ در صورتی که در پژوهش ما علاوه بر قرارگیری سر نمونه در حالت NHP، فاصله دوربین تا نمونه جهت به حداقل رساندن دیستورشن تصویر ۱/۵ متر در نظر گرفته شده و همچنین جهت تنظیم صحیح پلن میدساجیتال نمونه‌ها، از یک آینه در فاصله یک متری نمونه‌ها استفاده شده است (۲۴).

پلن اکلوزال علاوه بر اینکه بر طبق چیدمان دندان‌ها ایجاد می‌گردد، همچنین باید بر اساس نیازهای مکانیکال برای ثبات دست دندان و حفظ ساختارهای حمایت‌کننده آن، جهت‌دهی شود. در موارد تحلیل بسیار زیاد، پلن اکلوزال باید به ریج تحلیل رفته نزدیک‌تر باشد تا از خاصیت اهرمی آن کاسته شود. مادامی که پلن اکلوزال

در پایان می‌توان نتیجه گرفت که در خط آلاتراگوس از بین سه نقطه فوقانی، میانی و تحتانی بر روی تراگوس گوش، نقطه تحتانی بهترین مرجع برای بازسازی پلن اکلوزال در حین ساخت دست دندان کامل برای بیماران بی دندان می باشد و این یافته در هر دو جنس یکسان می باشد و تفاوت آماری معنی‌داری بین زنان و مردان وجود ندارد.

سیاسگزاری

بدین وسیله از تمام بیماران همکار در این پژوهش و کمیته تحقیقات دانشگاه علوم پزشکی مازندران، بابت یاری در انجام این پژوهش، صمیمانه قدردانی می‌نمایم.

بوردر تحتانی تراگوس گوش، نزدیک تر می‌باشد. جامعه آماری کم‌تر این مطالعه نسبت به مطالعه ما و همچنین تفاوت در روش اجرای آن می‌تواند از علل این اختلاف باشد (۲۴).

مهم‌ترین محدودیت این مطالعه استفاده از نمونه‌ها در یک بازه سنی محدود بود که ناچار بودیم به دلیل اتمام تکامل رشد استخوانی و از سوی دیگر، کامل بودن سیستم دندانی، این بازه را انتخاب کنیم. جهت انجام مطالعات مشابه در آینده پیشنهاد می‌گردد که از جامعه آماری بیش‌تری با بازه سنی گسترده‌تری استفاده گردد، تاثیر سن بر جهت‌گیری پلن اکلوزال بررسی گردد و همچنین پلن اکلوزال در افراد کلاس II و III نیز مورد بررسی قرار گیرد.

References

1. Antonarakis GS, Kiliaridis S, Scolozzi P. Orientation of the occlusal plane in a Class I adult population. *ORAL SURG ORAL MED ORAL PATHOL ORAL Radiol* 2013; 116(1): 35-40.
2. Shigli K, Chetal BR, Jabade J. Validity of soft tissue landmarks in determining the occlusal plane. *The Journal of Indian Prosthodontic Society* 2005; 5(3): 139-145.
3. Shigeta Y. Structural equation modeling for alteration of occlusal plane inclination. *J PROSTHODONT Res* 2015; 59(3): 185-193.
4. Santana-Penin UA, Mora MJ. The occlusal plane indicator: A new device for determining the inclination of the occlusal plane. *J prosthet Dent* 1998; 80(3): 374-375.
5. Monteith BD. A cephalometric method to determine the angulation of the occlusal plane in edentulous patients. *J Prosthet Dent* 1985; 54(1): 81-87.
6. Madha S, Sangur R, Mahajan T, Rajanikant AV, Singh R, Chauhan MS. The Effect of Aging on Anatomical Landmarks in Both Sexes and its Relation to Occlusal Plane. *Rama Univ J Dent Sci* 2015; 2(1): 1-7.
7. Posselt U. *The Physiology of Occlusion and Rehabilitation*, ed2, Oxford and Edinburgh, Blackwell Scientific Publ Co 1968; p:24-68.
8. Čeleblć A, valenticcar- peruzovlc M, Kraljević K, Brkić H. A study of the occlusal plane orientation by intra- oral method (retromolar pad). *J Oral Rehabil* 1995; 22(3): 233-236.
9. Karkazis HC, Polyzois GL, Zissis AJ. Relationship between Ala-tragus line and natural occlusal plane. Implications in denture prosthodontics. *Quintessence Int* 1986; 17(4): 253-255.
10. Landa JS. A scientific approach to the study of the temporomandibular joint and its relation to occlusal disharmonies. *J Prosthet Dent* 1957; 7(2): 170-181.
11. Monteith BD. Cephalometrically programmed adjustable plane: A new concept in occlusal plane orientation for complete-denture patients.

- The Journal of Prosthetic Dentistry 1985; 54(3): 388-394.
12. William DR. Occlusal plane orientation in complete denture construction. Journal of dentistry 1982; 10(4): 311-316.
 13. Priest G, Wilson MG. An evaluation of benchmarks for esthetic orientation of the occlusal plane. Journal of Prosthodontics 2017; 26(3): 216-223.
 14. Abi-Ghosn C, Zogheib C, Younes R, Makzoumé JE. The ala-tragus line as a guide for orientation of the occlusal plane in complete dentures. The Journal of Contemporary Dental Practice 2014; 15(1): 108-111.
 15. Clapp GW. Mechanical side of anatomical articulation. First Edition. The Press of the Dental Digest, New York. 1910.
 16. Shetty S, Zargar NM, Shenoy K, Rekha V. Occlusal plane location in edentulous patients: A review. J Indian Prosthodont Soc 2013; 13(3):142-148.
 17. Kumar S, Garg S, Gupta S. A determination of occlusal plane comparing different levels of the tragus to form ala-tragal line or Camper's line: A photographic study. J AdvA ProsthodontA 2013; 5(1): 9-15.
 18. Raza M, Ayub N, Imran M, Nawaz K, Sami A. Occlusal Plane Evaluation In Dentate Patients For Complete Denture Prosthodontic Practice. J Ayub Med Coll Abbottabad 2020; 32(1): 54-57.
 19. Subhadharsini S, Jain AR. Comparative evaluation of occlusal plane (ala-tragus line) in dentulous patient among South Indian and Malaysian population. Drug Invention Today 2018; 10(5): 630-633.
 20. Kumar D, Mehta SS, Deshpande S, Gupta A, Chadha M, Kumar C. A cephalometric analysis to establish a correlation of different ridge relations to three levels of camper's line in edentulous patients: An in vivo study. J Indian Prosthodont Soc 2018; 18(4):299-304.
 21. Gandhi N, Daniel S, Kurian N. Cephalometric study of the position of ala-tragus line in relation to Frankfort horizontal plane and occlusal plane among Ludhiana population. Indian Journal of Dental Sciences 2017; 9(3): 165-169.
 22. Saha MK, Dhariwal P, Vinod V, Jindal A, Dave M, Agrawal P. A comparative evaluation of the parallelism of the occlusal plane with different levels of the tragus forming the ala-tragal line in Indore-Malwa dentate population—A Photographic study. J Applied Dent Med Sci 2017; 3: 1-7.
 23. Bondekar V, Wagh SB, Attal P, Pandey V. Evaluation of relation between occlusal plane and ala-tragus line with the help of cephalometry. J Adv Med Dent Scie Res 2015; 3(6): S43-S48.
 24. Rathee M, Bhorla M. Evaluation of parallelism between Ala-tragus line and occlusal plane in natural dentition among young dentate North Indian Subjects: A photographic study. J Pak Prosthodont Assoc 2014; 2(2): 80-85.
 25. Nagle RJ. Denture prosthetics. complete dentures. 1962.
 26. Das I. An Evaluation of The Relative Parallelism Of The Occlusal Plane To The Ala And Different Tragal Levels In Dentulous Subjects. Journal Of Applied Dental and Medical Sciences 2017; 3(4).