

A Comparative Study of Diagnostic Accuracy of Cone Beam Computed Tomography and Intra Oral Digital Radiography Phosphor Storage Plates in Detecting Strip Perforation in Endodontically-Treated Teeth

Zahra Ghoncheh¹,
Zeinab Mousavi Dolatabadi²,
Fatemeh Dibaji³,
MohammadJavad KharaziFard⁴

¹ Assistant Professor, Department of Oral and Maxillofacial Radiology, School of Dentistry, Tehran University of Medical Sciences, International Campus, Tehran, Iran

² Dentist, Tehran, Iran
³ Assistant Professor, Department of Endodontics, School of Dentistry, Tehran University of Medical Sciences, International Campus, Tehran, Iran

⁴ Research Assistant Professor, Dental Research Center, School of Dentistry, Tehran University of Medical Sciences, Tehran, Iran

(Received December 5, 2021 ; Accepted December 29, 2021)

Abstract

Background and purpose: Perforation impairs the prognosis of endodontic treatments, so, timely and accurate diagnosis is important. For this purpose, various radiographic diagnostic tools have been studied to select the method that has the least complications and helps in making the most accurate diagnosis. This study aimed to compare the accuracy of cone beam computed tomography (CBCT) and intra oral digital radiography phosphor storage plates (PSP) in detection of strip perforation in endodontically treated teeth.

Materials and methods: In this experimental study, 124 extracted mandibular molar teeth were selected. Standard access cavities were prepared, then cleaning and shaping in mesiolingual canal were performed by Protaper Gold rotary instruments to size F2. Next, the teeth were randomly divided into four groups (n=31 per group). Control group was left with no perforation while distal wall of mesiolingual canal in other three groups were perforated using Gates Glidden #2 and 3 in 1-3 mm below the furcation region in three ranges; 0-0.5, 0.5-1, and 1-1.5 mm. Electronic Digital Caliper was used to confirm the accuracy of the size of perforations. Obturation was performed in mesiolingual canals employing sealer and gutta-percha by lateral condensation technique. The teeth were then randomly placed in bovin ribs. PSP and CBCT images of all samples were examined by two oral radiologists and data were analyzed in SPSS.

Results: The sensitivity, specificity, and accuracy of PSP were 90.8%, 88.7%, and 90% and those of CBCT were 95.7%, 72.6%, and 90%, respectively. Sensitivity of CBCT was found to be significantly higher than that of PSP ($P<0.01$), while specificity of PSP was significantly higher than that of CBCT ($P<0.01$).

Conclusion: CBCT is the most reliable technique when it is not possible to detect strip perforation in filled root canals by conventional periapical digital imaging systems.

Keywords: cone beam computed tomography, endodontically treated teeth, phosphor storage plates, strip perforation

J Mazandaran Univ Med Sci 2022; 31 (205): 71-80 (Persian).

* **Corresponding Author:** Fatemeh Dibaji- School of Dentistry, Tehran University of Medical Sciences, International Campus, Tehran, Iran (E-mail: f-dibaji@tums.ac.ir)

مقایسه تکنیک Cone beam computed tomography و رادیوگرافی دیجیتال داخل دهانی (Phosphor Storage Plates) در تشخیص پرفوریشن نواری کانال در دندان های درمان ریشه شده

زهرا غنچه¹
زینب موسوی²
فاطمه دیباجی³
محمدجواد خرازی فرد⁴

چکیده

سابقه و هدف: از آنجایی که ایجاد پرفوریشن، پروگنوز درمان‌های ریشه را ضعیف می‌کند، تشخیص به موقع و دقیق آن اهمیت زیادی دارد. برای این منظور ابزارهای تشخیصی رادیوگرافی مختلفی بررسی می‌شوند تا روشی که دقیق‌ترین تشخیص و کم‌ترین عوارض را دارد، انتخاب شود. لذا هدف از انجام این مطالعه، مقایسه تکنیک Cone beam computed tomography (CBCT) و رادیوگرافی دیجیتال داخل دهانی (PSP) در تشخیص پرفوریشن نواری پس از درمان اندودونتییک بود.

مواد و روش‌ها: در این مطالعه آزمایشگاهی، 124 دندان مولر مندیبل کشیده شده انسانی بعد از تهیه حفره دسترسی استاندارد و آماده‌سازی کانال مزولینگوال با سیستم روتاری Protaper Gold تا سایز F2، به 4 گروه 31 عددی تقسیم شدند. در گروه شاهد پرفوریشنی ایجاد نشد. در دیواره کانال مزولینگوال بقیه گروه‌ها با استفاده از Gates Glidden #2 و #3 در 3-1 میلی‌متری زیر فورکا در سه سایز 0/5-0، 1-0/5 و 1/5-1 میلی‌متر پرفوریشن ایجاد شد. درستی سایز پرفوریشن‌های ایجاد شده به وسیله Electronic Digital Caliper تایید شد. کانال‌های مزولینگوال به وسیله سیلر و گوتاپرکا و با تکنیک تراکم جانبی پر شدند و به صورت تصادفی در دنده گاو مانت شدند. تصاویر CBCT و PSP همه نمونه‌ها توسط دو رادیولوژیست ارزیابی شد و یافته‌ها با نرم‌افزار SPSS تجزیه و تحلیل آماری شدند.

یافته‌ها: به ترتیب حساسیت، ویژگی و دقت PSP: 90/8، 88/7 و 90 درصد و CBCT: 95/7، 72/6 و 90 درصد بود. حساسیت CBCT بیش‌تر از PSP بود و از طرفی ویژگی PSP بالاتر از CBCT بود و هر دو از نظر آماری اختلاف معنی‌دار داشتند ($P < 0/01$).

استنتاج: در شرایطی که امکان تشخیص پرفوریشن نواری ریشه در کانال‌های پر شده توسط سیستم‌های متداول تصویربرداری دیجیتال پری اپیکال وجود ندارد، CBCT قابل اعتمادترین تکنیک انتخابی است.

واژه‌های کلیدی: Cone Beam Computed Tomography، Phosphor Storage Plates، پرفوریشن نواری، دندان‌های درمان ریشه شده

مقدمه

پرفوریشن نواری کانال ریشه یک ارتباط ایاترونییک و پاتولوژیک بین فضای کانال ریشه و بافت پریودونشیوم اطراف ریشه است که در حین آماده‌سازی کانال و به دلیل عدم مهارت کافی دندانپزشک و یا پیچیدگی سیستم

E-mail: f-dibaji@tums.ac.ir

مؤلف مسئول: فاطمه دیباجی - تهران: دانشگاه علوم پزشکی تهران، دانشکده دندان پزشکی پردیس بین الملل

1. استادیار، گروه آموزشی رادیولوژی فک و دهان و صورت، دانشکده دندان پزشکی پردیس بین الملل، دانشگاه علوم پزشکی تهران، تهران، ایران

2. دندان پزشک، تهران، ایران

3. استادیار، گروه آموزشی اندودانتیکس، دانشکده دندان پزشکی پردیس بین الملل، دانشگاه علوم پزشکی تهران، تهران، ایران

4. استادیار پژوهشی، مرکز تحقیقات دندان پزشکی، دانشکده دندان پزشکی، دانشگاه علوم پزشکی تهران، تهران، ایران

تاریخ دریافت: 1400/9/14 تاریخ ارجاع جهت اصلاحات: 1400/9/28 تاریخ تصویب: 1400/10/8

جهت انتخاب در برابر ابزار پیشرفته CBCT تبدیل می‌شود (7). از آنجا که ایجاد پرفوریشن، پروگنوز درمان‌های ریشه را ضعیف می‌کند، تشخیص به موقع و دقیق آن اهمیت زیادی دارد. برای این منظور ابزارهای تشخیصی رادیوگرافی مختلفی به چالش کشیده می‌شوند تا در نهایت روشی که دقیق‌ترین تشخیص، بیش‌ترین مزایا و کم‌ترین عوارض و معایب را دارد به‌عنوان عامل مطمئن تشخیصی انتخاب شود (8).

در مطالعات انجام گرفته در حوزه تشخیص پرفوریشن‌های نواری و پرفوریشن فورکا در دندان‌هایی با کانال پر شده، براساس طراحی‌های مختلف انجام مطالعه (پر کردن یا نکردن کانال‌ها، سایزهای متفاوت پرفوریشن، نوع دندان و کانال مورد مطالعه) و نوع سیستم رادیوگرافی داخل دهانی (دیجیتال و یا کانونشال) و دستگاه CBCT مورد استفاده، نتایج متفاوتی گزارش شده است. در برخی مطالعات CBCT برتر از رادیوگرافی‌های داخل دهانی بوده است (7، 9) و در برخی دیگر تفاوت قابل ملاحظه‌ای بین آن‌ها گزارش نشده است (10). در صورتی که مطالعات اندکی مقادیر تشخیصی بهتری برای رادیوگرافی داخل دهانی دیجیتال گزارش کرده‌اند (11).

به دلیل کمبود مطالعه انجام شده در زمینه‌ی تشخیص پرفوریشن نواری با سایزهای مختلف توسط ابزارهای رادیوگرافی دیجیتال داخل دهانی و CBCT پیشرفته در دندان‌های درمان اندو شده، این مطالعه با هدف بررسی مقایسه‌ای تکنیک CBCT و رادیوگرافی دیجیتال داخل دهانی (PSP) در تشخیص پرفوریشن نواری پس از درمان اندودونتیک، به انجام رسید.

مواد و روش‌ها

این مطالعه آزمایشگاهی (in vitro) با کد اخلاق IR.TUMS.DENTISTRY.REC.1398.067 در دانشکده دندانپزشکی پردیس بین‌الملل تهران انجام پذیرفته است. در این مطالعه از 124 دندان مولر اول و دوم مندیبل انسانی کشیده شده به دلایل پرودنتالی یا اندودونتیک، استفاده

کانال ریشه رخ می‌دهد. درمان موفق یک پرفوریشن ریشه وابسته به عوامل ویژه‌ای مانند سیل فوری با ماده مناسب، محل و گسترش پرفوریشن، زمان بین تشخیص و درمان، وجود آلودگی، ارتباط پرفوریشن با محیط دهان، نوع و کیفیت ترمیم نهایی و تجربه درمانگر است (1). از آنجا که ایجاد پرفوریشن، پروگنوز درمان‌های اندو را ضعیف می‌کند، تشخیص سریع و به موقع آن اهمیت زیادی دارد (2). تشخیص مشکلاتی مثل پرفوریشن‌ها اغلب با چالش‌هایی همراه بوده است. بررسی و معاینات کلینیکی برای شناسایی پرفوریشن‌های ریشه ضرورت دارند. ارزیابی‌های رادیوگرافیک نیز بخش مهمی از مدیریت مشکلات ایجاد شده در اندودونتیک از تشخیص تا طرح درمان را برعهده می‌گیرد. رادیوگرافی پری اپیکال یک تکنیک تصویربرداری متداول است که برای تشخیص‌های اندودونتیک، طرح درمان و فالوآپ اندیکاسیون دارد (3). CBCT (Cone Beam Computed Tomography) یکی از بهترین تکنیک‌های تصویربرداری است که امروز کاربرد گسترده‌ای در درمان‌های اندو پیدا کرده است (4، 5). مزیت اصلی استفاده از CBCT در درمان‌های اندودونتیک فراهم کردن نمایش سه‌بعدی از دندان است. که رادیوگرافی داخل دهانی قادر به انجام آن نیست (6). همچنین بیش‌تر محدودیت‌های مربوط به تصویربرداری دوبعدی نظیر سوپرایمپوزیشن ساختارهای آناتومیک و اعوجاج تصویر را به همراه ندارد. از طرفی محدودیت اصلی CBCT وجود آرتیفکت‌های فلزی ترمیم آمالگام و به میزان کمتری، ماده پرکننده کانال و ایمپلنت‌ها، دز (dose) اشعه، هزینه بالا و عدم دسترسی به آن در نواحی با امکانات محدود درمانی می‌باشد (2، 6). PSP (Photostimulable Phosphor Plate) روش تصویربرداری دیجیتال داخل دهانی است که خصوصیات کاهش دز و افزایش رزولوشن را در کنار تهیه نسخه دیجیتال از تصویر داراست و نسبت به CBCT در دسترس‌تر و ارزان‌تر است. بنابراین در مواجهه با شناسایی و درمان مشکلات اندودونتیک، به چالشی در

شد. تمامی دندان‌ها برای ضدعفونی شدن، پس از شستشو 20 دقیقه در محلول 2 درصد هیپوکلریت گذاشته شد و سپس در ادامه تا زمان شروع مطالعه در محلول نرمال سالین نگهداری شد (12). در شروع کار با در نظر گرفتن اهداف پروژه، بعد از بررسی دقیق ظاهری نمونه‌های جمع‌آوری شده، تمامی دندان‌های دارای کرک، شکستگی، تحلیل خارجی ریشه و دندان‌های با کرو شدید در صورت مرتبط بودن با ریشه مزیا ل از مطالعه خارج شدند. سپس با تهیه عکس رادیوگرافی پری‌اپیکال از نمونه‌های باقیمانده، تمامی دندان‌های از قبل درمان ریشه شده، دارای تحلیل داخلی، دندان‌های تک کاناله در ریشه مزیا ل، دندان‌هایی با کانال کلسیفیه که همگی مرتبط با کانال مزولینگوالی بودند، از مطالعه خارج شدند. تمامی پوسیدگی‌ها و ترمیم‌های قبلی از دندان‌ها حذف شد و حفره دسترسی استاندارد در تمامی نمونه‌ها تهیه شد. دندان‌های مشکوک به تک کاناله بودن ریشه مزیا ل، در صورت تایید دو کاناله نبودن ریشه مزیا ل از ادامه مطالعه خارج شدند. طول اولیه کانال مزولینگوالی در تمامی نمونه‌ها اندازه‌گیری شد. برای اطمینان از اندازه طول کارکرد، با k فایل (Mani, Japan) #10 - #15 در مسیر patency برقرار شد و پس از مشاهده نوک فایل از اپیکال فورامن و کم کردن 1 میلی‌متر از طول فایل، طول اولیه دقیق ثبت شد.


پاکسازی و شکل‌دهی کانال‌های مزولینگوال: کانال مزولینگوالی تمامی دندان‌ها توسط موتور اندو روتاری (NSK, Japan)، با استفاده از فایل‌های روتاری (Dentsply, Switzerland, Pro Taper Gold) طبق دستور کارخانه (300 rpm و 1/5 Torque [N·cm]) و تا سایز F2، تحت پاکسازی و شکل‌دهی قرار گرفتند. در حین کار برای هر دندان به طور مرتب کانال مزولینگوالی با هیپوکلریت 2 درصد شستشو داده شد که نقش لوبریکنت و لغزنده‌کننده مسیر را نیز داشت.

ایجاد پرفوریشن نواری: نمونه‌ها به‌طور تصادفی به 4 دسته تقسیم شدند: در هر گروه 31 دندان قرار گرفت،

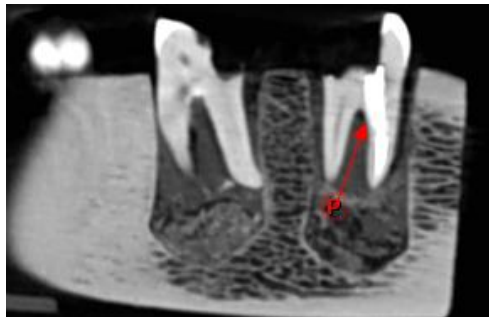
یکی از گروه‌ها به‌عنوان گروه کنترل، بدون پرفوریشن باقی‌ماند و در 3 گروه بعدی پرفوریشن‌هایی به اندازه 0/5-1، 0/5-1 و 1-1/5 میلی‌متر در جهت اپیکو کرونالی در دیواره دیستالی کانال مزولینگوال دندان‌ها با استفاده از دریل‌های گیتس گیلدن (Mani, Japan) #2 و #3 در فاصله 1-3 میلی‌متری از محل فورکیشن ایجاد شد. برای اطمینان از حصول پرفوریشن در هر نمونه، فایل #15 از پرفوریشن ایجاد شده عبور داده شد و برای اندازه‌گیری دقیق سایز پرفوریشن از Electronic Digital Caliper (Insize, Japan) با دقت $\pm 0/01$ میلی‌متر استفاده شد. سایز هر نمونه دو بار در دو زمان مختلف مجدداً اندازه‌گیری شد تا از صحت اندازه پرفوریشن اطمینان حاصل شود.

پر کردن کانال‌ها: کانال مزولینگوال در تمامی نمونه‌ها با استفاده از سیلر Adseal (Meta Biomed Co, Cheongju, Korea) و گوتا پرکا با کمک تکنیک تراکم جانبی، پر شدند. به این صورت که ابتدا تمامی کانال‌ها با استفاده از کن کاغذی خشک شده و پس از قرار دادن گوتای شماره 35 آغشته به سیلر داخل کانال، از گوتاهای فرعی #30، 25، 20 داخل کانال با کمک اسپریدرهای با سایز مناسب استفاده شد. سیلر بیرون زده از دیواره دیستالی پس از خشک شدن حذف شد تا باعث ایجاد آرتیفکت نامطلوب در تصاویر CBCT و در نتیجه جلوگیری از اندازه‌گیری صحیح پرفوریشن‌ها توسط مشاهده‌گر نشود. با استفاده از قطعات مناسب برش داده شده از دنده گاو و اتصال هر سه قطعه به یکدیگر با کمک چسب، نمایی مشابه فک پایین (مندیل ساختگی) برای مانت کردن دندان‌ها در فضای مشابه فک انسان، به تعداد 16 عدد تهیه شد و در هر قسمت چند سوراخ به قطر و عمق آسانی‌متر برای فضا سازی جهت قرار دادن نمونه‌ها ایجاد شد. سپس دندان‌ها به‌صورت تصادفی در آن‌ها مانت شدند و فضای خالی به منظور شبیه‌سازی فضای پرودنتال و ثابت کردن نمونه‌ها در هر فضا، با موم مدلینگ قرمز مذاب پر شد. شماره مربوط به هر نمونه

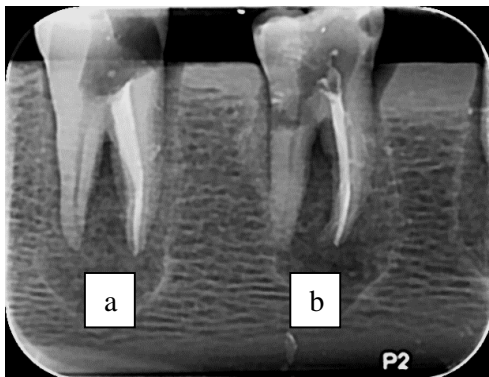
(با 15 و 10 سال تجربه) که هر دو نسبت به نمونه‌ها blind بودند، تصاویر را به صورت جداگانه بررسی و ارزیابی کردند و نتایج را به صورت قطعاً دارای پرفوریشن، احتمالاً دارای پرفوریشن و قطعاً بدون پرفوریشن گزارش کردند. تصاویر CBCT در سه پلن آگزیزال، کروئال و ساجیتال با ضخامت اسلایس 0/2 میلی متر مشاهده و ارزیابی شدند، مشاهده گران اجازه داشتند روشنایی، کنتراست و بزرگنمایی تصاویر را برای بدست آوردن بهترین نتیجه قابل مشاهده، تغییر دهند و هیچ محدودیت زمانی برای بررسی و ارائه نتیجه نداشتند.



تصویر شماره 1: نمایش پرفوریشن ریشه در مقطع آگزیزال CBCT
P: Perforation



تصویر شماره 2: نمایش پرفوریشن ریشه در مقطع ساجیتال CBCT
P: Perforation



تصویر شماره 3: تصویر PSP دو دندان دارای پرفوریشن (a) و دندان سالم (b)

در زیر هر دو طرف بلوک استخوانی آن با کمک ماژیک یادداشت شد.

تکنیک‌های تصویربرداری: از هر دندان یک رادیوگرافی داخل دهانی دیجیتال (PSP) با استفاده از رسپتور #2، توسط دستگاه Planmeca ProX (Helsinki, Finland) با شرایط اکسپوژر، 0.12s 8mA، 60kVp تهیه شد. مندیبل ساختگی روی میز قرار داده شد و برای نگه داشتن رسپتور، از یک فیلم هولدر موازی استفاده شد. سپس در شرایطی که در هر کلیشه رادیوگرافی حداکثر دو دندان و حداقل یک دندان جا بگیرد، به صورتی که سر تیوپ عمود بر محور طولی دندان باشد، رادیوگرافی داخل دهانی انجام شد. رسپتورهای دیجیتال برای به حداقل رسانیدن تاثیر نور محیط در کاور تیره رنگ نگهداری شدند و در انتها توسط اسکنر Digora Optime (Seordex, Helsinki, Finland) بازخوانی شده و تصاویر به فرمت اصلی DICOM (Digital Imaging and Communications in Medicine) در نرم افزار Scanora (version 5.9.1) و فرمت JPEG ذخیره شدند.

جهت تهیه تصاویر CBCT مندیبل‌های ساختگی در chin rest دستگاه، محل مشابه محل قرار گرفتن فک بیمار، توسط چسب نواری ثابت شدند. سپس از هر مندیبل، با کمک دستگاه CBCT مدل Planmeca Promax (Helsinki, Finland) در پوزیشن upright با شرایط اکسپوژر: 90 kVp، 6.3mA، voxel size 0.2*0.2*0.2 mm، FOV 80*80 و 0.04s، یک تصویر CBCT تهیه شد. تصاویر به فرمت DICOM در نرم افزار: Planmeca Romexis Viewer (version 5.0.0.R) ذخیره شدند (تصاویر شماره 1 تا 3).

ارزیابی‌های رادیوگرافیک و تحلیل آماری داده‌ها: هر گونه ناپوستگی در بخش محیطی ریشه در نزدیکی فورکا که به صورت اپسیتیه ماده پرکننده ریشه (گوتا پرکا یا سیلر یا هر دو) دیده می‌شد، به عنوان پرفوریشن در نظر گرفته شد. دو متخصص رادیولوژی فک و صورت

است. به این صورت که مشاهده گر اول برای PSP، 3 مورد و مشاهده گر دوم 5 مورد را تشخیص ندادند و برای CBCT، مشاهده گر اول 1 مورد و مشاهده گر دوم 3 مورد را در این محدوده تشخیص ندادند. براساس این جدول می توان گفت تعداد تشخیص موارد صحیح CBCT بیش تر از PSP بوده است. ضریب کاپا برای CBCT معادل 57/4 درصد و برای PSP 68/8 درصد است.

جدول شماره 1: مقایسه حساسیت، ویژگی و دقت دو مدالیته تصویربرداری PSP و CBCT باهم برای هر دو مشاهده گر

Accuracy (درصد)	Specificity (درصد)	Sensitivity (total) (درصد)	Sensitivity (based on perforation size)			تکنیک تصویربرداری
			1/5-1	1-0/5	0/5-0	
90	88/7	90/8	95/1	90/3	78/1	PSP
90	72/6	95/7	96/8	96/8	93/5	CBCT

جدول شماره 2: دقت رادیوگرافی ها در تشخیص تعداد پرفوریشن ها بر اساس قطر آن ها (برحسب میلی متر) برای هر دو مشاهده گر

پرفوریشن نواری			قطر پرفوریشن نمونه ها در هر گروه	تکنیک رادیوگرافی
1- 1/5 n = 31	0/5-1 n = 31	0- 0/5 n = 31		
			مشاهده گر 1	PSP
			مشاهده گر 2	PSP
			مشاهده گر 1	CBCT
			مشاهده گر 2	CBCT

بحث

تشخیص مشکلاتی مثل پرفوریشن ها اغلب با چالش هایی همراه بوده است. معاینات رادیوگرافی بخش مهمی از مدیریت مشکلات ایجاد شده در اندودونتیک از تشخیص تا طرح درمان را برعهده می گیرد (3). در حال حاضر رادیوگرافی دیجیتال داخل دهانی، تکنیک تصویربرداری متداول برای مدیریت بیماری های اندودونتیک است (13). براساس نتایج این تحقیق، CBCT بر PSP در تشخیص پرفوریشن برتری معناداری دارد. همچنین توانایی PSP در تشخیص موارد سالم به CBCT هم به صورت معناداری نشان داده شد. بر اساس نتایج این مطالعه، CBCT در تشخیص پرفوریشن نواری در کانال های پر شده ابزار قدرتمندی است و نتایج خوبی ارائه کرده است. وجود مواد پر چگال رادیوپاک در

برای آنالیز حساسیت، ویژگی و دقت تشخیص پرفوریشن های نواری برای هر دو مدالیته تصویربرداری PSP و CBCT، از نرم افزار SPSS ورژن 25 استفاده شد (SPSS Benelux, Gorinchem, The Netherland). تمامی آنالیزهای آماری در فاصله اطمینان 95 درصد بررسی شدند. میزان توافق بین دو مشاهده گر (inter-observer agreement) برای هر تکنیک رادیوگرافی توسط ضریب کاپا کوهن به دست آمد. ضریب کاپای زیر 0/40 معرف توافق ضعیف، ضریب کاپای 0/40-0/75 بیانگر توافق متوسط تا خوب و مقدار کاپای بالای 0/75 نشان دهنده توافق عالی بین مشاهده گران می باشد.

یافته ها

در جدول شماره 1 مقایسه حساسیت، ویژگی و دقت دو مدالیته تصویربرداری PSP و CBCT باهم در مجموع دو مشاهده گر آمده است. همچنین حساسیت تشخیصی بین محدوده های مختلف پرفوریشن نیز بین دو مدالیته CBCT و PSP باهم مقایسه شده است. براساس این نتایج، به ترتیب حساسیت، ویژگی و دقت برای رادیوگرافی دیجیتال داخل دهانی PSP: 90/8، 88/7 و 90 درصد و برای CBCT به ترتیب: 95/7، 72/6 و 90 درصد به دست آمده است. بر اساس این نتایج، حساسیت CBCT بالاتر از PSP است و تفاوت آماری معنی داری بین مقادیر این دو وجود دارد ($P < 0/01$)، از طرفی ویژگی PSP از CBCT بیش تر است و این تفاوت نیز از نظر آماری معنی دار می باشد ($P < 0/01$). دقت این دو مدالیته کاملاً مشابه هم است.

در جدول شماره 2، دقت رادیوگرافی ها در تشخیص پرفوریشن ها بر اساس قطر آن ها برای هر دو مشاهده گر مورد بررسی آمده است. این جدول نشان می دهد تعداد موارد صحیح تشخیص داده شده توسط هر دو مشاهده گر برای CBCT برای تمامی پرفوریشن ها تقریباً یکسان و بالاتر از PSP است و تنها برای پرفوریشن 0-0/5 میلی متر تعداد موارد تشخیص صحیح، کم تر از سایر محدوده ها

کانال ریشه همانقدر که دقت تشخیصی در رادیوگرافی پری اپیکال را بالا می‌برد، در مورد CBCT تاثیر منفی می‌گذارد (14) Shemesh (10) گزارش کرد که ریسک عدم تشخیص پرفوریشن نواری در هر دو تکنیک PSP و CBCT بالا بود، اگرچه CBCT به PSP تهیه شده از دو زاویه مزیا و دیستال، برتری تشخیصی داشت. اسکندرلو (9)، CBCT را به‌عنوان یک روش مکمل هنگامی که رادیوگرافی‌های داخل دهانی قادر به تشخیص مشکلات اندودونتیک نیستند، پیشنهاد کرد. طبق مطالعه شگری (15) اگر امکان تشخیص پرفوریشن ریشه با رادیوگرافی پری اپیکال نبود، CBCT بهترین تکنیک رادیوگرافی است. آرتیفکت فلزی مربوط به مواد رادیوپاک درون کانال، صحت تشخیصی CBCT را در شناسایی مشکلات اندودونتیک کاهش می‌دهد (7،9). بر اساس یک تحقیق، آرتیفکت‌های نواری و خطی مرتبط با مواد پرکردگی کانال، شکستگی‌ها را تقلید می‌کند و ویژگی تشخیصی CBCT را کاهش داده و می‌تواند ریسک تشخیص اشتباه پرفوریشن را هم افزایش دهد (16).

در مطالعه‌ای نشان داده شده است که اسلایس‌های آگزیمال $0/2 \text{ mm}/0/2 \text{ mm}$ هر ریشه از کرونال تا اپیکال یا برعکس، می‌تواند تاثیر سخت شدن اشعه (Beam hardening) مرتبط با مواد پرکردگی ریشه نزدیک محل پرفوریشن را کاهش دهد (17). این عمل اطلاعات ارزشمندی در ارتباط با محل ارتباط بین کانال‌های ریشه و فضای پرودنتالی که در واقع پرفوریشن‌های ریشه هستند، فراهم می‌کند (17). لذا در بررسی تشخیصی پرفوریشن‌ها در تصاویر CBCT، از ضخامت اسلایس $0/2$ میلی‌متر و از دو پلن ساجیتال و آگزیمال و گاهی از پلن کرونال استفاده شد. همچنین با توجه به روند بررسی‌ها، در مجموع می‌توان اظهار داشت که دو پلن ساجیتال و آگزیمال مفیدترین اطلاعات را در زمینه تشخیص پرفوریشن نواری ارائه کردند و از پلن کرونال جز در موارد محدود، استفاده‌ای نشد.

تعیین پارامترهای بهینه CBCT برای اکسپوژر اشعه

و ایمنی، ضروری است (14). وکسل ساینز یکی از مهم ترین پارامترهای CBCT است که کیفیت تصویر را تحت تاثیر قرار می‌دهد و تاثیر قابل ملاحظه‌ای بر مدت زمان به دست آمدن تصویر دارد (18). بر اساس مطالعات انجام شده، بهترین انتخاب برای تشخیص پرفوریشن‌های ریشه، وکسل ساینز $0/2$ میلی‌متر می‌باشد (7،19) که در این مطالعه مورد استفاده قرار گرفت.

در بررسی دقت هر دو مدالیته تصویربرداری در تشخیص پرفوریشن‌ها بر اساس قطر آن‌ها، اسکندرلو (9) عنوان کرد، اختلاف معنی‌داری بین CBCT و PSP در تشخیص پرفوریشن‌های مزیدستالی کوچک ($0/2$ میلی‌متری) وجود دارد. بر اساس مطالعه حاضر، در بررسی تصاویر CBCT، تعداد موارد صحیح تشخیص داده شده توسط هر دو مشاهده‌گر برای تمامی پرفوریشن‌ها تقریباً یکسان و بالاتر از PSP است و تنها برای پرفوریشن محدوده $0/5-0$ میلی‌متری، تعداد موارد تشخیص صحیح، کم‌تر از سایر محدوده‌ها بود. براین اساس می‌توان گفت تعداد تشخیص موارد صحیح CBCT بیش‌تر از PSP بوده است و CBCT در تشخیص پرفوریشن دارای عملکرد بهتر بوده و قابل اعتمادتر است. در مورد PSP، تعداد موارد تشخیص پرفوریشن به ازای افزایش قطر پرفوریشن، افزایش یافته است؛ به این ترتیب که بیش‌ترین تعداد موارد تشخیص اشتباه در کوچک‌ترین ساینز پرفوریشن و کم‌ترین تعداد موارد تشخیص اشتباه در بزرگ‌ترین ساینز پرفوریشن بوده است. همچنین می‌توان اظهار کرد قطر پرفوریشن در محدوده $0/5-1/5$ میلی‌متر، دقت تشخیصی CBCT را متاثر نمی‌کند. Venskutonis (19) نشان داد که ساینز پرفوریشن، صحت CBCT را تحت تاثیر قرار نمی‌دهد. شگری (15) بیان کرده است که قطر پرفوریشن $0/4-0/2$ میلی‌متر صحت تشخیصی هیچ کدام از مدالیته‌های تصویربرداری را متاثر نمی‌کند بجز اینکه برای MDCT شناسایی $0/2$ میلی‌متر سخت‌تر بود. می‌دانیم در بالین معمولاً وقوع پرفوریشن‌هایی به بزرگی $1-1/5$ میلی‌متر محتمل نیست و در اکثر مواقع، ساینز

پرفوریشن‌ها کم‌تر است (15). در آنالیز آماری این مطالعه، موارد مشکوک به پرفوریشن در کنار موارد صحیح به‌عنوان پرفوریشن در نظر گرفته شده است. این یک تعریف صحیح در مواقعی است که احتمال وجود پرفوریشن می‌تواند سلامت بیمار را با سرعت به مخاطره بیاندازد و اقدام به درمان فوری برای پیشگیری از عواقب احتمالی آن ضرورت دارد. این آنالیز در توافق با مطالعات مختلفی است که در زمینه مشابه انجام گرفته است.

شکری (15) بیان کرد حساسیت CBCT در شناسایی پرفوریشن‌های نواری در کانال‌های پر شده بالاتر از PSP بود و در نبود PSP، CBCT بهترین تکنیک تصویربرداری است. اسکندرلو (9) نشان داد حساسیت CBCT در تشخیص پرفوریشن جانبی ریشه به طور قابل توجهی بالاتر از PSP است و CBCT را بعنوان یک روش تشخیصی مکمل و نه روتین برای مشکلات اندودونتیکی معرفی کرد. Almufleh (20) نتیجه گرفت CBCT قابل اعتمادتر از PSP تهیه شده در سه زاویه برای تشخیص پرفوریشن نواری است و حساسیت بیش‌تری دارد.

در این مطالعه تصاویر داخل دهانی دیجیتال تنها از یک زاویه مستقیم تهیه شده‌اند و با این وجود نشان داده شده است قدرت تشخیصی بسیار خوب و قابل مقایسه‌ای با کارهای مشابه انجام گرفته در این زمینه که از دو یا سه زاویه مختلف در جهت کشف پرفوریشن تهیه شده‌اند (10، 11، 15، 20، 21)، دارد. می‌توان نتیجه گرفت بر اساس نتیجه این مطالعه، اخذ تنها یک تصویر PSP در جهت مستقیم برای کشف پرفوریشن، اطلاعات کافی

برای نتیجه‌گیری در خصوص بروز پرفوریشن نواری در ریشه را فراهم می‌کند و گرفتن تصویر از دو زاویه دیگر با در نظر گرفتن هزینه و دز (dose) دریافتی بیمار، تنها در شرایط عدم تشخیص در زاویه مستقیم انجام پذیرد. برای بررسی میزان توافق بین دو مشاهده گر، ضریب کاپا برای هر کدام از مدالیته‌های تصویربرداری PSP و CBCT محاسبه شد. در اینجا برای CBCT این ضریب 57/4 درصد و برای PSP، 68/8 درصد گزارش شده است. این میزان توافق بین دو نفر در شناسایی پرفوریشن‌ها، برای PSP و CBCT مقدار خوبی است. این یافته بالاتر از نتایج مطالعات مشابه است (9، 12). با در نظر گرفتن محدودیت‌های یک مطالعه *in vitro*، در کنار این که حساسیت تصاویر CBCT نسبت به PSP در شناسایی پرفوریشن نواری در کانال‌های پر شده، به‌طور معناداری بیش‌تر بوده است، با این حال CBCT و PSP تهیه شده از یک زاویه مستقیم، هر دو، نتایج بسیار خوب و قابل مقایسه‌ای در این زمینه ارائه کردند. بنابراین با در نظر گرفتن نقاط قوت و ضعف هر دو تکنیک، CBCT نه به‌عنوان یک روش تصویربرداری متداول، بلکه در جایی که تصاویر دیجیتال داخل دهانی اطلاعات لازم را فراهم نمی‌کنند، به‌عنوان یک ابزار کمکی پیشنهاد می‌شود.

سپاسگزاری

این مقاله منتج از پایان‌نامه دکترای عمومی دندانپزشکی، دانشکده دندانپزشکی پردیس بین‌الملل دانشگاه علوم پزشکی تهران، با کد اخلاق IR.TUMS.DENTISTRY.REC.1398.067 می‌باشد.

References

1. Sarao SK, Berlin-Broner Y, Levin L. Occurrence and risk factors of dental root perforations: a systematic review. *Int Dent J* 2021; 71(2): 96-105.
2. Khanna AB. Applications of cone beam computed tomography in endodontics. *Evid Based Dent* 2020; 5(1): 1-16.
3. Venskutonis T, Plotino G, Juodzbalys G, Mickevičienė L. The importance of cone-beam computed tomography in the management of endodontic problems: a review of the literature. *J Endod* 2014; 40(12): 1895-1901.

4. Khojastepour L, Moazami F, Babaei M, Forghani M. Assessment of root perforation within simulated internal resorption cavities using cone beam computed tomography. *J Endod* 2015; 41(9): 1520-1523.
5. Dabbaghi A, Eskandarloo A, Saati S. Diagnostic Ability of Cone-beam Computed Tomography to Evaluate External Root Resorption. *Jundishapur J Health Sci* 2013; 12(4): 1-10.
6. EyalRosen, SilvioTaschieri, Fabbro M. The Diagnostic Efficacy of Cone-beam Computed Tomography in Endodontics: A Systematic Review and Analysis by a Hierarchical Model of Efficacy. *J Endod* 2015; 41(7): 1008-1014.
7. Koç C, Sönmez G, Yılmaz F, Karahan S, Kamburoğlu K. Comparison of the accuracy of periapical radiography with CBCT taken at 3 different voxel sizes in detecting simulated endodontic complications: an ex vivo study. *Dentomaxillofac Radiol* 2018; 47(4): 20170399.
8. Estrela C, Decurcio DdA, Rossi-Fedele G, Silva JA, Guedes OA, Borges ÁH. Root perforations: a review of diagnosis, prognosis and materials. *Braz Oral Res* 2018; 32: 133-146.
9. Eskandarloo A, Mirshekari A, Poorolajal J, Mohammadi Z, Shokri A. Comparison of cone-beam computed tomography with intraoral photostimulable phosphor imaging plate for diagnosis of endodontic complications: a simulation study. *Oral Surg Oral Med Oral Pathol Oral Radiol* 2012; 114(6): e54-e61.
10. Shemesh H, Cristescu RC, Wesselink PR, Wu M-K. The use of cone-beam computed tomography and digital periapical radiographs to diagnose root perforations. *J Endod* 2011; 37(4): 513-516.
11. Haghanifar S, Moudi E, Mesgarani A, Bijani A, Abbaszadeh N. A comparative study of cone-beam computed tomography and digital periapical radiography in detecting mandibular molars root perforations. *Imaging Sci Dent* 2014; 44(2): 115-119.
12. KıvançKamburoğlu, NazYeta E, FundaYılmaz. An Ex Vivo Comparison of Diagnostic Accuracy of Cone-beam Computed Tomography and Periapical Radiography in the Detection of Furcal Perforations. *J Endod* 2015; 41(5): 696-702.
13. Demiralp KÖ, Kamburoğlu K, Güngör K, Yüksel S. Assessment of endodontically treated teeth by using different radiographic methods: an ex vivo comparison between CBCT and other radiographic techniques. *Imaging Sci Dent* 2012; 42(3): 129-137.
14. Scarfe W, Levin M, Gane D, Farman AG. Use of Cone Beam Computed Tomography in Endodontics. *Int J Dent* 2009; 2009: 634567.
15. Shokri A, Eskandarloo A, Noruzi-Gangachin M, Khajeh S. Detection of root perforations using conventional and digital intraoral radiography, multidetector computed tomography and cone beam computed tomography. *Restor Dent Endod* 2015; 40(1): 58-67.
16. BassamHassan, ElissavetMetska M, RifatOzok A, Stelt Pd, RudolfWesselink P. Detection of Vertical Root Fractures in Endodontically Treated Teeth by a Cone Beam Computed Tomography Scan. *J Endodo* 2009; 35(5): 719-722.
17. Bueno MR, Estrela C, De Figueiredo JAP, Azevedo BC. Map-reading strategy to diagnose root perforations near metallic intracanal posts by using cone beam computed tomography. *J Endod* 2011; 37(1): 85-90.
18. Afkhami F, Ghoncheh Z, Khadiv F, Kaviani H, Shamshiri AR. How Does Voxel Size of

- Cone-beam Computed Tomography Effect Accurate Detection of Root Strip Perforations. Iran Endod J 2021; 16(1): 43-48.
19. Venskutonis T, Juodzbaly G, Nackaerts O, Mickeviciene L. Influence of voxel size on the diagnostic ability of cone-beam computed tomography to evaluate simulated root perforations. Oral Radiol 2013; 29(2): 151-159.
20. Almufleh L, Singer SR, Strickland M, Hirschberg CS, Creanga AG. Cone Beam Computed Tomography Is Superior To Digital Periapical Radiography For Diagnosis Of Strip Root Perforation. Oral Surg Oral Med Oral Pathol Oral Radiol Endod 2020; 130(2): e68.
21. Abdinian M, Moshkforoush S, Hemati H, Soltani P. Comparison of Cone Beam Computed Tomography and Digital Radiography in Detecting Separated Endodontic Files and Strip Perforation. Appl Sci 2020; 10(23): 8726.