

Separate Evaluation of the Effects of Hydroalcoholic Extracts of *Eryngium Caucasicum L.* and *Zataria Multiflora L.* on Gastric Ulcers in an Animal Model

Mahdi Jalahi¹,
Mohammad Azadbakht^{2,3},
Jafar Akbari⁴,
Fereshteh Talebpuor⁵,
Fatemeh Akbari⁶

¹ PharmD Student, Student Research Committee, Faculty of Pharmacy, Mazandaran University of Medical Sciences, Sari, Iran

² Professor, Department of Pharmacognosy and Biotechnology, Faculty of Pharmacy, Mazandaran University of Medical Sciences, Sari, Iran

³ The Health of Plant and Livestock Products Research Center, Mazandaran University of Medical Sciences, Sari, Iran

⁴ Professor, Department of Pharmaceutics, Faculty of Pharmacy, Mazandaran University of Medical Sciences, Sari, Iran

⁵ Associate Professor, Department of Anatomy, Faculty of Medicine, Cellular and Molecular Biology Research Center, Mazandaran University of Medical Science, Sari, Iran

⁶ Assistant Professor, Department of Pharmacognosy, School of Pharmacy, Semnan University of Medical Sciences, Semnan, Iran

(Received April 5, 2022; Accepted November 16, 2024)

Abstract

Background and purpose: The aging population and its associated complications, such as chronic pain, have led to an increased use of non-steroidal anti-inflammatory drugs (NSAIDs) like indomethacin. However, indomethacin is associated with notable side effects, particularly gastric ulcers. This study aims to investigate the potential protective effects of hydroalcoholic extracts of *Zataria multiflora* and *Eryngium caucasicum* in preventing indomethacin-induced gastric ulcers in an animal model.

Materials and methods: In this experimental study, total phenol and flavonoid levels of the *Zataria multiflora L.* and *Eryngium caucasicum L.* plants were measured. Cultivated *Artemia salina* was used to evaluate the toxicity of the extracts. The animal study was conducted using eight groups of Balb/c mice. The groups included indomethacin at 70 mg/kg, omeprazole at 30 mg/kg, and three concentrations (250, 500, and 1000 mg/kg) of *Eryngium caucasicum L.* and *Zataria multiflora L.*, respectively, administered individually to mice via gavage. One hour later, indomethacin was administered to the mice by gavage to induce gastric ulcers. Four hours after ulcer induction, the anesthetized animals were sacrificed, and their stomachs were removed for histopathological and morphological evaluation.

Results: The amount of total phenol in *Zataria multiflora L.* and *Eryngium caucasicum L.* plants was 113.5 mg/ml and 26.06 mg/ml, respectively, and the flavonoid content of these plants was 41 mg/ml and 16.79 µg/ml, respectively. The toxicity results of cultivated *Artemia salina* showed that the toxicity of *Zataria multiflora* and *Eryngium caucasicum* plants was 500±0.0012 ppm and 0.0031±0 ppm, respectively. The histopathological results showed that *Zataria multiflora* and *Eryngium caucasicum* played an effective role in reducing inflammation, bleeding in stomach tissue, and congestion. Furthermore, the results showed that a dose of 1000 mg/kg was more effective than lower doses for both extracts.

Conclusion: Hydroalcoholic extracts of *Eryngium caucasicum* and *Zataria multiflora* plants demonstrated a protective effect against stomach ulcers. This effect appears to be attributed to the presence of phenols and flavonoids in the extracts and is dose-dependent.

Keywords: *Eryngium caucasicum L.*, *Zataria multiflora L.*, gastric ulcer, indomethacin, *Artemia Salina*

J Mazandaran Univ Med Sci 2025; 34 (240): 1-13 (Persian).

Corresponding Author: Mohammad Azadbakht - Faculty of Pharmacy, Mazandaran University of Medical Sciences, Sari, Iran. (E-mail: azadbakhtm@hotmail.com)

بررسی جداگانه اثر عصاره هیدروالکلی گیاهان زولنگ (*Eryngium caucasicum* L.) و آویشن شیرازی (*Zataria multiflora* L.) بر زخم معده در مدل حیوانی

مهدی جلاهی^۱
محمد آزادبخت^{۳،۲}
جعفر اکبری^۴
فرشته طالب پور^۵
فاطمه اکبری^۶

چکیده

سابقه و هدف: به دلیل حرکت جامعه به سمت سالمندی و عوارض ناشی از آن مانند دردهای مزمن، شاهد افزایش مصرف داروهای ضد التهاب غیر استروئیدی می‌باشیم. ایندومتاسین از داروی‌های ضد التهاب غیر استروئیدی است و یکی از عوارض شایع این دسته دارویی، زخم معده می‌باشد. بنابراین مطالعه حاضر به بررسی اثر عصاره‌های هیدروالکلی دو گیاه زولنگ و آویشن شیرازی در پیشگیری از ایجاد زخم معده ناشی از ایندومتاسین در مدل حیوانی پرداخت.

مواد و روش‌ها: در مطالعه تجربی حاضر، میزان فنول تام و فلاونوئید گیاهان آویشن شیرازی (*Zataria multiflora* L.) و زولنگ (*Eryngium caucasicum* L.) اندازه گیری شد. از آرتیمیا سالی‌نای پرورشی برای ارزیابی سمیت عصاره‌ها استفاده شد. هم‌چنین از ۸ گروه موش Balb/c برای مطالعه حیوانی استفاده شد. گروه‌ها شامل ایندومتاسین ۷۰ mg/kg، امپرازول ۳۰ mg/kg، سه غلظت ۲۵۰، ۵۰۰ و ۱۰۰۰ mg/kg زولنگ و سه غلظت ۲۵۰، ۵۰۰ و ۱۰۰۰ mg/kg آویشن شیرازی بود که به صورت جداگانه و از طریق گاوژ به موش‌ها تجویز شد. یک ساعت بعد ایندومتاسین از طریق گاوژ برای القای زخم معده به موش‌ها تجویز شد. سپس ۴ ساعت بعد از القای زخم، حیوان بیهوش و معده برای ارزیابی هیستوپاتولوژیکی خارج شد و مورد بررسی‌های مورفولوژیکی قرار گرفت.

یافته‌ها: در مطالعه حاضر میزان فنول تام گیاه آویشن شیرازی و زولنگ به ترتیب برابر ۱۱۳/۵ و ۲۶/۰۶ mg/ml بود و میزان فلاونوئید این گیاهان به ترتیب برابر ۴۱ mg/ml و ۱۶/۷۹ µg/ml می‌باشد. نتایج سمیت حاصل از آرتیمیا سالی‌نای پرورشی نشان داد سمیت گیاهان آویشن شیرازی و زولنگ به ترتیب برابر با ۵۰۰±۰/۰۰۱۲ ppm و ۱۰۰۰±۰/۰۰۳۱ ppm است. نتایج هیستوپاتولوژیکی نشان داد که آویشن و زولنگ توانستند در کاهش التهاب، خونریزی بافت معده و احتقان نقش موثری داشته باشند. نتایج نشان داد دوز ۱۰۰۰ mg/kg در هر دو عصاره نسبت به دوزهای پایین‌تر موثرتر عمل کرد.

استنتاج: بر اساس یافته‌های مطالعه حاضر، عصاره‌های هیدروالکلی گیاهان زولنگ و آویشن شیرازی توانستند اثر محافظتی بر زخم معده داشته باشند و این اثر با توجه به حضور فنول و فلاونوئیدهای موجود در عصاره و هم‌چنین وابسته به دوز دریافتی است.

واژه‌های کلیدی: زولنگ و آویشن شیرازی، زخم معده، ایندومتاسین، آرتیمیا سالی‌نای

مؤلف مسئول: محمد آزادبخت - ساری: کیلومتر ۱۷ جاده فرح آباد، مجتمع دانشگاهی پیامبر اعظم، دانشکده داروسازی E-mail: azadbakhtm@hotmail.com

۱. دانشجوی داروسازی، دانشکده داروسازی دانشگاه علوم پزشکی مازندران، ساری، ایران

۲. استاد، گروه فارماکوگنوزی، دانشکده داروسازی دانشگاه علوم پزشکی مازندران، ساری، ایران

۳. مرکز تحقیقات سلامت فرآورده‌های گیاهی و دامی، دانشگاه علوم پزشکی مازندران، ساری، ایران

۴. استاد، گروه فارماسیوتیکس، دانشکده داروسازی دانشگاه علوم پزشکی مازندران، ساری، ایران

۵. دانشیار، گروه هیستولوژی، دانشکده پزشکی دانشگاه علوم پزشکی مازندران، ساری، ایران

۶. استادیار، گروه فارماکوگنوزی، دانشکده داروسازی، دانشگاه علوم پزشکی سمنان، سمنان، ایران

تاریخ دریافت: ۱۴۰۱/۱/۱۶ تاریخ ارجاع جهت اصلاحات: ۱۴۰۱/۲/۱۰ تاریخ تصویب: ۱۴۰۳/۸/۲۶

مقدمه

زخم معده نوعی آسیب خوش خیم به مخاط و زیرمخاط دستگاه گوارش می‌باشد و بین ترشح اسید معده و این زخم ارتباط وجود دارد. یکی از علل این زخم‌ها را وجود و تکثیر باکتری هلیکوباکتر پیلوری می‌دانند که می‌تواند به وسیله آسیب به لایه محافظ مخاط معده موجب ایجاد زخم معده شود (۱). زخم معده رایج‌ترین اختلال سیستم گوارشی است (۲). شیوع آن در ایران حدود ۱۰ تا ۱۵ درصد می‌باشد (۳). ریسک فاکتورهای آن شامل مردان سیگاری، گروه سنی میانسال یا مسن، گروه خونی O و استرس و مصرف داروهای ضد التهاب غیر استروئیدی (NSAID) می‌باشد (۴). علایم بیماری شامل درد ناحیه فوقانی شکم و سوزش سردل، سوء هاضمه و وجود خون در مدفوع می‌باشد (۵). زخم پپتیک به دلیل فقدان بالانس بین فاکتورهای تهاجمی (مانند ترشح اسید و پپسین، وجود هلیکوباکتر پیلوری و نمک‌های صفراوی و زیاد شدن رادیکال‌های آزاد) و فاکتورهای دفاعی (مانند آنتی‌اکسیدانت‌ها و پروستاگلاندین و ترشح بیکربنات و موکوس) رخ می‌دهد (۶). به دلیل حرکت جامعه به سمت سالمندی و با افزایش سن افراد و عوارض ناشی از سالمندی مانند دردهای مزمن، ارتریز روماتوئید، دردهای نوروپاتی ناشی از دیابت، حملات نقرس و شکستگی‌های استخوان ناشی از پوکی استخوان، شاهد افزایش تعداد مصرف‌کنندگان، افزایش طول دوره‌های مصرف و افزایش دوز مصرفی داروهای ضد التهاب غیر استروئیدی می‌باشیم. با در نظر گرفتن عارضه زخم معده، این داروها می‌تواند مشکلات سالمندی را پیچیده‌تر کند که این اثر با مغلوب شدن فاکتورهای دفاعی معده نسبت به فاکتورهای تهاجمی معده موجب بروز این عارضه می‌شود.

طب سنتی ایران و منابع پوششی گیاهی غنی ایران که از دیر باز تا کنون مورد توجه دانشمندان و محققان زمان خود بوده است به عنوان منبع سرشار مورد توجه قرار گرفته است و این امر موجب شد دو گیاه آویشن و

زولنگ که در طب سنتی ایرانی به عنوان ضد زخم مطرح شده است (۷)، در این مطالعه جهت اثرات ضد زخم معده مورد بررسی قرار گیرند.

گیاه زولنگ (*Eryngium caucasicum* Trautv) از خانواده شتریان (Apiaceae) و زیر خانواده (Saniculoideae) است که ۲۵۰ گونه در جهان دارد (۸). زولنگ گیاهی دو یا چند ساله است که زمان گلدهی آن از اواخر بهار (خرداد) تا اوایل تابستان (تیر) است (۹). این گیاه از گیاهان بومی استان مازندران محسوب می‌شود که به عنوان سبزی و طعم دهنده در غذاهای محلی کاربرد دارد (۱۰). بر اساس مطالعات قبلی بر روی گونه‌های مختلف این جنس، مشخص شده که این گیاه حاوی ترکیباتی مثل تربنوتید بالا، ساپونین، فنول، فلاونوئید، مشتقات اسیدهای فنولی، کومارین، رزمارینیک اسید و کلروژنیک اسید می‌باشد (۱۱). هم‌چنین در مطالعات دیگر اثرات اشتها آور، مدر، ملین، قاعده آور، معالج نفخ، خلط آور، ضد التهاب، درمان کننده ناراحتی‌های پوستی و بیماری‌های کبدی، موثر در رفع اختلالات کلیوی و جنسی از آن ذکر شده است (۱۲).

گیاه آویشن شیرازی (*Zataria multiflora* Boiss.) از خانواده نعنائیان که به صورت بومی در ایران افغانستان و پاکستان می‌روید (۱۳). ترکیبات موجود در این گیاه شامل تیمول، کارواکرول، زاتارینال، رزمارینیک اسید، مونوترپنوتیدها، فنول و فلاونوئیدها است (۱۴). این گیاه دارای اثرات ضد درد، ضد التهاب، آنتی‌اکسیدان، ضد عفونی کننده و ضد انگل می‌باشد (۱۵). با توجه به حضور فنول و فلاونوئیدها در گیاهان مورد مطالعه و اثرات بهبود دهنده و ضد التهابی گزارش شده از این دسته ترکیبات، استانداردسازی این گیاهان بر اساس این دسته ترکیبات انجام شده است. با توجه به اشارات طب سنتی و ترکیبات موجود در این دو گیاه در این مطالعه به بررسی اثر این دو گیاه بر پیشگیری از زخم معده در مدل حیوانی پرداخته شد.

مواد و روش‌ها

تهیه گیاه و عصاره گیری

در مطالعه تجربی حاضر، برگ زولنگ از ارتفاع ۱۵۰۰ متری جنگل هزار جریب نکا جمع‌آوری و خشک شد. برگ خشک آویشن شیرازی از بازار خریداری شد.

با بررسی خصوصیات ماکروسکوپی و میکروسکوپی، نام علمی دو گیاه تایید شد و در هر بار یوم دانشکده داروسازی دانشگاه علوم پزشکی مازندران با شماره E1-36-434 برای آویشن و شماره E1-218-2121 برای زولنگ نگهداری شدند. برگ‌های خشک آسیاب شده، سپس ۱۰۰ گرم از گیاه آسیاب شده با روش ماسراسیون و با حلال اتانل ۶۰ درصد به مدت ۴۸ ساعت در دمای ۲۵ درجه عصاره گیری شد. عصاره از صافی رد شده و با دستگاه روتاری تحت خلا تغلیظ شد. سپس عصاره تغلیظ شده تحت فریز درایر به صورت پودر درآمد.

اندازه گیری محتوی تام فنول

میزان فنل تام بر اساس روش رنگ سنجی فولین-سیوکالتیو (Folin-ciocaltue) با استفاده از گالیک اسید به عنوان استاندارد اندازه گیری شد (۱۶).

براین اساس به ۰/۲ سی سی از محلول عصاره یا استاندارد، ۱/۸ سی سی آب مقطر و ۰/۲ سی سی معرف فولین-سیوکالتیو رقیق اضافه شد (۷/۷۱:۱۵). بعد از ۵ دقیقه با افزودن ۳ سی سی محلول سدیم کربنات ۷ درصد، با آب مقطر به حجم ۵ سی سی رسانده شد و پس از ۹۰ دقیقه جذب در ۷۵۰ نانومتر خوانده و مقدار فنل تام از روی منحنی استاندارد گالیک اسید تخمین زده شد.

اندازه گیری میزان فلاونوئید تام

میزان فلاونوئید تام به روش رنگ سنجی

آلومینیوم کلراید با استفاده از کوئرستین به عنوان استاندارد اندازه گیری شد (۱۶). محلول استاندارد با غلظت‌های ۱۰ تا ۱۰۰ mg/m از کوئرستین در متانول تهیه شده و ۰/۲ سی سی عصاره یا ۰/۲ سی سی محلول استاندارد (آلومینیوم کلراید + ۰/۱ سی سی استیک اسید ۳۳ درصد آبی) به آن افزوده و تکان داده شد. با اتانل ۹۰ درصد به حجم ۵ سی سی رسانده شده و به مدت ۳۰ دقیقه در دمای اتاق نگهداری شد. میزان جذب در طول موج ۴۱۴ نانومتر قرائت شده و مقدار فلاونوئید تام از روی منحنی استاندارد محاسبه گردید (mg/g/DW).

آزمایش سمیت حاد و تعیین LC 50 در آرتیمیا پرورشی جهت انجام آزمون آرتیمیا سالینا (*Artemia franciscana*) از روش Parra و همکاران استفاده شده است (۱۷). ۵۰۰ میلی گرم کیست آرتیمیا سالینا در ظروف مخروطی شکل حاوی یک لیتر آب دریا مصنوعی (PH= ۸-۸/۵) با هوادهی مداوم، در درجه حرارت اتاق و تحت تأثیر نور مصنوعی تفرج شد. سپس از محلول لارو یک روزه آرتیمیا به تعداد ۱۰ عدد برای هر لوله (۲۱ لوله) آزمایش جدا شد. سپس عصاره‌ها با غلظت‌های ۱۰۰، ۲۵۰، ۵۰۰، ۱۰۰۰ و ۲۰۰۰ ppm به صورت جداگانه در لوله‌های آزمایش ریخته و به حجم ۱۰ سی سی رسانده شد. هم‌چنین گروه کنترل مثبت (مثبت یک میلی لیتر DMSO به همراه محیط کشت) و گروه کنترل منفی (گروه کنترل منفی شامل محیط کشت) تهیه شد. آزمایش در گروه‌های سه تایی برای هر غلظت صورت گرفت. میزان لاروهای زنده و مرده در هر لوله آزمایش پس از ۲۴ ساعت توسط دستگاه لوپ شمارش و با گروه‌های کنترل مقایسه شد. برای محاسبه درصد مرگ و میر نهایی، درصد مرگ و میر گروه شاهد از درصد مرگ و میر گروه درمانی کاسته شد (۱۸).

ارزیابی اثر عصاره‌ها بر زخم معده به صورت درون تنی آماده سازی حیوانات

مطالعه تجربی حاضر به بررسی اثرات پیشگیرانه عصاره هیدروالکلی گیاه زولنگ و آویشن شیرازی به صورت جداگانه در زخم معده ناشی از ایندومتاسین در مدل حیوانی می پردازد. گیاهان آویشن و زولنگ با دوزهای ۲۵۰، ۵۰۰ و ۱۰۰۰ mg/kg براساس مطالعات پیشین برای این مطالعه انتخاب شدند.

۴۸ موش نر سفید با وزن ۲۵ تا ۳۵ گرم از موسسه تحقیقات حیوانات آزمایشگاهی دانشگاه علوم پزشکی مازندران تهیه شد و تحت شرایط استاندارد (۱۲ ساعت چرخه تاریکی-روشنایی، دمای ۲۴°C و دسترسی آزادانه به آب و غذای استاندارد) قرار گرفتند. این مطالعه مطابق با اصول انجمن حمایت از حقوق حیوانات با کد اخلاق IR.MAZUMS.REC.1400.015 انجام شد.

ایجاد زخم به روش استفاده از ایندومتاسین

فعالیت پیشگیرانه ضد زخم معده عصاره هیدروالکلی آویشن و زولنگ مطابق روش Basile و همکاران انجام گرفت (۱۹). بر این اساس ۴۸ موش به هشت گروه (هر گروه ۶ عدد) تقسیم و در قفسه‌های جدا نگهداری شدند. گروه‌ها به ترتیب شامل گروه ۱: عصاره آویشن با غلظت ۲۵۰ mg/kg، گروه ۲: عصاره آویشن با غلظت ۵۰۰ mg/kg، گروه ۳: عصاره آویشن با غلظت ۱۰۰۰ mg/kg، گروه ۴: عصاره زولنگ با غلظت ۲۵۰ mg/kg، گروه ۵: عصاره زولنگ با غلظت ۵۰۰ mg/kg، گروه ۶: عصاره زولنگ با غلظت ۱۰۰۰ mg/kg، گروه ۷: کنترل منفی (نرمال سالین) و گروه ۸: کنترل مثبت امپرازول با غلظت ۳۰ mg/kg بودند. بر اساس اینکه بررسی زخم معده باید با معده خالی مورد ارزیابی قرار گیرد پیش از آزمایش همه حیوانات به مدت ۴۸ ساعت از خوردن غذا محروم شدند و در این مدت تنها به آب دسترسی داشتند.

برای القای زخم معده بعد از یک ساعت از درمان گروه‌ها، همه موش‌ها ایندومتاسین با غلظت ۷۰ mg/kg را به صورت خوراکی دریافت کردند. مطابق مطالعات، مدت زمان بروز اثر ایندومتاسین بر معده حداقل چهار ساعت است (۱۹). بنابراین چهار ساعت بعد از تجویز ایندومتاسین، موش‌ها به وسیله زایلین و کتامین با دوز ۱۰/۱۵ ml -- ۱۰۰g (۰/۱۵ میلی‌لیتر به ازای ۱۰۰ گرم وزن بدن) بیهوش شدند و سپس معده‌ها برداشته و از قسمت طولی باز پس از تمیز کردن آن، روی سطح صاف به صورت مسطح قرار گرفت و در فرمالین ۱۰ درصد ثابت شدند.

بررسی هیستولوژی

بافت تثبیت شده در فرمالین توسط الکل اتیلیک با درجه الکل ۳۰، ۵۰، ۷۰، ۹۰ و ۱۰۰ آب گیری و سپس توسط گزیرول شفاف سازی و قالب گیری آن‌ها در پارافین انجام شد. با استفاده از میکروتوم با تیغه ثابت، برش‌هایی به ضخامت ۵ میکرون به صورت متوالی تهیه شد. برش‌ها به بن ماری منتقل شده و بر روی لام آغشته به چسب آلومین قرار داده شد. نمونه‌ها در دمای معمولی اتاق خشک شده و بعد از گذشت ۲۴ ساعت لام‌ها آماده رنگ آمیزی بود. در این مطالعه از روش رنگ آمیزی هماتوکسیلین-اوتوزین استفاده شد. تغییرات بافت شامل اپیتلیال، آرایش غدد، ادم، التهاب، نکروز، خونریزی و نفوذ لکوسیت‌ها مورد بررسی قرار می گیرند (۲۰).

بررسی آماری

تمامی اطلاعات به دست آمده به کمک نرم افزار SPSS و با استفاده از تحلیل one-way ANOVA و آزمون Tukey مورد بررسی قرار گرفت هم چنین $P < 0/05$ به عنوان سطح معنی دار در نظر گرفته شد. آنالیز داده‌های حاصل از LD50 با استفاده از روش آنالیز Probit تعیین شد.

یافته‌ها

اندازه‌گیری محتوی تام فنول

میزان فنل تام براساس روش رنگ‌سنجی Folin-ciocaltue با استفاده از گالیک اسید به عنوان استاندارد اندازه‌گیری شد (۱۶). با استفاده از دستگاه اسپکتروفتومتر جذب در ۷۵۰ نانومتر خوانده شد. براساس نمودار استاندارد $Y=0.0127X+0.002$, $R^2=0.9987$ میزان فنول تام عصاره آویشن شیرازی و زولنگ به ترتیب برابر ۱۱۳/۵ و ۲۶/۰۶ mg/ml است.

اندازه‌گیری محتوی فلاونوئید تام

میزان فلاونوئید تام به روش رنگ‌سنجی آلومینیوم کلراید با استفاده از کوئرستین به عنوان استاندارد اندازه‌گیری شد (۲۱،۱۶). با استفاده از دستگاه اسپکتروفتومتر میزان جذب در طول موج ۴۱۵ نانومتر خوانده شد. بر اساس نمودار استاندارد $Y=0.0069X+0.481$, $R^2=0.997$ میزان فلاونوئید تام عصاره آویشن و زولنگ به ترتیب برابر ۴۱ mg/ml و ۱۶/۷۹۹ μg/ml است.

آزمایش سمیت حاد و تعیین LC50 در آرمیا پرورشی

با توجه به روش کار گفته شده، میانگین تعداد

آرمیاهای زنده مانده و انحراف معیار در جداول شماره ۱ درج شده است. مطابق یافته‌ها دوز سمیت LD 50 برای آویشن شیرازی برابر ۵۰۰±۰/۰۰۱۲ ppm و برای زولنگ برابر ۱۰۰۰±۰/۰۰۳۱ ppm است.

بررسی هیستوپاتولوژی

بررسی نتایج هیستوپاتولوژی به دست آمده از چهار شاخص ارتشاح سلول‌های التهابی، خونریزی و احتقان نشان داد در دو گروه آویشن و زولنگ با افزایش غلظت از ۲۵۰ تا ۱۰۰۰ mg/kg به طور چشم‌گیری کم‌تر و اثر بخشی بیش‌تر شد. در دوز ۱۰۰۰ mg/kg هر دو عصاره نتایج خونریزی به‌طور معنی‌داری نسبت به گروه کنترل منفی بهتر عمل کرده ($P<0.05$) و نسبت به گروه کنترل مثبت تفاوت معنی‌داری نداشت ($P>0.05$). ارتشاح سلول‌های التهابی در گروه آویشن شیرازی نسبت به گروه منفی معنی‌دار بود ($P<0.05$) و نسبت به گروه کنترل مثبت معنی‌دار نبود ($P>0.05$). در مقایسه فاکتورهای ارتشاح سلول‌های التهابی، خونریزی و احتقان در دو گروه آویشن و زولنگ با غلظت‌های ۲۵۰، ۵۰۰ و ۱۰۰۰ mg/kg تفاوت معنی‌داری مشاهده نشد (جدول شماره ۲، تصاویر شماره ۱ و ۲).

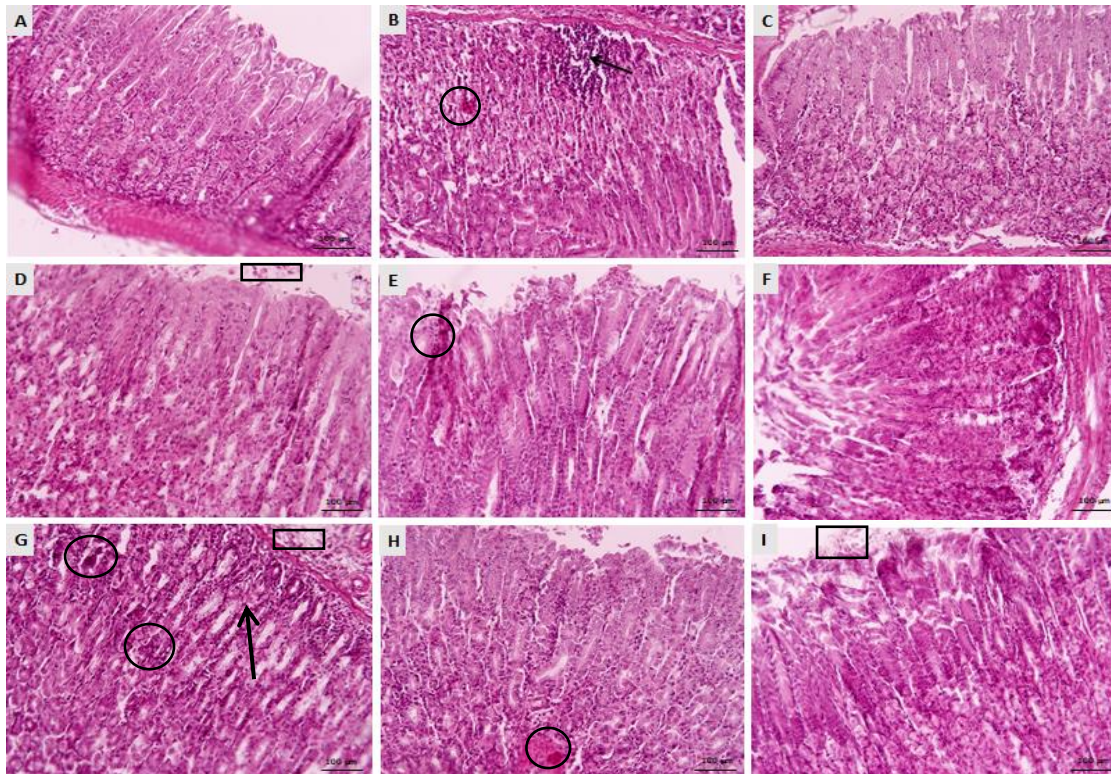
جدول شماره ۱: میانگین تعداد آرمیاهای زنده مانده در ۵ غلظت عصاره گیاه آویشن شیرازی و زولنگ (از ۱۰ عدد)

گروه‌ها	غلظت عصاره				
	۲۰۰۰ ppm	۱۰۰۰ ppm	۵۰۰ ppm	۲۵۰ ppm	۱۰۰ ppm
عصاره آویشن شیرازی	۰	۰/۵±۰/۰۵	۴/۲۵±۰/۸۲۹۱	۶/۲۵±۰/۴۳۳۰	۸/۵±۱/۱۱۸۰
عصاره زولنگ	۰/۲۵±۰/۴۳۳۰	۱±۰/۷۰۷۱	۵/۵±۱/۵	۶/۲۵±۱/۲۹۹۰	۹±۰/۷۰۷۱
کنترل منفی (نرمال سالین)	۱۰±۰/۰۰	۱۰±۰/۰۰	۱۰±۰/۰۰	۱۰±۰/۰۰	۱۰±۰/۰۰
کنترل مثبت (DMSO)	۰±۰/۰۰	۰±۰/۰۰	۰±۰/۰۰	۰±۰/۰۰	۰±۰/۰۰

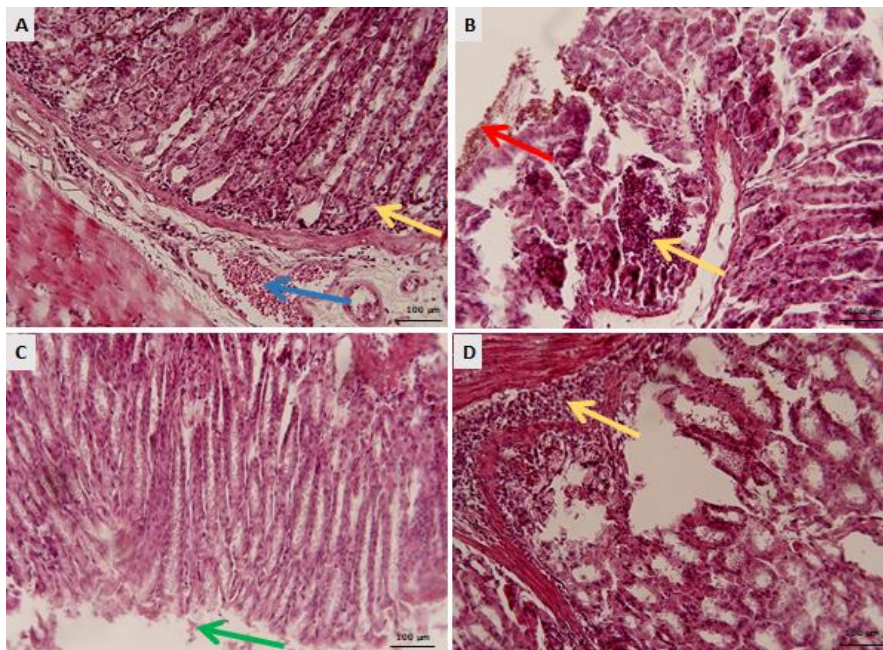
جدول شماره ۲: نتایج میزان معیارهای زخم در گروه‌های مختلف دریافت‌کننده عصاره آویشن و زولنگ

فاکتورهای پاتولوژی	غلظت عصاره گیاه آویشن شیرازی (mg/kg)			غلظت عصاره گیاه زولنگ (mg/kg)			کنترل مثبت (نرمال سالین)
	۲۵۰	۵۰۰	۱۰۰۰	۲۵۰	۵۰۰	۱۰۰۰	
ارتشاح سلول‌های التهابی	++	++	a+	+++	++	++	+++
خونریزی	++	++	a+	+++	++	++	+++
احتقان عروقی	+++	++	++	+++	++	++	+++

a: نسبت به ایندومتاسین معنی‌دار است ($P\leq 0.001$); aaa: $P\leq 0.001$; aa: $P\leq 0.01$; a: $P\leq 0.05$; b: نسبت به زولنگ معنی‌دار است ($P\leq 0.001$); bbb: $P\leq 0.01$; bb: $P\leq 0.05$; b: $P\leq 0.05$.) (واحدهای مورد بررسی کیفی و اعداد بر اساس نظر پاتولوژیست و قراردادی هستند)



تصویر شماره ۱: میکروگراف بافت معده در گروه‌های مختلف موش، بزرگنمایی $\times 20$ ، رنگ آمیزی H&E. A- گروه موش‌های سالم (که هیچ ماده‌ای دریافت نکردند)، B- گروه کنترل منفی (نرمال سالین)، C- گروه کنترل مثبت (امپرازول)، D- گروه آویشن دوز 250 mg/kg ، E- گروه آویشن دوز 500 mg/kg ، F- گروه آویشن دوز 1000 mg/kg ، G- گروه زولنگ دوز 250 mg/kg ، H- گروه زولنگ دوز 500 mg/kg ، I- گروه زولنگ دوز 1000 mg/kg ، مربع‌ها نشان دهنده ارتشاح سلول‌ها است، دایره بیانگر خونریزی، پیکان مشکی بیانگر احتقان است



تصویر شماره ۲: میکروگراف بافت معده در گروه کنترل منفی. پیکان سبز ریزش سلول‌های اپیتلیالی از غشای پایه، پیکان آبی احتقان عروقی، پیکان قرمز خونریزی، پیکان زرد ارتشاح سلول‌های التهابی. بزرگنمایی $\times 40$ ، رنگ آمیزی H&E

بحث

هدف از این مطالعه بررسی اثر پیشگیرانه عصاره‌های هیدروالکلی و استاندارد شده گیاهان زولنگ و آویشن شیرازی بر زخم معده در مدل حیوانی بود.

برای این کار ابتدا گیاهان خشک شده زولنگ و آویشن شیرازی تهیه شده و پس از شناسایی و ساخت هر بار یوم، فرآیند عصاره‌گیری انجام شد. برای استانداردسازی و تعیین میزان فنول و فلاونوئید در این گیاه بررسی‌های لازم انجام گردید و با رسم منحنی استاندارد در هر روش میزان فنول و فلاونوئید در این گیاهان به دست آمد. همان‌طور که در قسمت نتایج گفته شد میزان فنول و فلاونوئید در این دو گیاه قابل توجه بود و سپس اثر بخشی گیاهان بر پیشگیری از زخم معده در مدل حیوانی ارزیابی شد.

بهبود زخم و کاهش زمان ترمیم آن یکی از موارد مورد توجه در علوم پزشکی است. با توجه به اهمیت پروسه ترمیم زخم و این که عدم درمان زخم موجب عفونت و در نهایت عفونت سیستمیک و عوارض بعدی آن می‌شود، در حال حاضر داروهای شیمیایی مختلفی برای ترمیم زخم تولید می‌شود که دارای عوارض جانبی متعددی می‌باشند. اما استفاده از مواد طبیعی برای ترمیم زخم به دلیل عوارض کم‌تر، دسترسی راحت و هزینه‌های کم‌تر همواره مورد توجه قرار گرفته است. در طب ایرانی و باقی فلسفه‌های طبی از مفردات و قراپادین مختلفی برای درمان انواع زخم‌ها و التهابات در گذشته استفاده می‌شده است. در طب ایرانی دو گیاه آویشن و زولنگ کاربرد فراوانی در درمان زخم‌ها داشتند که در کتب معتبری مانند فردوس الحکمه ابن الطبری، قانون بوعلی سینا، الجامع لمفردات الاودیبه و الاغذیه ابن‌البیطار و مخزن الاودیبه عقیلی خراسانی از آن‌ها یاد شده است (۲۳، ۲۲). هم‌چنین مطالعات مختلفی در مورد عملکردهای فارماکولوژیک این دو گیاه و هم‌چنین مطالعات مشابه در مورد درمان زخم دیابتی و غیر دیابتی انجام شده است. در این مطالعه با بررسی این دو عصاره

به صورت جداگانه و با سه غلظت متفاوت ۲۵۰، ۵۰۰، ۱۰۰۰ mg/kg در زخم معده، عصاره‌ها مورد ارزیابی قرار گرفتند. زخم معده یکی از موضوعات مهم در علم پزشکی و یکی از علل عمده مورییدیتی و مورتالیتی است. گزارشات متعددی در مورد عوارض به تاخیر افتادن ترمیم زخم وجود دارد، بنابراین سرعت در ترمیم، یک فاکتور لازم برای ترمیم زخم و در نتیجه داروی مورد استفاده است (۲۴). با توجه به نتایج میکروسکوپی هر دو گیاه آویشن و زولنگ به صورت جداگانه توانستند در غلظت ۱۰۰۰ mg/kg خونریزی را به طور چشم‌گیری کاهش دهند ($P < 0/05$). هم‌چنین گیاه آویشن با غلظت ۱۰۰۰ mg/kg ارتشاح سلول‌های التهابی را به طور چشم‌گیری نسبت به سایر گروه‌های مورد بررسی کاهش داد ($P < 0/05$) (جدول شماره ۲ و تصویر شماره ۱). با توجه به بررسی فیتوشیمیایی عصاره‌های آویشن و زولنگ و حضور بالای فلاونوئید در عصاره‌های مورد بررسی و با توجه به اثرات فلاونوئیدها و تریترپنوئیدها در بهبود ترمیم زخم با افزایش جمع شدن مساحت زخم و افزایش میزان اپی‌تلیالیزاسیون و جلوگیری از عفونت ثانویه، عصاره گیاهان آویشن و زولنگ می‌توانند نقش به‌سزایی در بهبود زخم ایجاد کنند (۲۵).

فیروبیلاست‌ها و سلول‌های اندوتلیال به عنوان سلول‌های اصلی، نقش مهمی در تشکیل کلاژن و بافت گرانوله و رشد مویرگی در محل زخم بافت در حال ترمیم دارند، هم‌چنین این سلول‌ها با رسوب کلاژن و جمع شدن سطح زخم نقش مهمی در روند ترمیم زخم ایفا می‌کنند (۲۶). فیروبیلاست‌ها موجب تولید تعدادی از سیتوکین‌ها و فاکتورهای رشد می‌شوند که تکثیر و تمایز سلول‌ها در بستر زخم را تحریک می‌کنند (۲۴). کلاژن به عنوان یک پروتئین کلیدی در ماتریکس خارج سلولی بافت گرانوله به‌طور قابل ملاحظه در استحکام زخم نقش دارد (۲۷). فلاونوئیدها موجب افزایش ساخت و کراس‌لینک کلاژن می‌شوند و به عبارتی از تخریب و از هم پاشیدگی کلاژن محلول می‌کاهند (۲۸). فلاونوئیدها

با توجه به نقش آنتی اکسیدانتی خود و اهمیت این نقش در به دام اندازی رادیکال های آزاد فعال، می توانند نقش به سزایی در کاهش فاز التهابی زخم و تسریع ترمیم زخم ایفا کنند. این یافته ها ممکن است وابسته به حضور فلاونوئیدها باشد که در مطالعه حاضر، آنالیز کمی عصاره ها، سطوح بالای عناصر فلاونوئید و فنول تام در عصاره گیاهان آویشن و زولنگ را نشان می دهد و همچنین مطالعات اخیر در زمینه بهبود ترمیم زخم نقش فلاونوئیدها را نشان داده است (۲۹). این مشاهدات همسو با یافته های بهرامی و همکارانش در سال ۲۰۰۶ است که بر روی گونه *Froriepia subpinnata* انجام دادند و اثرات ضد التهاب و ضد درد مناسب گزارش شده را به ترکیبات فلاونوئیدی آن ها مرتبط دانستند (۳۰). یافته های مطالعه حاضر نشان داد که اثرات این گونه ها با داروهای معمول ضد اسید معده در التهاب و ارتشاح سلول ها برابر عمل کرده است و تفاوت معنی داری ندارد.

در مطالعه حاج هاشمی و همکارانش در سال ۲۰۰۲، عصاره هیدروالکلی گیاه *Satureja hortensis* در مدل حیوانی اثرات ضد درد و ضد التهاب مناسبی را از خود نشان داد. هم چنین اسانس موجود در این گیاه نیز دارای اثرات ضد درد خوبی بود. با توجه به این مطالعه، این اثرات فارماکولوژیک نسبت به داروهای معمول قابل مقایسه بوده و معنی داری قابل قبولی داشتند (۳۱).

Melese و همکاران در سال ۲۰۱۱ به بررسی اثر ضد زخم معده گیاه *Plantago lanceolata* L. بر Rodents پرداختند. مدل های زخم معده ای که در مطالعه آن ها روی آن بررسی شد شامل زخم معده ناشی از مصرف مزمن استیک اسید، زخم معده ناشی از ایندومتاسین و زخم دوازدهه ناشی از سیستمین (cysteamine) بود. تجویز عصاره به شکل دهانی بوده و نتیجه آزمایش نشان داد که با افزایش دوز، بهبود بیشتری در زخم گوارشی دیده شد و هم چنین این درمان اثربخش تر از داروهای رایج برای زخم گوارشی مثل رانیتیدین بود (۳۲). روش ایجاد زخم در مطالعه آن ها با

مطالعه حاضر یکسان بوده و ایندومتاسین برای ایجاد زخم استفاده شده است، با این تفاوت که در مطالعه آنها دوز ایندومتاسین گاوژ شده ۲۸mg/kg بود و موش ها ۳۶ ساعت گرسنه بودند، ولی در مطالعه حاضر موش ها ۴۸ ساعت گرسنه بودند و ۷۰mg/kg ایندومتاسین دریافت کرده بودند. هم چنین مطالعه حاضر نشان داد عصاره های مورد بررسی اثر ضد زخم معده وابسته به دوز دارند. همچنین در مطالعه دیگری توسط جلیل زاده و همکاران زخم معده با گاوژ ۶۰mg/kg ایندومتاسین ایجاد شد و در مطالعه حاضر القای زخم بر اساس نتایج پاتولوژیک با دوز ۶۰mg/kg قابل توجه نبود و دوز ۷۰mg/kg انتخاب و مورد بررسی قرار گرفت. هم چنین گروه سایمتیدین و امپرازول به عنوان کنترل مثبت انتخاب شدند. دوز امپرازول مطالعه جلیل زاده مشابه مطالعه حاضر بود (۳۳).

نوشاد و همکاران در سال ۲۰۲۱ میزان فنول فلاونوئید گیاه زولنگ را گزارش کردند که میزان فنول آن ۶۶/۵۳ mg/g گالیک اسید در گرم گیاه و میزان فلاونوئید آن را ۲۹/۱۰ mg/g کوئرستین در گرم عصاره گزارش کردند (۳۴). در مطالعه حاضر این مقدار برای فنول و فلاونوئید به ترتیب برابر ۲۶/۰۶ و ۱۶/۷۹ mg/g گزارش شد.

فردوسی و همکاران در سال ۱۳۹۶ به بررسی گیاه تشنه داری (*Scophularia striata*) در پیشگیری از زخم معده القا شده توسط ایندومتاسین در موش نر پرداختند و نتایج حاصل نشان داد عصاره گیاه *Scophularia striata* به طور معنی داری در پیشگیری از ایجاد زخم موثر است. در مطالعه آن ها گروه کنترل از امپرازول و رانیتیدین استفاده شد که دوز امپرازول ۱۰mg/kg بود در حالی که در مطالعه حاضر امپرازول با دوز ۳۰mg/kg استفاده شد. هم چنین دوز ایندومتاسین گاوژ شده ۴۸mg/kg بود (دوز ایندومتاسین مطالعه حاضر ۷۰mg/kg). دوز عصاره مورد استفاده در مطالعه آن ها ۱۰، ۵۰، ۱۰۰، ۱۵۰mg/kg بود ولی در مطالعه حاضر برای مشخص

نمودن میزان عصاره دریافتی گروه‌ها، ابتدا با روش ارزیابی دوز مسمومیت با آرتمیای پرورشی میزان دوز سمیت این دو گیاه را تعیین کرده تا بر این اساس پنجره درمانی (Therapeutic index) مشخص شده و در محدوده مشخص شده درمان با غلظت‌های عصاره‌های مورد مطالعه ۲۵۰، ۵۰۰، ۱۰۰۰ mg/kg آغاز گردید (۳۵).

در این مطالعه اثر پیشگیرانه این دو گیاه از ایجاد زخم معده در موش بررسی شد و طبق بررسی و نتایج بدست آمده سه شاخص زخم (التهاب، خونریزی و احتقان عروقی) در عکس‌های هیستوپاتولوژی ارزیابی شد و با کمک آن‌ها دوزهای مختلف از عصاره دو گیاه مورد مطالعه با نمونه‌های کنترل منفی که هیچ ماده‌ای دریافت نکرده بودند و گروه کنترل مثبت که داروی رایج و پر مصرف امپرازول را دریافت کرده بودند، مورد بررسی قرار گرفت. نتایج نشان داد گروه‌هایی که عصاره‌های گیاهان آویشن شیرازی یا زولنگ را دریافت کرده بودند به نسبت گروه کنترل منفی که هیچ عصاره و ماده‌ای جز ایندومتاسین دریافت نکرده بودند از نظر هیستوپاتولوژی بافت‌ها کریتریا‌های زخم کم‌تری داشتند، پس این بدین معناست که عصاره‌ها در پیشگیری از ایجاد زخم معده در موش موثر بودند. برای بررسی میزان تاثیر و شناسایی دوز موثر عصاره‌ها، گروه کنترل مثبت (امپرازول) مقایسه شدند. همان‌طور که از نتایج پاتولوژی مشخص است گیاه آویشن در دوز ۱۰۰۰ mg/kg اثر پیشگیرانه بالایی مشابه داروی امپرازول را به نمایش گذاشت و در کریتریا‌های زخم بررسی شده اثری تقریباً مشابه امپرازول نشان داده است.

نتایج نشان داده است گیاه آویشن شیرازی و زولنگ اثرات پیشگیرانه در زخم معده دارند و این اثر در هر دو گیاه با افزایش دوز تقویت شده و وابسته به دوز است. اثر محافظتی عصاره گیاه آویشن شیرازی از

عصاره گیاه زولنگ بیشتر است و با توجه به اینکه میزان فنول و فلاونوئید در گیاه آویشن شیرازی بیشتر از زولنگ گزارش شد این اثر پیشگیرانه می‌تواند مربوط به فنول‌ها و فلاونوئیدهای این دو گیاه باشد و علت اثر بهتر آویشن شیرازی به نسبت زولنگ به میزان این دو ترکیب نسبت داده شد. هم‌چنین می‌توان گفت، فلاونوئیدها با فعالیت‌های ضدباکتریال و ضدویروسی خود از عفونت ثانویه زخم جلوگیری کرده‌اند (۲۵) در مجموع پیشنهاد می‌شود ارزیابی دقیق‌تری از نوع فلاونوئیدهای موجود در این گیاهان انجام شود و هم‌چنین مطالعات بیش‌تری با درصدهای مختلف عصاره این دو گیاه توصیه می‌شوند. عصاره این گیاهان می‌تواند در ترمیم زخم نقش موثری داشته باشد و به‌عنوان یک گزینه مناسب برای درمان زخم‌های حاد معرفی گردد. از محدودیت‌های مطالعه حاضر می‌توان به عدم بررسی پروفایل ترکیبات فلاونوئید نام برد. پیشنهاد می‌شود در مطالعات بعدی پروفایل و میزان ترکیبات فلاونوئیدی مشخص شود و هم‌چنین مشخص شود اثرات درمانی به کدام جز وابسته است.

گیاهان آویشن شیرازی و زولنگ با دوز ۱۰۰۰ mg/kg توانستند به خوبی اثرات پیشگیرانه از زخم معده در موش‌های balb/c نشان دهند. این اثرات می‌تواند با دارا بودن میزان چشم‌گیر ترکیبات فلاونوئیدی مرتبط دانست.

سپاسگزاری

این مقاله حاصل بخشی از پایان‌نامه دکترای عمومی دکتر مهدی جلاهی می‌باشد، بدین‌وسیله از زحمات معاونت و پرسنل محترم پژوهشی، دانشکده داروسازی و پرسنل آزمایشگاه فارماکوگنوزی دانشگاه علوم پزشکی مازندران تشکر و قدردانی می‌گردد.

References

1. Kalantari H, Nourian SM. Prevalance of

Peptic Ulcer Versus Non Ulcer Dyspepsia in

- Patients which were Admitted for Endoscopy. Journal of Isfahan Medical School 2011; 28(118): 1304-1309 (Persian).
- Amaral GP, de Carvalho NR, Barcelos RP, Dobrachinski F, de Lima Portella R, da Silva MH, et al. Protective action of ethanolic extract of *Rosmarinus officinalis* L. in gastric ulcer prevention induced by ethanol in rats. Food Chem Toxicol 2013; 55: 48-55. PMID: 23279841.
 - Alizadeh Fard S. Relationship Between Alexithymia and Peptic Ulcer Disease: Does Aggression is a Mediator Variable? S. Alizadehfard *1. Health Psychology 2013; 1(4): 71-83.
 - Abdollahi L, Zolfaghari MR, Amini M, Salehi R. The Relation between Microalbuminuria and *Helicobacter Pylori* VacA Gene in Type 2 Diabetic Patients, Isfahan, Iran. Journal of Isfahan Medical School 2012; 30(179): 228-237 (Persian).
 - Talebi bezmin abadi A, Mohabati mobarez A, Taghvaei T. An investigation of the prevalence of iceA genotypes in *Helicobacter pylori* strains isolated from peptic ulcer patients in Sari (2008). J Arak Uni Med Sci 2010; 13(3): 84-90 (Persian).
 - Awaad AS, El-Meligy RM, Soliman GA. Natural products in treatment of ulcerative colitis and peptic ulcer. J Saudi Chem Soc 2013; 17(1): 101-124.
 - Royaniyan F, Azadbakht M, Talebpour Amiri F, Asgarirad H, Davoodi A, Akbari F, et al. Effect of Lipogel Containing Extracts of *Eryngium campestre* L. and *Satureja hortensis* L. on Wound Healing in Male Wistar Rats. J Mazandaran Univ Med Sci 2021; 31(203): 152-162 (Persian).
 - Pimenov MG, Leonov MVe. The genera of the Umbelliferae: a nomenclator. London; Royal Botanic Gardens, Kew; 1993.
 - Bimakr M, Ganjloo A, Noroozi A. Effect of acoustic cavitation phenomenon on bioactive compounds release from *Eryngium caucasicum* leaves. J Food Meas Charact 2019; 13(3): 1839-1851.
 - Khoshbakht K, Hammer K, Pistrick K. *Eryngium caucasicum* Trautv. cultivated as a vegetable in the Elburz Mountains (Northern Iran). Genet Resour Crop Evol 2007; 54(2): 445-448.
 - Wang P, Su Z, Yuan W, Deng G, Li S. Phytochemical constituents and pharmacological activities of *Eryngium* L. (Apiaceae). Pharmaceutical Crops 2012; 3: 99-129.
 - Semnani K, Azadbakht M, Houshmand A. Composition Of The Essential Oils Of Aerial Parts Of *Eryngium Bungei* Boiss. And *Eryngium Caeruleum* Mb 2003; 1: 44-48.
 - Shokrzadeh M, Azadbakht M, Ahangar N, Naderi H, Saravi SS. Comparison of the cytotoxic effects of *Juniperus sabina* and *Zataria multiflora* extracts with *Taxus baccata* extract and Cisplatin on normal and cancer cell lines. Pharmacogn Mag 2010; 6(22): 102-105. PMID: 20668574.
 - Aghamohammadi A, Hosseinimehr SJ, Ghasemi A, Azadbakht M, Pourfallah TA. Radiosensitization effects of a *Zataria multiflora* extract on human glioblastoma cells. Asian Pac J Cancer Prev 2015; 16(16): 7285-7290.
 - Saei-Dehkordi SS, Tajik H, Moradi M, Khalighi-Sigaroodi F. Chemical composition of essential oils in *Zataria multiflora* Boiss. from different parts of Iran and their radical scavenging and antimicrobial activity. Food Chem Toxicol 2010; 48(6): 1562-1567.
 - Azadbakht M, Dashti A, Vahedi L, Davoodi A. Effect of *Prunus Mahaleb* L. Seed Extract

- on Ethylene glycol-and Ammonium Chloride-Induced Urolithiasis in BALB/c Mice. *Iran J Med Sci* 2020; 45(2): 134-139. PMID: 32210490.
17. Parra AL, Yhebra RS, Sardiñas IG, Buela LI. Comparative study of the assay of *Artemia salina* L. and the estimate of the medium lethal dose (LD50 value) in mice, to determine oral acute toxicity of plant extracts. *Phytomedicine* 2001; 8(5): 395-400.
 18. Carballo JL, Hernández-Inda ZL, Pérez P, García-Grávalos MD. A comparison between two brine shrimp assays to detect in vitro cytotoxicity in marine natural products. *BMC Biotechnol* 2002; 2(1): 17. PMID: 12270067.
 19. Basile AC, Sertié JAA, Panizza S, Oshiro T, Azzolini C. Pharmacological assay of *Casearia sylvestris*. I: Preventive anti-ulcer activity and toxicity of the leaf crude extract. *J Ethnopharmacol* 1990; 30(2): 185-197.
 20. Arun M, Asha V. Gastroprotective effect of *Dodonaea viscosa* on various experimental ulcer models. *J Ethnopharmacol* 2008; 118(3): 460-465.
 21. Panjeshahin MR, Azadbakht M, Akbari N. Antidiabetic Activity of Different Extracts of *Myrtus Communis* in Streptozotocin Induced Diabetic Rats. *Romanian Rom J Diabetes Nutr Metab Dis* 2016; 23(2): 183-190.
 22. Avicenna. *The Canon of Medicine*. Translated by Sharafkandi A. (Hajār). Tehran; Soroush Publishing; 2019.
 23. Aghili M. *Makhzan-al-advia*. Tehran: Tehran University of Medical Sciences. 2009 .
 24. Tanideh N, Rokhsari P, Mehrabani D, Samani SM, Sarvestani FS, Ashraf MJ, et al. The healing effect of licorice on *Pseudomonas aeruginosa* infected burn wounds in experimental rat model. *World J Plast Surg* 2014; 3(2): 99-106. PMID: 25489532.
 25. Nagar HK, Srivastava AK, Srivastava R, Kurmi ML, Chandel HS, Ranawat MS. Pharmacological Investigation of the Wound Healing Activity of *Cestrum nocturnum* (L.) Ointment in Wistar Albino Rats. *J Pharm* 2016; 2016: 9249040. PMID: 27018126.
 26. Ersel M, Uyanikgil Y, Akarca FK, Ozcete E, Altunci YA, Karabey F, et al. Effects of silk sericin on incision wound healing in a dorsal skin flap wound healing rat model. *Med Sci Monit* 2016; 22: 1064-1078. PMID: 27032876.
 27. Grillo HC. Derivation of fibroblasts in the healing wound. *Arch Surg* 1964; 88(2): 218-224. PMID: 14082810.
 28. Lodhi S, Jain A, Jain AP, Pawar RS, Singhai AK. Effects of flavonoids from *Martynia annua* and *Tephrosia purpurea* on cutaneous wound healing. *Avicenna Journal of Phytomedicine* 2016; 6(5): 578-591.
 29. Nayak S, Nalabothu P, Sandiford S, Bhogadi V, Adogwa A. Evaluation of wound healing activity of *Allamanda cathartica*. L. and *Laurus nobilis*. L. extracts on rats. *BMC Complement Altern Med* 2006; 6(1): 12.
 30. Bahrami A, Jamzad M, Sedaghat S. Phytochemicals and biological activities of *Froriepia subpinnata* (ledeb.) Baill. Extracts. *Journal of Medicinal Plants and By-products* 2021; 10(1): 109-115.
 31. Hajhashemi V, Ghannadi A, Pezeshkian SK. Antinociceptive and anti-inflammatory effects of *Satureja hortensis* L. extracts and essential oil. *J Ethnopharmacol* 2002; 82(2-3): 83-87. PMID: 12241981.
 32. Melese E, Asres K, Asad M, Engidawork E. Evaluation of the antipeptic ulcer activity of the leaf extract of *Plantago lanceolata* L. in rodents. *Phytother Res* 2011; 25(8): 1174-1180. PMID: 21298726.

33. Jalilzadeh-Amin G, Najarnezhad V, Anassori E, Mostafavi M, Keshipour H. Antiulcer properties of Glycyrrhiza glabra L. extract on experimental models of gastric ulcer in mice. *Iran J Pharm Res* 2015; 14(4): 1163-1170. PMID: 26664383.
34. Noshad M, Alizadeh behbahani B. Eryngium campestre essential oil: Total phenol and flavonoids contents, antioxidant power, antimicrobial activity and its interaction with nalidixic acid antibiotic in vitro. *FSCT* 2021; 18(118): 263-271.
35. Ferdowsi S, Hooshmandi Z, Shahmoradi E. The Effect of Scrophularia striata Hydroalcoholic Extract in the Prevention of Gastric Ulcers Induced by Indomethacin in Rats. *Journal of Animal Biology* 2017; 9(4): 79-90 (Persian).