

## *Evaluating the Effect of Lipogel Formula Containing Extracts of *Rhamnus cathartica* L. on Wound Healing in Wistar Rats*

Shakiba Ataieian<sup>1</sup>,  
Mohammad Azadbakht<sup>2</sup>,  
Hosein Asgarirad<sup>3</sup>,  
Fereshteh Talebpuor<sup>4</sup>,  
Fatemeh Akbari<sup>5</sup>,  
Shervin Amirkhanloo<sup>6</sup>

<sup>1</sup> Pharmacy Student, Student Research Committee, Faculty of Pharmacy, Mazandaran University of Medical Sciences, Sari, Iran

<sup>2</sup> Professor, Department of Pharmacognosy, Faculty of Pharmacy, Mazandaran University of Medical Sciences, Sari, Iran

<sup>3</sup> Professor, Department of Pharmaceutics, Faculty of Pharmacy, Mazandaran University of Medical Sciences, Sari, Iran

<sup>4</sup> Professor, Department of Anatomy, Cellular and Molecular Biology Research Center, Mazandaran University of Medical Sciences, Sari, Iran

<sup>5</sup> PhD Student in Pharmacognosy, Faculty of Pharmacy, Mazandaran University of Medical Sciences, Sari, Iran

<sup>6</sup> PhD Student in Pharmaceutics, Faculty of Pharmacy, Mazandaran University of Medical Sciences, Sari, Iran

(Received December 4, 2022; Accepted August 28, 2022)

### **Abstract**

**Background and purpose:** Wound is a complication that is highly prevalent. The aim of this study was to investigate the effect of a lipogel formulation containing *Rhamnus cathartica* L., a native Iranian plant, on wound healing in Wistar rats.

**Materials and methods:** In this experimental study, to find the best lipogel formula, several formulations with different ratios of paraffin, polyethylene and extract were examined. Twenty rats were divided into four groups (n=5), including normal saline, lipogel base, extract lipogel, and active water. Full-thickness wound of 2\*2 cm was induced in the dorsal area. Wound size evaluation and histopathological study were done at days 3, 5, 7, and 12.

**Results:** The formulation containing 95% paraffin and 5% polyethylene was selected due to better skin coverage, good consistency, and better uniformity. Total phenolic content and total flavonoid content of *R. cathartica* were 4.5 mg/g and 23.415mg/g, respectively. In vivo results indicated significant differences in wound size between the treatment group and other groups ( $P \leq 0.05$ ). Histopathology studies showed that the *R. cathartica* extract had a better effect on collagen deposition, necrosis, fibroblast maturation, and epidermis formation compared with other groups ( $P \leq 0.05$ ).

**Conclusion:** This study showed that lipogel containing the *R. cathartica* extract was effective in full-thickness wound healing.

**Keywords:** wound healing, traditional Iranian medicine, herbal medicine, lipogel, *Rhamnus cathartica*, Wistar rats

**J Mazandaran Univ Med Sci 2022; 32 (214): 1-10 (Persian).**

**Corresponding Author: Mohammad Azadbakht** - Faculty of Pharmacy, Mazandaran University of Medical Sciences, Sari, Iran. (E-mail: azadbakhtm@hotmail.com)

## بررسی اثر فرمولاسیون لیپوزل حاوی عصاره رامنوس کاتارتیکا (*Rhamnus cathartica* L.) بر روی زخم در رت های ویستار

شکیبا عطایان<sup>1</sup>  
محمد آزادبخت<sup>2</sup>  
حسین عسگری راد<sup>3</sup>  
فرشته طالب پور<sup>4</sup>  
فاطمه اکبری<sup>5</sup>  
شروین امیرخانلو<sup>6</sup>

### چکیده

**سابقه و هدف:** زخم عارضه‌ای با شیوع بالا در جامعه می‌باشد و مطالعات مختلفی در زمینه تسریع روند بهبودی زخم به انجام رسیده است. هدف از این مطالعه بررسی اثر فرمولاسیون لیپوزل حاوی عصاره رامنوس کاتارتیکا (*Rhamnus cathartica* L.)، یکی از گیاهان بومی ایران، بر بهبود زخم در رت‌های نژاد ویستار بود.

**مواد و روش‌ها:** در این مطالعه تجربی، جهت تهیه فرمولاسیون لیپوزل، فرمولاسیون‌های متفاوتی با نسبت‌های مختلف پارافین، پلی‌اتیلن و عصاره تهیه و برای یافتن بهترین فرمولاسیون آزمایش شد. برای بررسی اثربخشی عصاره در بهبود زخم، تعداد 20 رت به چهار گروه (N=5) نرمال سالین، پایه لیپوزل، لیپوزل عصاره و اکتیو و اتر تقسیم شدند. زخم کامل به مساحت 2×2 سانتی‌متر در پشت حیوان ایجاد شد. بررسی ابعاد زخم و مطالعات هیستوپاتولوژی در روزهای 3، 5، 7 و 12 انجام گرفت. **یافته‌ها:** فرمولاسیون حاوی 95 درصد پارافین و 5 درصد پلی‌اتیلن به دلیل پوشانندگی بهتر پوستی، قوام مناسب و یکنواختی بهتر، به عنوان فرمولاسیون نهایی لیپوزل انتخاب شد. محتوای تام فنولی و فلاونوئیدی گیاه رامنوس کاتارتیکا به ترتیب برابر با 4/5 و 23/415 mg/g شد. نتایج مطالعات درون تنی نشان داد که ابعاد زخم در گروه عصاره نسبت به بقیه گروه‌ها تفاوت معنی‌دار آماری دارد (P≤0/05) و گیاه رامنوس کاتارتیکا قدرت خوبی در بهبود زخم داشت. هم‌چنین نتایج هیستوپاتولوژی گواه بر این بود که این گیاه در مواردی همچون رسوب کلاژن، نورگ‌زایی، بلوغ فیبروبلاست و تشکیل اپیدرم نسبت به سایر گروه‌ها اثر بهتری داشت (P≤0/05).

**استنتاج:** بر اساس یافته‌های مطالعه حاضر، لیپوزل حاوی عصاره رامنوس کاتارتیکا در بهبود زخم با ضخامت کامل موثر است.

**واژه‌های کلیدی:** بهبود زخم، طب سنتی ایرانی، گیاهان دارویی، لیپوزل، رامنوس کاتارتیکا، رت‌های ویستار

### مقدمه

چهار مرحله‌ای برنامه‌ریزی شده، همپوشان، پویا و طبیعی در بدن است که شامل هموستاز، التهاب، تکثیر و بازسازی

زخم‌ها آسیب‌های فیزیکی هستند که منجر به باز شدن یا پارگی پ بهبود زخم و بافت یک فرآیند بیولوژیکی

E-mail: azadbakht@hotmai.com

مؤلف مسئول: محمد آزادبخت - ساری: کیلومتر 17 جاده فرح آباد، مجتمع دانشگاهی پیامبر اعظم، دانشکده داروسازی

1. دانشجوی داروسازی، دانشکده داروسازی، دانشگاه علوم پزشکی مازندران، ساری، ایران
2. استاد، گروه فارماکولوژی، دانشکده داروسازی، دانشگاه علوم پزشکی مازندران، ساری، ایران
3. استاد گروه فارماسیوتیکس، دانشکده داروسازی، دانشگاه علوم پزشکی مازندران، ساری، ایران
4. استاد، گروه تشریح، دانشکده پزشکی، دانشگاه علوم پزشکی مازندران، ساری، ایران
5. دانشجوی دکتری فارماکولوژی، دانشکده داروسازی، دانشگاه علوم پزشکی مازندران، ساری، ایران
6. دانشجوی دکتری فارماسیوتیکس، دانشکده داروسازی، دانشگاه علوم پزشکی مازندران، ساری، ایران

تاریخ دریافت: 1400/9/13 تاریخ ارجاع جهت اصلاحات: 1400/10/28 تاریخ تصویب: 1401/6/6

تنه، برگ و میوه آن، ترکیبات آنتراکینونی و فلاونوئیدی گزارش شده است (8). این گیاهان دارای ترکیبات فلاونوئیدی و انتراکینونی فراوان هستند و به علت حضور این ترکیبات دارای خواص آنتی اکسیدانت، آنتی میکروبیال، ملین و دارای خواص دیورتیک هستند (9). فلاونوئیدها دارای اثرات شناخته شده به دام اندازی رادیکال‌های آزاد و بهبود فاز التهابی و ترمیم زخم دارند (10). همچنین انتراکینون‌ها و انترون‌ها دارای اثرات آنتی‌اکسیدانتی و به دام انداختن رادیکال‌های آزاد هستند (11). همچنین اثرات آنتی‌میکروبیال و ترمیم زخم از این دسته ترکیبات گزارش شده است. با توجه به خواص فیتوشیمیایی این گیاه، این مطالعه به بررسی اثرات این گیاه بر بهبود زخم در رت نژاد ویستار پرداخت.

## مواد و روش‌ها

### جمع‌آوری و عصاره‌گیری از گیاه

گیاهان از جنگل‌های جنوبی شهرستان نکاء در منطقه هزارجریب شناسائی و توسط افراد بومی جمع‌آوری شد. سپس از آن‌ها نمونه‌های هرباریومی (با کد هرباریومی: E1-212-111) تهیه شد و توسط متخصص سیستماتیک گیاهی تایید گردید و در هرباریوم دانشکده داروسازی دانشگاه علوم پزشکی مازندران نگهداری شد. پوست تنه گیاه با اتانل 70 درصد در طی 36 ساعت به روش ماسرسیون تحت عصاره‌گیری قرار گرفت. در نهایت با دستگاه روتاری تغلیظ و با فریز-درایر خشک شد (12).

### بررسی فیتوشیمیایی گیاهان

برای ارزیابی میزان فلاونوئید کل از روش آلومینیوم کلرید استفاده شد. 1 میلی‌لیتر از هر عصاره به‌طور جداگانه با 1 میلی‌لیتر محلول متانلی 2 درصد آلومینیوم کلرید مخلوط و به مدت 10 دقیقه در دمای اتاق انکوبه شد و در طول موج 415 نانومتر جذب نمونه با دستگاه UV-Visible تعیین شد و براساس کوئرتستین بیان شد (13، 14). برای اندازه‌گیری میزان فنول تام، از معرف فولین سیو کالتو

است (2) و ست می‌شوند و می‌توانند باعث اختلالات فیزیکی و عملکردی شوند. زخم‌های پوست باعث از بین رفتن پیوستگی اپیتلیوم می‌شوند که ممکن است با از دست دادن بافت همبند زیرین همراه باشد (1). تحت شرایطی مانند بیماری‌های عروق خونی واکسیژن رسانی، دیابت، عفونت زخم و غیره، زخم ممکن است از فرآیندهای بهبود طبیعی فیزیولوژیکی پیروی نکنند. چنین زخم‌هایی اغلب به دلیل یک تأخیر، ترمیم ناقص و یا عدم هماهنگی در فرآیند ترمیم وارد یک فاز التهابی پاتولوژیکی می‌شوند (4، 3) و در صورت تأخیر یا عدم بهبود زخم می‌تواند با درگیری‌های عفونی ناحیه، پیشرفت و پخش شدن عفونت در بدن و سیستمیک شدن آن، تهدیدکننده حیات شود. اهمیت این موضوع سبب شده است تا مطالعات فراوانی برای یافتن راهکار کارآمد و ارزان با عوارض جانبی کم‌تر انجام شود. منابع طبیعی از دیرباز با داشتن ویژگی‌های منحصر به فرد خود نظیر دسترسی آسان، ارزان قیمت و ایمن مورد توجه بسیار قرار گرفته است (6، 5). از منابع گیاهی در بهبود زخم به عنوان یک منبع جدید، کارامد و طبیعی جهت درمان می‌توان بهره برد (7). در مطالعه حاضر گیاه رامنوس کاتارتیکا به عنوان یک منبع طبیعی در بهبود زخم مورد مطالعه قرار گرفته است.

گیاه عش انگور یا سیاه تنگرس با نام علمی *Rhamnus cathartica L.* و نام انگلیسی Buckthorn از خانواده کنار یا عناب (Rhamnaceae) است. نام‌های فارسی دیگر این گیاه خوشه انگور، انگور خرس، آش انگور، فزان و شر است. این گیاه چند ساله و پایا بوده که به صورت درخت یا درختچه‌ای خاردار به ارتفاع 6 متر است. این گیاه اغلب در جنگل‌ها و در ارتفاعات رویش می‌کند. پراکنش جهانی آن در اروپا، شمال ترکیه، شمال ایران، آسیای میانه، قفقاز، غرب سیبری، شمال غرب آفریقا گزارش شده است و در ایران از جنگل‌های ارسباران و تالش، تا پل زنگوله و کلاردشت و گرگان پراکنده است. در اندام‌های گوناگون این گیاه از جمله

پایه لیپوزل را اضافه کرده و به خوبی هم زده تا فرآورده 5 درصد از عصاره گیاه تهیه شود. جهت پایداری میکروبی فرمولاسیون به آن متیل پارابن و پروپیل پارابن نیز اضافه می شود.

#### بررسی زخم در مدل حیوانی

در مطالعه تجربی حاضر 20 رت نر نژاد ویستار با محدوده وزنی 150-200 گرم از موسسه تحقیقات حیوانات آزمایشگاهی دانشگاه علوم پزشکی مازندران تهیه شد و تحت شرایط استاندارد (12 ساعت چرخه تاریکی - روشنایی، دمای  $24^{\circ}\text{C}$ ) و دسترسی آزادانه به آب و غذای استاندارد) قرار گرفتند. این مطالعه مطابق با اصول انجمن حمایت از حقوق حیوانات با کد اخلاق IR.MAZUMS..REC.1399.6336 انجام شد.

#### ایجاد زخم

ابتدا با تزریق داخل صفاقی کتامین و زایلازین 0/15 ml به ازای 100 گرم وزن بدن، حیوانات بیهوش شدند و سپس موهای قسمت پشتی رت‌ها به اندازه 5 سانتی متر مربع برداشته شد و نواحی مورد نظر ضد عفونی شد. سپس با کمک خط کش شابلون، زخم full thickness به ابعاد  $2\text{cm} \times 2\text{cm}$  و مساحت  $4\text{ cm}^2$  در هر رت به وسیله یک فرد در یک روز ایجاد شد.

#### بررسی اثربخشی فرآورده در مدل حیوانی

20 رت نر ویستار به چهار گروه (N=5) به صورت تصادفی (بدون در نظر گرفتن ویژگی و خصوصیات ویژه فردی حیوانات) تقسیم شدند، گروه بندی رت‌ها شامل موارد زیر بود:

گروه I: شستشوی زخم با نرمال سالین در حیوان برای مدت 12 روز (شویش روزانه زخم با سرم نرمال سالین به عنوان کنترل منفی طبق پروتکل‌های درمانی زخم باز) (15).

گروه II: استفاده از پایه لیپوزل بر روی زخم در حیوان به عنوان کنترل منفی برای مدت 12 روز.

استفاده شد. 5 میلی لیتر از معرف فولین سیوکالتو با 4 میلی لیتر از محلول  $\text{Na}_2\text{CO}_3$  یک مولار مخلوط شد، سپس 0/5 میلی لیتر از محلول عصاره گیاهی رامنوس کاتارتیکا یا اسید گالیک به مخلوط اضافه شد. مخلوط به مدت 15 دقیقه در دمای اتاق قرار گرفت. سپس میزان جذب توسط دستگاه اسپکتروفتومتر در طول موج 765 نانومتر اندازه گیری شد. منحنی استاندارد توسط غلظت‌های 0/25، 0/5، 1/25، 5/25 و 100 میلی گرم بر میلی لیتر از محلول اسید گالیک تهیه شد و در نهایت مقدار فنول کل به صورت میلی گرم اسید گالیک در یک گرم وزن عصاره خشک محاسبه شد (7، 14).

#### فرمولاسیون

در این مرحله 2 فرمولاسیون لیپوزل دارو و لیپوزل پلاسبو تهیه گردید. همه مراحل تهیه دارو و پلاسبو یکسان بود، با این تفاوت که فرمولاسیون پلاسبو به گونه‌ای طراحی شد که حاوی همه ترکیبات بجز عصاره گیاهان باشد. جهت تعیین مناسب‌ترین فرمولاسیون، به کمک نسبت‌های مختلفی از پارافین و پلی اتیلن، چندین فرمولاسیون طراحی شد که در این بین بهترین فرمولاسیون از جهت کارایی نسبت 95 به 5 پارافین به پلی اتیلن انتخاب شد. 95 گرم پارافین مایع و 5 گرم پلی اتیلن را داخل بشری ریخته و روی هیتر استیرر با دمای 120 درجه سانتی گراد و دور 300 rpm و حداقل به مدت 4 ساعت گذاشته شد. سپس ژل پلاستی بیس را با سرد کردن مخلوط تهیه و از نظر خاصیت پوشاندگی، قابلیت شستشو، قوام و روان پذیری بررسی شد. در ادامه، عصاره به فرمولاسیون اضافه و در بخش حیوانی استفاده شد.

روند تهیه لیپوزل این گونه است که ابتدا برای تهیه 100 گرم لیپوزل حاوی 5 درصد عصاره گیاه توزین کرده و به آن 5 سی سی آب اضافه کرده تا به صورت کامل باز شوند، سپس به هاونی حاوی 10 گرم اوسرین انتقال داده تا به صورت کامل در پایه جاذب پراکنده و جذب شوند. در مرحله بعد به صورت هندسی 80 گرم

پاتولوژی تعیین شد و سپس میانگین نمره‌های کرایتریای ترمیم زخم برای هر گروه مقایسه شدند.

#### آنالیز آماری

تمامی اطلاعات به دست آمده به کمک نرم افزار SPSS (ورژن 26) و آنالیز واریانس یک طرفه (One-way ANOVA) و به دنبال آن آزمون t-test برای داده‌های کمی مانند ابعاد زخم و آزمون کروسکال والیس (Kruskal-Wallis) برای ارزیابی داده‌های کیفی نظیر بررسی هیستوپاتولوژی انجام شد و  $P < 0/05$  به عنوان سطح تفاوت معنی داری گروه‌ها در مقایسه با گروه‌های کنترل در نظر گرفته شد.

#### یافته‌ها

##### بررسی فیتوشیمیایی گیاهان

با بررسی میزان فلاونوئید گیاه 23/415 mg/g پودر گیاه و میزان فنول تام آن 4/5 mg/g پودر گیاه بر اساس گالیک اسید به دست آمد.

##### خواص فیزیکوشیمیایی لیپوژل

لیپوژل با درصدهای 80، 90 و 95 درصد پارافین به پلی اتیلن تهیه گردید. به ترتیب هر چه درصد پارافین به پلی اتیلن بیش تر شد، پخش پذیری بیش تر و قوام مطلوب تر مشاهده گردید و از نظر پایداری فیزیکی نیز هر سه فرمول بعد 6 ماه پایدار بودند.

نتایج حاصل از مشاهدات ماکروسکوپی ترمیم زخم همه حیوانات مورد مطالعه در فرآیند جراحی و ایجاد زخم و در طول دوره دوازده روزه مطالعه بدون هیچ عوارضی زنده ماندند. نشانه‌های عفونت ثانویه در هیچ زخمی مشاهده نشد. اپیتلیوم جدید به طور کلی در گروه‌های تحت درمان در لبه‌های زخم با یک رنگ مایل به صورتی به راحتی قابل رویت بود. با توجه به نتایج حاصل از بررسی ماکروسکوپی یک زخم گروه درمان کاهش چشمگیر در کاهش ابعاد زخم را در مقایسه با سایر گروه‌های مورد بررسی نشان داده است (جدول شماره 1).

گروه III: شستشوی زخم با اکتیو واتر (Active water) به عنوان کنترل مثبت در حیوان برای مدت 12 روز.

گروه IV: استفاده از لیپوژل حاوی ماده موثره بر روی زخم در حیوان برای مدت 12 روز.

استفاده دارو و موارد دیگر در هر چهار گروه هر روز انجام شده است (16.5) و به صورت موضعی و روزانه به مدت 12 روز تحت درمان با نرمال سالین (گروه یک)، پایه لیپوژل (گروه دو)، شست و شوی زخم با اکتیو واتر (Active water) (گروه سه) و دریافت لیپوژل حاوی عصاره (گروه چهار) قرار گرفتند.

##### اندازه‌گیری ابعاد زخم

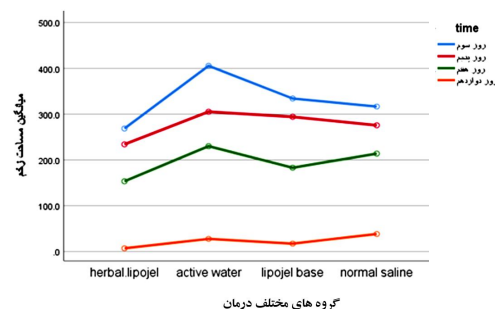
روزهای 3، 5، 7، 12 با توجه به تغییرات بافتی در این روزها و بر اساس متن مقالات انتخاب و ابعاد زخم ابتدا روی صفحه منعطف شفاف پلاستیکی مماس با زخم، کشیده و سپس این ابعاد به وسیله کاغذ میلی متری اندازه‌گیری شد (7).

##### ارزیابی‌های هیستوپاتولوژی

فاکتورهای دخیل در بررسی فرایند بهبود زخم شامل تکثیر فیبروبلاست، بلوغ بافت گرانوله، تشکیل عروق خونی، رسوب کلاژن و ارتشاح سلول‌های التهاب می‌باشند. به این منظور بررسی هیستوپاتولوژی بافتی ضرورت می‌یابد. به این منظور در انتهای مطالعه نمونه‌های پوستی در ظروف نگهدارنده حاوی فرمالین 10 درصد قرار گرفت، برای دستیابی به بلوک‌های پاتولوژی، دستگاه microtome تکه‌های به اندازه 5 mm از بافت ایجاد کرد و این قسمت‌ها به وسیله رنگ اتوزین و همتوکسیلین و لایت گرین رنگ آمیزی شد. بلوک‌های تهیه شده در زیر میکروسکوپ نوری با بزرگنمایی 40x به منظور بررسی تکثیر فیبروبلاست، بلوغ بافت گرانوله، تشکیل عروق خونی، رسوب کلاژن و ارتشاح سلول‌های التهاب مورد ارزیابی قرار گرفت. هم چنین برای هر کدام از ویژگی‌های مورد بررسی در ارزیابی هیستوپاتولوژی نمره‌ای بین 0 تا 3 به صورت قرار دادی توسط متخصص

## نتایج حاصل از بررسی ابعاد زخم

نتایج حاصل از بررسی ابعاد زخم (جدول شماره 2) نشان می‌دهد اثر زمان، اثر گروه و اثر متقابل زمان و گروه بر میزان ابعاد زخم معنی‌دار است ( $P < 0/05$ ). در هر 4 گروه در طول زمان (به خصوص بین روزهای 7 و 12) میزان ابعاد زخم کاهش داشته است. در تمام زمان‌ها نیز بین گروه‌ها (به خصوص بین گروه درمان با سایر گروه‌ها) تفاوت معنی‌دار آماری در ابعاد زخم وجود داشته است (نمودار شماره 1، جدول شماره 2).



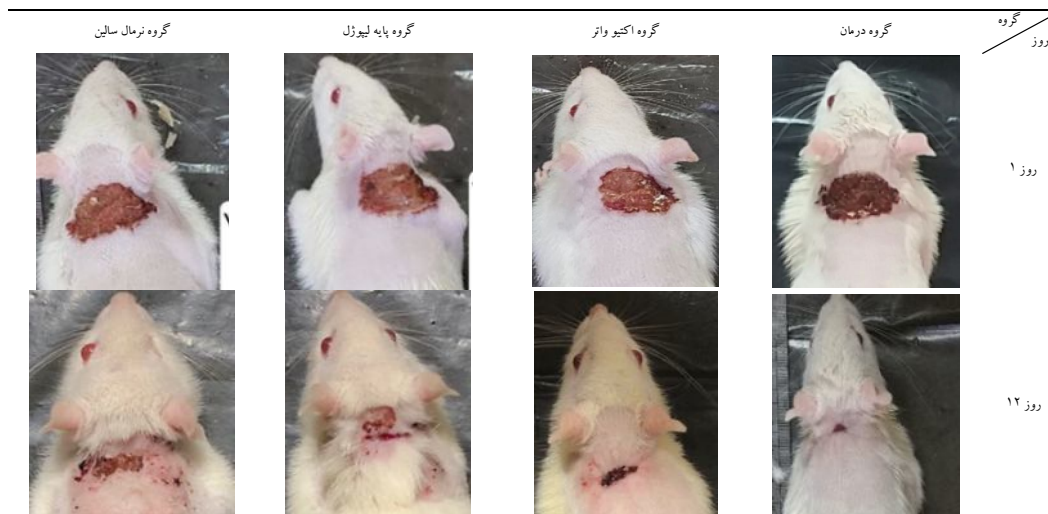
نمودار شماره 1: نمودار تغییرات مساحت زخم در روزهای سوم، پنجم، هفتم و دوازدهم از شروع آزمایش در گروه‌های تحت درمان

## نتایج حاصل از ارزیابی شاخص‌های هیستوپاتولوژی

نتایج بافت‌شناسی نشان داد که گروه درمان

بیش‌ترین تغییرات را نسبت به گروه‌های دیگر داشته است. از تغییرات مهمی که می‌توان گزارش کرد، افزایش سرعت تشکیل اپیدرم پس از درمان با لیپوژل حاوی عصاره رامنوس کاتارتیکا، در مقایسه با گروه نرمال سالین بود. درمان با عصاره گیاهی، تکثیر سلول و رشد مجدد اپیدرم را افزایش داد. در این مطالعه لیپوژل حاوی عصاره گیاه، تکثیر فیروبیلاست در محل زخم را تحریک کرده است. میزان بافت گرانوله در روز دوازدهم پس از ایجاد زخم در همه گروه‌ها افزایش یافت. اما بلوغ بافت گرانوله در گروه درمان در مقایسه با سایر گروه‌ها مقدار بیش‌تری افزایش یافت و بافت گرانوله فضای زخم را پر کرد. بلوغ بافت گرانوله در روز دوازدهم در اکتیواتر در مقایسه با گروه نرمال سالین و پایه لیپوژل افزایش یافته بود. افزایش تشکیل عروق خونی به وضوح در گروه درمان نسبت به سایر گروه‌ها مشاهده شد، اما این افزایش معنی‌دار نبوده است. میزان رسوب کلاژن در بافت گرانوله در ناحیه زخم در همه گروه‌ها نسبت به گروه سالین به‌طور معناداری افزایش پیدا کرد، اما این افزایش در گروه درمان بیش از سایر گروه‌ها بوده است. هم‌چنین ارتشاح سلول‌های التهاب در گروه نرمال سالین نسبت به سایر گروه‌ها بیش‌تر بود اما معنادار نبوده است.

جدول شماره 1: بررسی ماکروسکوپی زخم و روند بهبود آن در ابتدا و انتهای مطالعه. به جهت مقایسه گروه‌های مختلف با هم در روزهای مشابه و هم‌چنین مقایسه تغییرات بافتی در هر یک از گروه‌ها به صورت جداگانه در ابتدا و انتهای آزمایش



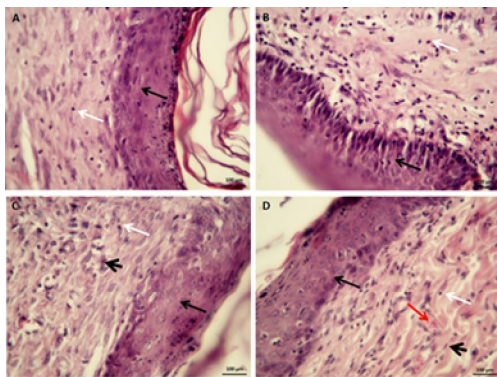
جدول شماره 2: میانگین مساحت زخم در گروه‌های مختلف مداخله

گروه‌ها	تعداد	میانگین (mm <sup>2</sup> )	انحراف معیار
گروه درمان	5	600/268	64/15
روز سوم	5	0/234	84/4
روز پنجم	5	400/153	72/4
روز هفتم	5	100/7	0/96
روز دوازدهم	5	405/400	9/47
گروه اکتیو واتر	5	305/200	3/70
روز سوم	5	200/00	1/58
روز پنجم	5	27/600	0/96
روز هفتم	5	334/00	4/84
روز دوازدهم	5	294/000	2/91
گروه پایه لیپوزل	5	182/900	2/01
روز سوم	5	17/300	0/57
روز پنجم	5	316/500	1/11
روز هفتم	5	275/600	3/04
روز دوازدهم	5	213/800	8/07
گروه نرمال سالین	5	38/300	1/20

جدول شماره 1: بررسی کمی شاخص‌های میکروسکوپی در فرایند بهبود با آزمون کروسکال والیس جهت ارزیابی شاخص‌های هیستوپاتولوژی در 4 گروه (میانگین رتبه‌ها) (a: نسبت به نرمال سالین معنی دار است) (a: P≤0/05, aa: P≤0/01, aaa: P≤0/001) (واحدهای مورد بررسی کیفی و اعداد براساس نظر پاتولوژیست و قراردادی هستند)

گروه	مغز	رسوب کلاژن	نورگ‌زایی	بلوغ فیروبلاست	تشکیل اپیدرم	التهاب
گروه درمان	2/75±500	2/50±0/577	2/50±0/577	2/25±0/50	2/50±0/577	0/50±0/577
گروه اکتیو واتر	2/50±0/577	1/75 ± 0/975	2/25 ± 0/500	2/00 ± 0/00	0/50±0/577	0/50±0/577
گروه پایه لیپوزل	1/75±0/50	1/50±0/577	1/75±0/500	1/75±0/500	0/50±0/577	0/50±0/577
گروه نرمال سالین	2/00 ± 0/00	501±0/577	1/50±0/577	1/50±0/57	0/075/700	0/075/700

میزان بافت گرانوله در روز 12 پس از ایجاد زخم در همه گروه‌ها به‌طور چشمگیری افزایش یافت. بلوغ بافت گرانوله در گروه عصاره در مقایسه با سایر گروه‌ها مقدار بیش‌تری افزایش یافت و بافت گرانوله فضای زخم را پر کرد. تشکیل لایه کراتین که یک نقش کلیدی در فرآیند ترمیم زخم داشته، در سطح پوست در گروه‌های تحت درمان، ظاهر شده بود. در گروه عصاره آنژیوژنز به‌صورت معنی‌داری افزایش یافت. فیبرهای کلاژن رنگ‌آمیزی شده با تری کروم ماسون به‌صورت آبی رنگ در تصویر شماره 2 مشاهده می‌شود. در همه گروه‌ها میزان رسوب کلاژن در بافت گرانوله افزایش یافت و در گروه عصاره این میزان بزرگ‌تر از گروه کنترل بود (P≤0/05).



تصویر شماره 1: فتومیکروگراف بیوپسی پوست (رنگ‌آمیزی هماتوکسیلین و انوزین با بزرگنمایی 40×) A: گروه نرمال سالین، B: گروه پایه لیپوزل، C: گروه اکتیو واتر و D: گروه لیپوزل عصاره. (پیکان سفید: ارتشاح سلول‌های التهابی، پیکان سیاه نازک: نئوایپیدرم، پیکان قرمز: نئوواسکولار، پیکان سیاه ضخیم: فیروبلاست بالغ).

در نهایت داده‌های آماری در تصویر شماره 2 و جدول شماره 3 نشان می‌دهد از میان شاخص‌های هیستوپاتولوژی، بلوغ فیروبلاست، رسوب کلاژن و نورگ‌زایی در بین گروه‌های مطالعه تفاوت معنی‌داری دارد (P<0/05) البته این تفاوت خیلی زیاد نیست.

#### نتایج حاصل از مشاهدات میکروسکوپی

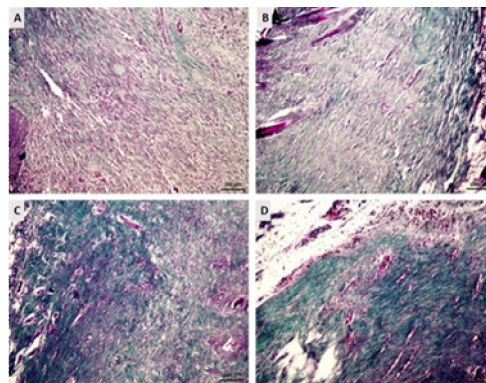
تصویر شماره 1 و 2 تصویر فوتومیکروگراف‌های محدوده زخم در گروه‌های مختلف درمان در روز دوازدهم مطالعه را نشان داده است. یافته‌های هیستوپاتولوژیکی نشان‌دهنده شکل‌گیری گرانولاسیون بافت، کراتین جدید، اپیدرم جدید و عروق جدید هستند. هر زخم نمره‌ای از 0 تا 3 در نظر گرفته شد و میانگین نمره در هر گروه محاسبه شد. سپس میانگین نمره‌های شاخص‌های ترمیم زخم در هر گروه تعیین شد. همان‌طور که در تصویر شماره 1 و 2 نشان داده شده، تفاوت‌های معنی‌داری میان گروه‌ها در خصوص نمره تعیین شده با استفاده از آنالیزهای میکروسکوپی زخم‌ها بود. بیش‌ترین تغییرات مهمی که می‌تواند از تصویر دیده شود تشکیل اپیدرم پس از درمان با عصاره رامنوس کاتارتیکا در مقایسه با گروه کنترل بود. در گروه عصاره، اپی‌تلیالیزاسیون و تکثیر فیروبلاست افزایش یافته است.

فلاونوئیدی آن در این مطالعه برابر است با 23/415 mg/g از پودر خشک گیاه که میزان قابل توجهی می باشد.

مطالعات بسیاری در بازه های زمانی 7، 12، 21 روزه به بررسی بهبود زخم پرداخته اند، در این مطالعه پایش بهبود زخم تا کاهش ابعاد زخم گروه عصاره به میزان 17/300 میلی متر ادامه یافت (روز دوازدهم). در مطالعات مختلف این پایش تا بهبود کامل زخم ادامه می یابد، با این وجود این مطالعه در این بازه زمانی اثربخشی چشمگیر گروه درمان عصاره را نسبت به گروه های کنترل نشان داد ( $P < 0/05$ ). هم چنین نتایج بررسی ابعاد زخم نشان داد که در تمامی گروه های دریافت کننده مداخلات درمانی، ترمیم زخم بهبودی سریعی دارد و ابعاد زخم در هر دو روز متوالی از درمان، نسبت به یکدیگر کاهش معنی داری یافته است.

مطالعات مختلف به منظور بررسی دقیق تر فرایند بهبود زخم به بررسی هیستوپاتولوژیکی نمونه های بافتی می پردازند، رنگ آمیزی های رایج به این منظور هماتوکسیلین-ئوزین، لایت گرین و تریکروم ماسون است. رنگ آمیزی گرین لایت و تریکروم ماسون، رنگ آمیزی اختصاصی برای دیده شدن بافت فیروزه شده و پیوندهای کلاژن است که در آن بافت فیروزه شده به رنگ سبز و آبی دیده می شود (19).

فاکتورهای مورد بررسی بافت شناسی در اغلب مطالعات رسوب کلاژن، نورگ زایی، بلوغ فیروبلاست، تشکیل اپیدرم و بررسی التهاب است. در سایر مطالعات فاکتورهای احتقان، ادم و بررسی فولیکول موئی نیز انجام می گیرد (21-19). در این مطالعه فاکتورهای رسوب کلاژن، نورگ زایی، بلوغ فیروبلاست و تشکیل اپیدرم مورد ارزیابی قرار گرفت واز رنگ آمیزی های هماتوکسیلین-ئوزین و گرین لایت استفاده شد. نتایج ارزیابی های هیستوپاتولوژیک و فاکتورهای دخیل در فرایند بهبود زخم (رسوب کلاژن، نورگ زایی، بلوغ فیروبلاست و تشکیل اپیدرم) عملکرد بهتر گروه درمان با عصاره رامنوس کاتارتیکا را نسبت به سایر گروه ها



تصویر شماره 2: هیستوپاتولوژی ترمیم زخم حاد و میزان رسوب کلاژن در روز دوازدهم (رنگ آمیزی لایت گرین، بزرگنمایی 10). رنگ سبز شدت رسوب کلاژن را نشان می دهد. شدت رنگ در گروه دریافت کننده دارو بیش تر می باشد. (A؛ گروه کنترل، B؛ کرم پایه، C؛ اکتیو واتر، D؛ عصاره رامنوس کاتارتیکا) میزان رسوب کلاژن در بافت گرانوله در منطقه زخم در همه گروه های درمان شده در مقایسه با گروه کنترل افزایش یافت

## بحث

زخم یک عارضه با شیوع بالا است و پژوهش های مختلفی در زمینه تسریع روند بهبودی زخم به انجام رسیده است. در این مطالعه به بررسی اثر لیپوزل عصاره هیدروالکلی رامنوس کاتارتیکا (*Rhamnus cathartica L.*) بر روی زخم در مدل حیوانی پرداخته شد. نتایج حاصل از این مطالعه نشان داد که میزان بسته شدن زخم در گروه درمان با عصاره در بازه های زمانی مختلف به طور چشمگیری بهتر از سایر گروه های کنترل است ( $P < 0/05$ ). با توجه به این موضوع که یک ترکیب مناسب برای ترمیم زخم، باید باعث کاهش التهاب ناشی از استرس اکسیداتیو (اثر رادیکال های آزاد) شود (17)، این مطالعه میزان فلاونوئیدهای موجود در این گیاه را مورد ارزیابی قرار داده است. فلاونوئیدها با توانایی به دام اندازی رادیکال های آزاد (مهم ترین علت التهاب در طول فرآیند ترمیم زخم) و اثرات آنتی اکسیداتی می توانند در فاز التهابی زخم به عنوان تعدیل کننده ایمنی و بهبود ترمیم زخم کارآمد باشند. گیاه رامنوس کاتارتیکا، دارای دسته ترکیبات فلاونوئیدی می باشد (18,9) و میزان ترکیبات

نشان داد ( $P < 0/05$ ). این گیاه تکثیر سلول و رشد مجدد اپیدرم را افزایش داد و باعث تحریک تکثیر فیبروبلاست در محل زخم شده است، که این مشاهدات مشابه مطالعه‌ای است که اکبری و همکاران بر روی گیاه گون انجام داده‌اند (7). همچنین در مطالعه دیگر که به بررسی گیاهان مرزه و زولنگ می‌پردازد، این گیاهان تشکیل اپیدرم را افزایش دادند، اما در خصوص تکثیر سلول و این افزایش از نظر آماری معنی‌دار نبوده است (6).

در مطالعه حاضر بر خلاف مطالعه اکبری و همکاران که از پایه پماد وازلین استفاده کردند، از لیپوژل که متشکل از پارافین و پلی‌اتیلن است، استفاده شد و به دلیل وسیکوزیته بهتر، تحمل رنج دمایی وسیع‌تر، جذب، آزادسازی بهتر مواد دارویی نسبت به وازلین ارجحیت دارد (8,7). در این مطالعه در طی 12 روز زخم‌ها به طور چشمگیری بهبود یافتند که مطابق با یافته‌های رویانیا و همکاران است که به بررسی اثر بهبود زخم لیپوژل گیاهان زولنگ و مرزه در مدل حیوانی می‌پردازد. هم‌چنین در مطالعه رویانیا و همکاران از گروه کنترل اکتیو واتر به عنوان گروه شاهد استفاده شد که مشابه مطالعه حاضر است (6). نظر به این که داروهای شیمیایی ممکن است عوارض جانبی ناخواسته‌ای داشته باشند و نتایج به‌دست آمده از این مطالعه در بهره‌گیری از گیاه رامنوس در فرایند بهبود زخم با توجه به اثربخشی دیده شده از این گیاه، پیشنهاد می‌شود تا این گیاه در کارآزمایی‌های بالینی و فراوری‌های

صنعتی مورد بررسی و بهره‌وری قرار گیرد. با توجه به محدودیت بررسی‌های بیش‌تر فیتوشیمیایی گیاه و هزینه بر بودن آن، نبود تجهیزات کافی جهت ارزیابی بهتر فرمولاسیون‌های دارویی، دشواری تهیه نمونه‌های گیاهی، نبود تجهیزات ایده‌آل جهت تست‌های حیوانی و دشواری تهیه استانداردهای ترکیبات آزمایشگاهی و مواد مورد نیاز، پیشنهاد می‌شود تا در مطالعات تخصصی بعدی نوع ترکیبات و میزان ماده موثره گیاه با روش HPLC تعیین شود و مطالعه روی تعداد بیش‌تری از حیوانات و سایر گونه‌ها نظیر خوکچه هندی و خرگوش انجام گیرد. هم‌چنین سایر سیستم‌های دارورسانی پوستی به منظور بهینه‌سازی دارورسانی پوستی مورد ارزیابی و مطالعه قرار گیرد.

با توجه به نتایج به دست آمده از این مطالعه مشخص شد که گیاه رامنوس کاتارتیکا قدرت خوبی در بهبود زخم دارد و می‌تواند به‌عنوان یک راهکار درمانی مناسب مورد توجه قرار گیرد. هم‌چنین این مطالعه بررسی‌های پیشرفته فیتوشیمیایی، بالینی و فراوری صنعتی این گیاه را پیشنهاد می‌کند.

## سپاسگزاری

این مقاله منتج از پایان‌نام دکتر شکلیا عطیایان است و نویسنده از تمامی افرادی که در این طرح کمک کردند تشکر و قدردانی می‌کند.

## References

1. Lordani TVA, de Lara CE, Ferreira FBP, de Souza Terron Monich M, Mesquita da Silva C, Felicetti Lordani CR, et al. Therapeutic effects of medicinal plants on cutaneous wound healing in humans: a systematic review. *Mediators of Inflammation* 2018; 2018: 7354250.
2. Ashkani-Esfahani S, Khoshneviszadeh M, Noorafshan A, Miri R, Rafiee S, Hemyari K, et al. The healing effect of *Plantago major* and *Aloe vera* mixture in excisional full thickness skin wounds: Stereological study. *World J Plastic Surg* 2019; 8(1): 51-57.
3. Boer M, Duchnik E, Maleszka R, Marchlewicz M. Structural and biophysical characteristics of human skin in maintaining proper epidermal barrier function. *Adv Dermatol Allergol* 2016; 33(1): 1-5.
4. Guo Sa, DiPietro LA. Factors affecting wound healing. *J Dent Res* 2010; 89(3): 219-229.

5. Hosseinimehr SJ, Khorasani G, Azadbakht M, Zamani P, Ghasemi M, Ahmadi A. Effect of aloe cream versus silver sulfadiazine for healing burn wounds in rats. *Acta Dermatovenerol Croat* 2010; 18(1): 2-7.
6. Royaniyan F, Azadbakht M, Talebpour Amiri F, Asgarirad H, Davoodi A, Akbari F, et al. Effect of Lipogel Containing Extracts of *Eryngium campestre* L. and *Satureja hortensis* L. on Wound Healing in Male Wistar Rats. *Journal of Mazandaran University of Medical Sciences* 2021; 31(203): 152-162 (Persian).
7. Akbari F, Azadbakht M, Bagheri A, Vahedi L. In Vitro and In Vivo Wound Healing Activity of *Astragalus floccosus* Boiss.(Fabaceae). *Advances in Pharmacological and Pharmaceutical Sciences* 2022; 2022: 1.
8. Reza G, Mohammad A. Novel advancements in wound healing. *Journal Birjand Univ Med Sci* 2014; 21(1): 1-19 (Persian).
9. Nigussie G, Melak H, ANNISA ME. Traditional Medicinal Uses, Phytochemicals, and Pharmacological Activities of Genus *Rhamnus*: A review. *Journal of the Turkish Chemical Society Section A: Chemistry* 2021; 8(3): 899-932.
10. Aslam MS, Ahmad MS, Riaz H, Raza SA, Hussain S, Qureshi OS, et al. Role of flavonoids as wound healing agent. *Phytochemicals* 2018; 95-102.
11. Lakshman S, Murthy Y, Rao KRM. Studies on synthesis and antioxidant property of anthraquinone analogues. *Materials Today: Proceedings* 2021; 40: S75-S78.
12. Lapornik B, Prošek M, Wondra AG. Comparison of extracts prepared from plant by-products using different solvents and extraction time. *Journal of Food Engineering* 2005; 71(2): 214-222.
13. Mrowietz U, Wustlich S, Hoexter G, Graeber M, Bräutigam M, Luger T. An experimental ointment formulation of pimecrolimus is effective in psoriasis without occlusion. *Acta Derm Venereol* 2003; 83(5): 351-353.
14. Pourmorad F, Hosseinimehr S, Shahabimajd N. Antioxidant activity, phenol and flavonoid contents of some selected Iranian medicinal plants. *African Journal of Biotechnology* 2006; 5(11).
15. Mirshamsi M, Ayatollahi J, Dashti RM. A comparison between traumatic wound infections after irrigating them with tap water and normal saline. *World Journal of Medical Sciences* 2007; 2(1): 58-61.
16. Nasiri E, Hosseinimehr SJ, Azadbakht M, Akbari J, Enayati-Fard R, Azizi S, et al. The healing effect of *Arnebia euchroma* ointment versus silver sulfadiazine on burn wounds in rat. *World J Plast Surg* 2015; 4(2): 134-144.
17. Mohanty C, Das M, Sahoo SK. Sustained wound healing activity of curcumin loaded oleic acid based polymeric bandage in a rat model. *Mol Pharm* 2012; 9(10): 2801-2811.
18. Bayat P, Farshchi M, Yousefian M, Mahmoudi M, Yazdian-Robati R. Flavonoids, the compounds with anti-inflammatory and immunomodulatory properties, as promising tools in multiple sclerosis (MS) therapy: A systematic review of preclinical evidence. *Int Immunopharmacol* 2021; 95: 107562.
19. Lo RC, Kim H. Histopathological evaluation of liver fibrosis and cirrhosis regression. *Clin Mol Hepatol* 2017; 23(4): 302-307.
20. Gorain B, Pandey M, Leng NH, Yan CW, Nie KW, Kaur SJ, et al. Advanced drug delivery systems containing herbal components for wound healing. *Int J Pharm* 2022; 617: 121617.
21. Mukherjee PK, Mukherjee K, Rajesh Kumar M, Pal M, Saha B. Evaluation of wound healing activity of some herbal formulations. *Phytother Res* 2003; 17(3): 265-268.