

Frequency of Condensing Osteitis in the Apexes of Teeth with Deep Caries and Large Restorations in Panoramic Radiographs of Patients at Sari Dental School

Mona Alimohammadi¹,
Hooria Hadian¹,
Jaber Mousavi²,
Mehdi Aryana³,
Seyed Rasul Tabatabaei⁴

¹ Assistant Professor, Department of Oral and Maxillofacial Radiology, Faculty of Dentistry, Mazandaran University of Medical Sciences, Sari, Iran

² Associate Professor, Department of Community Medicine, Faculty of Medicine, Mazandaran University of Medical Sciences, Sari, Iran

³ Dentistry Student, Student Research Committee, Faculty of Dentistry, Mazandaran University of Medical Sciences, Sari, Iran

⁴ Dental Surgeon, Mazandaran University of Medical Sciences, Sari, Iran

(Received July 229, 2023 ; Accepted June 25, 2023)

Abstract

Background and purpose: Condensing osteitis is the local reaction of bone to a pulp inflammatory stimulus with low intensity and long duration and is the most common radiopaque pathogen lesion in the jaw. The aim of the present study was to evaluate the frequency of condensing osteitis in apex of teeth with deep caries and restorations in panoramic radiographs.

Materials and methods: This cross-sectional study evaluated panoramic radiographs of 2039 patients attending Sari Dental School clinic for dental treatments during 2018-19. Demographic information, including age and sex were recorded. All panoramic radiographs were taken with Cranex D (soredex, Finland) panoramic device and Ortho CP-G Plus films. Lesions in the area of teeth with extensive restoration or deep caries (condensing osteitis) were examined in both jaws. Data were analyzed in SPSS V21 using Kolmogorov-Smirnov test, Fisher's exact test and Chi-square.

Results: According to findings, 364 panoramic radiographs had condensing osteitis. The frequency of radiopacity at the apex of teeth with condensing osteitis was significantly higher in women than men ($P=0.042$). But there was no significant association between condensing osteitis and border, shape, jaw type, tooth type, and age ($P<0.05$).

Conclusion: This study showed a relatively high prevalence of condensing osteitis in our patients in dental clinic at Mazandaran University of Medical Sciences. Current findings support the theory that condensing osteitis lesions may form a reaction associated with severely decayed, restored, or pulpitized teeth.

Keywords: Condensing osteitis, focal sclerosing osteomyelitis, panoramic radiograph

J Mazandaran Univ Med Sci 2023; 33 (223): 172-178 (Persian).

Corresponding Author: Mona Alimohammadi - Faculty of Dentistry, Mazandaran University of Medical Sciences, Sari, Iran. (E-mail: mona_y28@yahoo.com)

فراوانی استئیت کندانسه انتهایی ریشه دندان‌های دارای پوسیدگی عمیق و ترمیم وسیع در رادیوگرافی‌های پانورامیک بیماران مراجعه‌کننده به دانشکده دندان‌پزشکی ساری

مونا علی‌محمدی¹
حورا هادیان¹
جابر موسوی²
مهدی آریانا³
سید رسول طباطبائی⁴

چکیده

سابقه و هدف: استئیت کندانسه، واکنش موضعی استخوان به یک محرک التهابی پالپی با شدت پایین و مدت طولانی و شایع‌ترین ضایعه پاتوژن رادیوپاک در فکین می‌باشد. هدف از مطالعه حاضر، بررسی فراوانی استئیت کندانسه در انتهایی ریشه دندان‌های دارای پوسیدگی و ترمیم عمیق در کلیشه‌های رادیوگرافی پانورامیک بیماران بود.

مواد و روش‌ها: در این مطالعه مقطعی، رادیوگرافی‌های پانورامیک 2039 بیمار که طی سال‌های 98-1397 جهت درمان به کلینیک دانشکده دندان‌پزشکی ساری مراجعه کرده بودند، مورد ارزیابی قرار گرفت. پس از ورود بیماران به مطالعه، اطلاعات دموگرافیک شامل سن و جنس ثبت شد. تمامی رادیوگرافی‌های پانورامیک با دستگاه پانورامیک (soredex, Finland) Cranex D و فیلم‌های Ortho CP-G Plus تهیه شده بود. ضایعاتی که در ناحیه دندان‌های دارای ترمیم وسیع یا پوسیدگی عمیق بودند (استئیت کندانسه)، در هر دو فک بررسی شدند. داده‌ها وارد نرم‌افزار SPSS21 شد و با آزمون کولموگروف - اسمیرنوف، فیشر و کای اسکوتر تحلیل آماری شدند.

یافته‌ها: تعداد 364 کلیشه پانورامیک استئیت کندانسه داشتند. فراوانی رادیوپاسیته انتهایی ریشه دندان‌های دارای استئیت کندانسه به‌طور معناداری در زنان بیش‌تر از مردان بود ($P=0/042$)؛ اما ارتباط معناداری بین حدود، شکل، نوع فک، نوع دندان و سن با استئیت کندانسه وجود نداشت ($P<0/05$).

استنتاج: یافته‌ها بیانگر شیوع نسبتاً بالای استئیت کندانسه در بین بیماران مراجعه‌کننده به کلینیک دندان‌پزشکی دانشگاه علوم پزشکی مازندران بود. هم‌چنین، این تئوری را تأیید می‌کند که ضایعات استئیت کندانسه می‌تواند تشکیل‌دهنده واکنش مربوط به دندان‌های دارای پوسیدگی شدید، ترمیم یا پالپیت باشد.

واژه‌های کلیدی: استئیت کندانسه، استئومیلیت اسکروزه کانونی، رادیوگرافی پانورامیک

مقدمه

پری‌اپیکال یا استئومیلیت اسکروزه کانونی) شایع‌ترین ضایعه پاتوژن رادیوپاک در فکین با شیوع 4-7 درصد می‌باشد. این ضایعه به‌عنوان واکنش موضعی استخوان

ضایعات مینرالیزه فکین اغلب به‌طور اتفاقی در رادیوگرافی و توموگرافی کامپیوتری یافت می‌شود(1). استئیت کندانسه (condensing osteitis) (استئیت اسکروزه

E-mail: mona_y28@yahoo.com

مؤلف مسئول: مونا علی‌محمدی - ساری: بلوار خزر، دانشکده دندان‌پزشکی

1. استادیار، گروه رادیولوژی دهان، فک و صورت، دانشکده دندان‌پزشکی، دانشگاه علوم پزشکی مازندران، ساری، ایران
2. دانشیار، گروه پزشکی اجتماعی، دانشکده پزشکی، دانشگاه علوم پزشکی مازندران، ساری، ایران
3. دانشجوی دندان‌پزشکی، کمیته تحقیقات دانشجویی، دانشکده دندان‌پزشکی، دانشگاه علوم پزشکی مازندران، ساری، ایران
4. دندان‌پزشک، دانشگاه علوم پزشکی مازندران، ساری، ایران

تاریخ دریافت: 1401/5/22 تاریخ ارجاع جهت اصلاحات: 1401/8/29 تاریخ تصویب: 1402/4/4

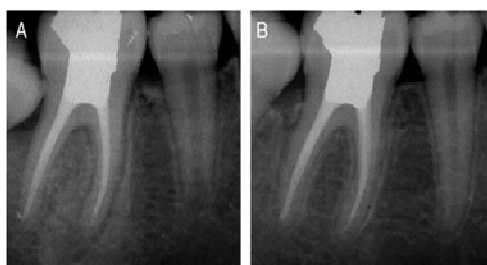و درمان آن کمک می‌نماید. لذا هدف از مطالعه حاضر، بررسی فراوانی استئیت کندانسه در کلیشه رادیوگرافی پانورامیک بیماران مراجعه کننده به کلینیک دانشکده دندانپزشکی ساری بود.

مواد و روش‌ها

در این مطالعه توصیفی - تحلیلی مقطعی، رادیوگرافی‌های پانورامیک 2039 بیمار که طی سال‌های 1397 تا 1398 جهت درمان به کلینیک دانشکده دندانپزشکی ساری مراجعه کرده بودند، ارزیابی شد. پروتکل این طرح تحقیقاتی توسط کمیته اخلاق (کد اخلاق: IR.MAZUMS..REC.1398.6277) دانشگاه علوم پزشکی مازندران پذیرفته شد.

رادیوگرافی‌هایی در این مطالعه لحاظ شدند که فاقد خطاهای تکنیکی و دیجیتالی بودند و رادیوگرافی‌های زیر از مطالعه خارج شدند: تصاویر فاقد کیفیت و وضوح مطلوب و تصاویر شامل استئواسکلروز ایدیوپاتیکی، نواحی مشخص رادیوپیک-رادیولوسنت دیسپلازی سیمانی پری آپیکال و سایر ضایعات خوش خیم فیبرواسئوس با منشأ لیگامان پرئودنتال، ضخیم تر شدن لامینا دورا در اطراف دندان‌هایی با موقعیت نامطلوب یا دندان‌های پایه پروتزهای ثابت و متحرک، بقایای قابل تشخیص دندان‌های شیری یا دائمی، نواحی رادیوپیک توروبس یا آگروستوز، رادیوپاسته منفرد در مناطق بی‌دندانی، از آن‌جا که این مکان‌ها ممکن است مکان‌های جراحی بیش از حد استخوانی باشند (14). با توجه به مطالعه فرهادی و همکاران (14) حداقل نمونه لازم با دقت 5 درصد و اطمینان 95 درصد، برابر 2021 نفر محاسبه گردید. پس از ورود بیماران به مطالعه، اطلاعات دموگرافیک شامل سن و جنس ثبت شد. تمامی رادیوگرافی‌های پانورامیک با دستگاه پانورامیک Cranex D (soredex, Finland) و فیلم‌های Ortho CP-G Plus تهیه شده بودند. ضایعات رادیوپیک اطراف آپکس دندان‌های انسیزور، کانین، پره مولر و مولر فکین که دارای ترمیم وسیع یا پوسیدگی

به یک محرک التهابی پالپی با شدت پایین و مدت طولانی معرفی شده است. استئیت کندانسه معمولاً در آپکس دندان‌ها مشاهده شده و پاتوژن‌های قدیمی پالپ در آن یافت می‌شود (4-2). بررسی‌های هیستولوژیک، جایگزینی مغز استخوان اسفنجی با استخوان متراکم را در این ضایعه نشان داده است. هم‌چنین در برخی موارد فیروز و فاکتورهای التهابی نیز مشاهده می‌شود (7-5). ویژگی‌های رادیوگرافی استئیت کندانسه عبارت‌اند از ضخیم‌شدگی فضای لیگامان پرئودنتال و مرزهای پراکنده رادیوپیک که عموماً در اطراف آپکس ریشه قرار دارند و ممکن است ضایعه التهابی رادیولوسنت داشته باشند (1,3,8). استئیت کندانسه عموماً در خلف مندیبل (عمدتاً مولر اول) و بیش‌تر در زنان دیده می‌شود. این یافته ممکن است در نواحی بی‌دندان یا همراه با دندان‌های دارای پالپ التهابی یا نکروتیک و یا دندان‌های درمان ریشه شده رخ دهد (12-9). استئیت کندانسه ممکن است تغییرات مداوم در ساختار استخوانی را نشان دهد که پس از درمان مناسب، اغلب به‌طور جزئی یا کامل از بین می‌روند و در رادیوگرافی، لیگامان پرئودنتال و استخوان اطراف آن به‌صورت نرمال دیده می‌شوند (تصویر شماره 1) (4,13).



تصویر شماره 1: استئیت کندانسه؛ (A) افزایش بافت استخوانی منتشر در نتیجه استئیت کندانسه (B) نتیجه معمول پس از درمان کانال ریشه یا استخراج که استخوان اطراف به حالت عادی درآمده است

با توجه به شیوع بالای این یافته رادیولوژیک و محدود بودن مطالعات در خصوص ویژگی‌های بالینی بیماران (6)، بررسی دقیق‌تر آن به شناسایی بهتر و پیشگیری

و داده‌های کمی با شاخص‌های مرکزی میانگین و میانه و شاخص پراکندگی انحراف معیار توصیف شدند. در تحلیل آماری پس از تعیین نحوه توزیع داده‌ها و انجام آزمون کولموگروف-اسمیرنوف از آزمون‌های آماری فیشر و کای اسکوتر استفاده شد. در همه موارد P دوطرفه کم‌تر از 0/05 از نظر آماری معنی‌دار در نظر گرفته شد.

یافته‌ها و بحث

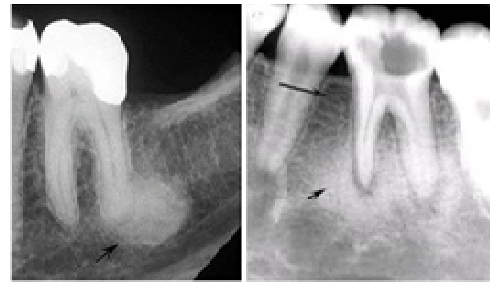در این مطالعه به بررسی فراوانی رادیوآپسیت‌های انتهایی اپکس ریشه‌های دندان‌های دارای استئیت‌کنندانه در کلیشه رادیوگرافی پانورامیک 2039 بیمار مراجعه کننده به کلینیک دانشکده دندانپزشکی ساری پرداخته شده است. به‌طور کلی، استئیت‌کنندانه در 364 بیمار (17/9 درصد) مشاهده شد که این فراوانی از لحاظ آماری معنی‌دار بود ($P < 0/001$). شیوع استئیت‌کنندانه در مطالعات Verzak و همکاران 6/5 درصد (15)، Williams و همکاران 4/7 درصد (5) و Miloglu و همکاران 5/7 درصد (16) گزارش شد. تناقض نتایج این مطالعات می‌تواند ناشی از فقدان تعریف استاندارد از استئیت‌کنندانه، گرافی‌ها با کیفیت متفاوت، نوع گرافی (پری‌اپیکال یا پانورامیک)، حجم نمونه و تفاوت‌های ژنتیکی و نژادی باشد (20-17). شیوع استئیت‌کنندانه با توجه به متغیرهای مختلفی مورد بررسی قرار گرفت (جدول شماره 1 و 2) و از میان آن‌ها، تنها با جنسیت ارتباط معنی‌داری داشت و در زنان بیش‌تر از مردان بود ($P = 0/042$) که این یافته با نتایج مطالعات پیشین نیز همسو بود (18-21).

جدول شماره 1: توزیع فراوانی استئیت‌کنندانه در رادیوگرافی‌های پانورامیک بیماران با توجه به جنسیت

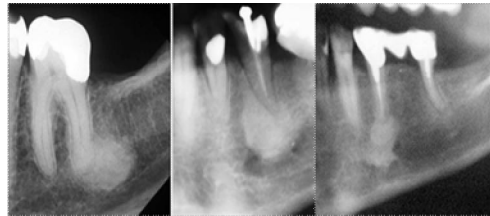
متغیر	استئیت‌کننده		
	مجموع	خبر	بله
تعداد (درصد)	تعداد (درصد)	تعداد (درصد)	تعداد (درصد)
جنسیت زن	1124 (55/1)	906 (54/1)	218 (59/9)
مرد	915 (44/9)	769 (45/9)	146 (40/1)
مجموع	2039 (100)	1675 (100)	364 (100)

* Fisher's Exact Test

عمیق بودند، بررسی شدند. این ضایعات به‌عنوان استئیت‌کنندانه در نظر گرفته شده که در ارتباط با التهاب مزمن بودند. انواع بوردهای رادیولوژیک شامل بوردهای ill-defined و well-defined می‌باشد. بوردر ill-defined بوردری است که حدودش نامشخص است و با مداد دور تا دور ضایعه را نمی‌توان مشخص کرد. Blending border از انواع بوردهای نامشخص است و به بوردری گفته می‌شود که شامل تبدیل تدریجی بین استخوان تراپیکولار با نمای طبیعی و تراپیکول‌های غیرطبیعی ضایعه می‌باشند. بوردر well-defined بوردری است که دارای حدود خارجی واضح و مشخص است و با مداد دور تا دور ضایعه را می‌توان مشخص کرد (14،6). بوردها در کلیشه رادیوگرافی بیماران مراجعه کننده برای این ضایعات رادیوآپیک تعیین شدند (تصویر شماره 2). شکل ضایعه نیز به صورت بیضی، گرد و نامنظم مشخص شد (تصویر شماره 3).



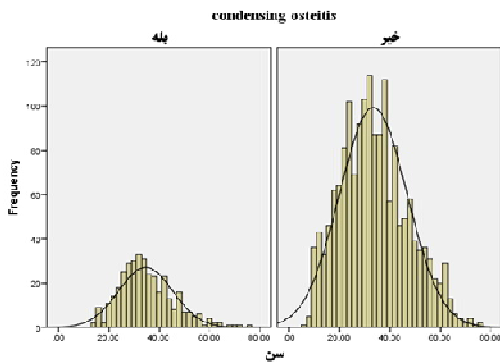
تصویر شماره 2: بوردهای نامشخص (راست) و مشخص (چپ)



تصویر شماره 3: انواع شکل ضایعات (بیضی، گرد و نامنظم)

کلیه اطلاعات بیماران شامل یافته‌های رادیوگرافیک در چک‌لیست ثبت گردید و جهت تحلیل آماری، وارد نرم‌افزار آماری SPSS21 شد. داده‌های کیفی با فراوانی

در بین شرکت‌کنندگان این مطالعه با بازه سنی 6 تا 76 سال، بیش‌ترین شیوع استئیت کندانسه در اواخر دهه چهارم زندگی و با میانگین سنی $34/67 \pm 10/75$ سال بود ($P=0/12$) (نمودار شماره 1) که در برخی مطالعات نیز بیش‌ترین شیوع در اواخر دهه سوم و اوایل دهه چهارم گزارش شد (7، 25، 26)، ولی Halse و Molven (27) و Garaue و همکاران (28) بیش‌ترین شیوع را در دوره میانسالی بیان کردند که این اختلاف می‌تواند ناشی از تفاوت حجم نمونه در گروه‌های سنی مختلف یا تفاوت‌های قومی-نژادی باشد. با توجه به فراوانی بسیار کم این ضایعه در دهه‌های سنی بالاتر، مطالعات از این فرضیات حمایت می‌کنند که یا این ضایعه در سنین بالاتر کم‌تر تشکیل می‌شود یا با گذشت زمان، تحلیل می‌رود (5، 25، 27).



نمودار شماره 1: توزیع فراوانی رادیوآپسیت‌های انتهای ریشه‌های دندان‌های دارای استئیت کندانسه بر حسب سن

سپاسگزاری

از معاونت تحقیقات و فناوری و کمیته تحقیقات دانشجویی دانشگاه علوم پزشکی مازندران به سبب حمایت از این مطالعه، تقدیر و تشکر به عمل می‌آید.

References

1. Taghsimi K, Vasilyev AV, Kuznetsova VS, Galtsova AV, Badalyan VA, Babichenko II. Efficiency and Safety of Dental Implantation in the Area of Hyperdense Jaw Lesions: A

جدول شماره 2: توزیع فراوانی استئیت کندانسه در رادیوگرافی‌های پانورامیک بیماران با توجه به متغیرهای مختلف

متغیر	استئیت کندانسه تعداد (درصد)	سطح معنی داری *
حضور	مشخص نامشخص	0/553
شکل	نامنظم گرد	0/335
فک	ماکزایلا مندیبیل	0/821
نوع دندان	سانترال کانین پرمولر مولر	0/49

* Fisher's Exact Test

در مطالعه حاضر فراوانی استئیت کندانسه در مندیبیل بیش‌تر از ماگزایلا بود که با نتایج دیگر مطالعات نیز مطابقت داشت (22-24، 9، 4). براساس ناحیه ابتلا در فکین، بیش‌ترین فراوانی استئیت کندانسه در این مطالعه به ترتیب در نواحی مولر، پرمولر و قدام مشاهده شد که با نتایج دیگر مطالعات همخوانی داشت (23، 22، 4). ولی در تعدادی از مطالعات، بیش‌ترین شیوع ضایعه در ناحیه پرمولر ذکر شد (17، 9). البته در تمامی این مطالعات، اختلاف بین ناحیه مولر و پرمولر ناچیز بوده و به‌طور کلی فراوانی در نواحی خلفی بیش‌تر از قدام بود. اما اختلاف نتایج مطالعات می‌تواند به علت اختلاف‌های قومی-نژادی، معیارهای طبقه‌بندی محل استئیت کندانسه و نوع رادیوگرافی مورد بررسی باشد. در مطالعه فرهادی و همکاران استئیت کندانسه در 32 بیمار (7/8 درصد) تشخیص داده شد که 17 مورد (53/1 درصد) دارای حدود نامشخص و 21 مورد (65/6 درصد) دارای شکل نامنظم بودند. بیش‌ترین شیوع نیز در نواحی پرمولر دوم (59/4 درصد) و مولر اول (21/9 درصد) بود (14).

Narrative Review. Dent J 2022; 10(6): 107.

2. Holly D, Jurkovic R, Mracna J. Condensing osteitis in oral region. Bratislavske lekarske listy. 2009; 110(11): 713-715.

3. Eversole R, Su L, ElMofty S. Benign fibro-
osseous lesions of the craniofacial complex a
review. *Head and Neck Pathol* 2008; 2(3):
177-202.
4. Cohen S HD. *Pathways of the Pulp*. 10th ed.
St Louis MO: Elsevier; 2001. p. 551.
5. Williams T, Brooks SL. A longitudinal study
of idiopathic osteosclerosis and condensing
osteitis. *Dentomaxillofac Radiol* 1998; 27(5):
275-278.
6. Green TL, Walton RE, Clark JM, Maixner D.
Histologic examination of condensing osteitis
in cadaver specimens. *J Endod* 2013; 39(8):
977-999.
7. Moshfeghi M, Azimi F, Anvari M. Radiologic
assessment and frequency of idiopathic
osteosclerosis of jawbones: an interpopulation
comparison. *Acta Radiol* 2014; 55(10): 1239-
1244.
8. Curé JK, Vattoth S, Shah R. Radiopaque jaw
lesions: an approach to the differential diagnosis.
Radiographics 2012; 32(7): 1909-1925.
9. Torabinejad M, Walton RE. *Endodontics
Principles and Practice*. 4th ed. St Louis, MO:
Saunders; 2009. p. 61.
10. Al-Habib MA. Prevalence and Pattern of
Idiopathic Osteosclerosis and Condensing
Osteitis in a Saudi Subpopulation. *Cureus*
2022; 14(2): e22234.
11. Andrew D. Radiopacities of the Jaws:
Interpretation and Diagnosis. *Prim Dent J*
2018; 7(1): 31-37.
12. Alqahtani F. Implant treatment for a patient
with large condensing osteitis: case report. *J
Oral Implantol* 2020; 46(3): 249-252.
13. Tolentino EdS, Gusmão PHC, Cardia GS,
Tolentino LdS, Iwaki LCV, Amoroso-Silva
PA. Idiopathic osteosclerosis of the jaw in a
Brazilian population: A retrospective study.
Acta Stomatol Croat 2014; 48(3): 183-192.
14. Farhadi F, Ruhani MR, Zarandi A. Frequency
and pattern of idiopathic osteosclerosis and
condensing osteitis lesions in panoramic
radiography of Iranian patients. *Dent Res J*
2016; 13(4): 322-326.
15. Verzak Ž, Čelap B, Modrić VE, Sorić P,
Karlović Z. The prevalence of idiopathic
osteosclerosis and condensing osteitis in
Zagreb population. *Acta Clin Croat* 2012;
51(4): 573-577.
16. Miloglu O, Yalcin E, Buyukkurt M-C,
Acemoglu H. The frequency and characteristics
of idiopathic osteosclerosis and condensing
osteitis lesions in a Turkish patient population.
Med Oral Patol Oral Cir Bucal 2009; 14(12):
640-645.
17. McDonnell D. Dense bone island: a review
of 107 patients. *Oral surg Oral Med Oral
Pathol* 1993; 76(1): 124-128.
18. Geist JR, Katz JO. The frequency and
distribution of idiopathic osteosclerosis. *Oral
Surg Oral Med Oral Pathol* 1990; 69(3): 388-
393.
19. Marques-Silva L, Guimarães ALS, Dilascio
MLC, Castro WH, Gomez RS. A rare
complication of idiopathic osteosclerosis.
Med Oral Patol Oral Cir Bucal 2007; 12(3):
E233-E234.
20. Kawai T, Hirakuma H, Murakami S, Fuchihata
H. Radiographic investigation of idiopathic
osteosclerosis of the jaws in Japanese dental
outpatients. *Oral Surg Oral Med Oral Pathol*
1992; 74(2): 237-242.
21. Yeh HW, Chen CY, Chen PH, Chiang MT,
Chiu KC, Chung MP, et al. Frequency and
distribution of mandibular condensing osteitis
lesions in a Taiwanese population. *Journal of
Dental Sciences* 2015; 10(3): 291-295.
22. Wannfors K, Hammarström L. A proliferative
inflammation in the mandible caused by

- implantation of an infected dental root. A possible experimental model for chronic osteomyelitis. *Int J Oral Maxillofac Surg* 1989; 18(3): 179-183.
23. Eliasson S, Halvarsson C, Ljungheimer C. Periapical condensing osteitis and endodontic treatment. *Oral Surg Oral Med Oral Pathol* 1984; 57(2): 195-199.
 24. Marmary Y, Kutiner G. A radiographic survey of periapical jawbone lesions. *Oral Surg Oral Med Oral Pathol* 1986; 61(4): 405-408.
 25. Imani Moghaddam M, Etemadi-Sajjadi M. Radiographic Evaluation of idiopathic osteosclerosis in patients referring to Mashhad Dental School from November 2002 to May 2004. *J Shahid Sadoughi Univ Med Sci* 2006; 14(2): 56-60 (Persian).
 26. Sisman Y, Ertas ET, Ertas H, Sekerci AE. The frequency and distribution of idiopathic osteosclerosis of the jaw. *Eur J Dent* 2011; 5(04): 409-414.
 27. Halse A, Molven O. Idiopathic osteosclerosis of the jaws followed through a period of 20-27 years. *Int Endod J* 2002; 35(9): 747-751.
 28. Garau V, Deschino A, Piras D, Cotti E. Idiopathic osteosclerosis in jaw bones. Clinical statistic study on a population of Sardinian origin. *Minerva Stomatol* 2002; 51(9): 377-383.