ORIGINAL ARTICLE

Protective Effect of Spirulina and Phycocyanin on Testicular Tissue and Sperm Parameters in Adult Rats Treated with Hydrogen Peroxide

Katayoun Sedaghatizadeh[1],
Maryam Gholamitabar Tabari[2],
Roya Bishehkolaei[3],
Fatemeh Peyravii Ghadikolaii[3],
Farkhondeh Nemati[3]

[1] PhD Student in Developmental Biology, Faculty of Basic Sciences, Islamic Azad University, Qaemshahr Branch, Qaemshahr, Iran
[2] Associate Professor, Health Reproductive Research Center, Islamic Azad University, Sari Branch, Sari, Iran
[3]Associate Professor, Department of Biology, Faculty of Basic Sciences, Islamic Azad University, Qaemshahr Branch, Qaemshahr, Iran

(Received September 11, 2022 ; Accepted November 13, 2022)

Abstract

Background and purpose: About 50% of infertility in couples is related to male factors and oxidative stress is one of the main causes of infertility in men. Hydrogen peroxide has an adverse effect on male reproductive system due to its free radicals. *Spirulina* and phycocyanin are known to have antioxidant properties and can modify stressors.

Materials and methods: In this experimental study, 36 adult male rats were randomly divided into six groups to receive the following: water and normal food, phycocyanin solution (300 mg/kg), *spirulina* (500 mg/kg), hydrogen peroxide solution (0.5%), hydrogen peroxide in drinking water (0.5%) + phycocyanin (300 mg/kg), and hydrogen peroxide in drinking water (0.5%) + *spirulina* (500 mg/kg). Weighing and dissection of testicles were performed for histological study and sperm evaluation.

Results: Hydrogen peroxide had negative effects on testicular tissue, leading to significant decrease in sperm count, sperm motility, and sperm morphology compared with the control group ($P<0.05$). But, phycocyanin and *spirulina* algae improved the function of testicular tissue, by which improvement in sperm motility, morphology, and mortality was observed. In all parameters, the protective effect of phycocyanin on testicular tissue was better than *spirulina*. The group that received phycocyanin + hydrogen peroxide, showed no significant difference in the number of sperm and number of testicular cells when compared with the control group ($P<0.05$).

Conclusion: Phycocyanin and *spirulina* algae reduce the harmful effects of hydrogen peroxide on reproductive system of rats by improving some factors in testicle structure and semen parameters.

Keywords: hydrogen peroxide, spirulina, phycocyanin, sperm, testis.

J Mazandaran Univ Med Sci 2023; 32 (216): 49-60 (Persian).

Corresponding Author: Farkhondeh Nemati - Islamic Azad University, Qaemshahr Branch, Qaemshahr, Iran. (E-mail: Farkhondehnemati@gmail.com) and **Maryam Gholamitabar Tabari -** Islamic Azad University, Sari Branch, Sari, Iran. (E-mail: maryam.tabari407@gmail.com)

[Downloaded from jmums.mazums.ac.ir on 2026-11-25]

پژوهشی

مجله دانشگاه علوم پزشکی مازندران
دوره سی و دوم شماره 216 دی سال 1401 (60-49)

اثر محافظتی اسپیرولینا و فایکوسیانین بر بافت بیضه و پارامترهای مایع سیمن در موش های صحرایی بالغ تحت تیمار با پراکسیدهیدروژن

کتایون صداقتی زاده[1]
مریم غلامی تبار طبری[2]
رویا بیشه کلایی[3]
فاطمه پیروی قادیکلایی[3]
فرخنده نعمتی[3]

چکیده

سابقه و هدف: یکی از دلایل مهم ایجاد کننده ناباروری استرس اکسیداتیو است. پراکسیدهیدروژن به دلیل داشتن رادیکال آزاد تاثیر نامطلوبی بر دستگاه تولیدمثلی مردانه دارد. از آن‌جاکه اسپیرولینا و فایکوسیانین دارای خاصیت آنتی‌اکسیدانی هستند، می‌توانند استرس اکسیداتیو را تعدیل نمایند.

مواد و روش‌ها: در این مطالعه تجربی 36 سر موش صحرایی نر بالغ به صورت تصادفی به شش گروه شامل گروه آب و غذای معمولی، گروه محلول 300mg/kg فایکوسیانین، گروه 500 mg/kg اسپیرولینا، گروه محلول 0/5 درصد پراکسید هیدروژن، گروه پراکسیدهیدروژن در آب آشامیدنی (0/5درصد) و 300mg/kg فایکوسیانین، گروه پراکسید هیدروژن در آب آشامیدنی (0/5درصد) و 500 mg/kg اسپیرولینا تقسیم شدند. توزین و تشریح بیضه‌ها جهت مطالعه بافت شناسی و ارزیابی اسپرم انجام شد.

یافته‌ها: تجویز پراکسید هیدروژن دارای اثرات منفی بر بافت بیضه بود به‌طوری‌که منجر به کاهش معنی‌دار ($P<0/05$) تعداد اسپرم‌ها، تحرک و مورفولوژی طبیعی اسپرم‌ها نسبت به گروه کنترل (Cnt) شده و مرگ و میر اسپرم‌ها را افزایش داد. از طرف دیگر، فایکوسیانین و جلبک اسپیرولینا سبب بهبود عملکرد بافت بیضه شدند به‌طوری‌که بهبود وضعیت تحرک اسپرم، مورفولوژی طبیعی و کاهش مرگ و میر اسپرم نسبت به تیمار پراکسید هیدروژن مشاهده شد. در همه پارامترها اثر محافظتی فایکوسیانین روی بافت بیضه بهتر از جلبک اسپیرولینا بود به‌طوری‌که در تیمار فیکوسیانین+پراکسید هیدروژن، تعداد اسپرم و تعداد سلول‌های بیضه فاقد اختلاف معنی‌دار با گروه کنترل بوده است($P<0/05$).

استنتاج: فایکوسیانین و جلبک اسپیرولینا با بهبود بعضی فاکتورها در ساختار بیضه و پارامترهای مایع سیمن اثرات مخرب پراکسید هیدروژن بر دستگاه تولید مثل موش صحرایی را کاهش می‌دهند.

واژه های کلیدی: پراکسیدهیدروژن، اسپیرولینا، فایکوسیانین، اسپرم، بیضه

مقدمه

حدود 50 درصد ناباروری در زوجین مربوط به فاکتورهای مردانه است(1). علاوه بر علل شایع ناباروری مردان مثل واریکوسل، کریپتورکیدیسم، عفونت، انسداد مجاری، فیبروز کیستیک، تروما و تومورها، استرس

مولف مسئول: فرخنده نعمتی - قائمشهر: دانشگاه آزاد اسلامی واحد قائمشهر، دانشکده علوم پایه
E-mail: Farkhondehnemati@gmail.com
و مریم غلامی تبار طبری - ساری: دانشگاه آزاد اسلامی واحد ساری
E-mail: maryam.tabari407@gmail.com
1. دانشجوی دکتری سلولی تکوینی، دانشکده علوم پایه، دانشگاه آزاد اسلامی واحد قائمشهر، قائمشهر، ایران
2. دانشیار، مرکز تحقیقات باروری سالم، دانشگاه آزاد اسلامی واحد ساری، ساری، ایران
3. دانشیار، گروه زیست شناسی، دانشکده علوم پایه، دانشگاه آزاد اسلامی واحد قائمشهر، قائمشهر، ایران
تاریخ دریافت : 1401/6/20 تاریخ ارجاع جهت اصلاحات : 1401/6/26 تاریخ تصویب : 1401/8/22

[Downloaded from jmums.mazums.ac.ir on 2026-11-25]

اکسیداتیو به عنوان یک علت مهم در ناباروری شناخته شده است(2). استرس اکسیداتیو وقتی اتفاق می‌افتد که بین فعالیت رادیکال‌های آزاد و آنتی اکسیدان‌ها در بدن تعادل وجود نداشته باشد(3). بدن انسان به هر دو نوع گونه اکسیدان(رادیکال‌های آزاد) و آنتی‌اکسیدان برای متابولیسم نرمال، انتقالات سیگنالی و تنظیم فعالیت‌های سلولی احتیاج دارد. بنابراین هر سلول شرایطی را برای ایجاد حالت همئوستازی بین گونه‌های اکسیدان و آنتی اکسیدان ایجاد می‌کند(4). اما بهم خوردن این تعادل زمینه را برای بروز بیماری‌های زیادی فراهم می‌کند. رادیکال‌های آزاد، مولکول یا قطعات مولکولی هستند که یک یا چند الکترون غیرجفت شده دارند(5). رادیکال‌های آزاد اکسیژن که به گونه‌های فعال اکسیژن گفته می‌شود، یکی از مهم‌ترین عوامل استرس اکسیداتیو محسوب می‌شوند. پراکسید هیدروژن یا آب اکسیژنه یکی از قوی‌ترین گونه‌های فعال اکسیژن است که در بعضی از واکنش‌های شیمیایی سلول به ویژه درون میتوکندری تولید می‌شود. از جمله منابع داخلی تولید رادیکال‌های آزاد، پراکسی زوم‌ها، نوتروفیل‌ها، ماکروفاژها، ائوزینوفیل‌ها و منابع خارجی مانند اشعه، پرتوهای نوری، ترکیبات شیمیایی، دود سیگار و الکل هستند(4). علاوه بر این پراکسید هیدروژن در زندگی روزمره مردم مانند دندان پزشکی، بسته‌بندی، صنایع شوینده و ضدعفونی‌کننده کاربردهای زیادی داشته و انسان‌ها به‌طور مستمر در معرض این ماده قرار می‌گیرند(6,7). فسفولیپیدها و کلسترول در سنتز غشای سلولی، ویتامین‌ها و انواع هورمون‌های جنسی مانند تستوسترون نقش دارند. هنگامی که این مواد توسط رادیکال‌های آزاد تولید شده از پراکسید هیدروژن مورد حمله قرار می‌گیرند، پراکسیدهای آلی تشکیل می‌شوند و ماهیت بیولوژیکی آن‌ها تغییر می‌کند. در نتیجه با شکستن غشای سلولی، افزایش نفوذپذیری و از دست دادن کنترل بر عملکردهای تخصصی سلول، سلول را تحت تأثیر قرار می‌دهند(8). اسپرم‌ها نیز به دلیل دارا بودن مقادیر بالای اسیدچرب غیراشباع و میزان کم آنتی اکسیدانت‌های سیتوپلاسمی، مستعد آسیب فراوانند(9). با افزایش استرس اکسیداتیو، پراکسیداسیون لیپیدی در داخل غشای سلولی اسپرم اتفاق می‌افتد. دئوکسی ریبونوکلئیک اسید(DNA) در هسته و میتوکندری تکه تکه شده و آپوپتوز رخ خواهد داد(1) بین میزان آسیب DNA اسپرم و تشکیل جنین، بلاستوسیست، رشد جنین و بارداری ارتباط معکوس و معنی‌داری وجود دارد(10).

جلبک اسپیرولینا نوعی سیانوباکتر است که در آب‌های شیرین و قلیایی مناطق گرمسیری و نیمه گرمسیری یافت می شود و ارزش غذایی بالایی دارد. این جلبک حاوی مقدار قابل توجهی پروتئین (60-70 درصد از وزن خشک)، مقدار زیادی از ویتامین‌ها مثل B12، اسید آمینه‌های ضروری مثل گامالینولئیک اسید، مواد معدنی نظیر آهن، منیزیم، منگنز و پتاسیم،کلسیم و روی است(11). نتایج مطالعات پیشین نشان دادند که مصرف روزانه این ماده هیچ تاثیر منفی روی موش‌های باردار و غیرباردار نداشته است(12،13). این جلبک بر روی کیفیت اسپرم گراز تاثیر مثبتی داشته و به‌طور معنی‌داری سبب افزایش کیفیت اسپرم شده است(14). اسپیرولینا بر روی بافت بیضه موش‌هایی که تحت تاثیر سم آرسنیک بودند نسبت به گروه کنترل نقش حفاظتی داشته است(15) نتیجه یک مطالعه نشان داد که استفاده از این جلبک سبب افزایش حرکت و شکل طبیعی اسپرم مردان در مقایسه با گروه کنترل شده است(16). مطالعات اخیر مزایای حفاظتی اسپیرولینا را به‌خاطر وجود کاروتن‌ها و فایکوسیانین موجود در آن دانسته است. فایکوسیانین یک بیلی‌پروتئین آبدوست است که در سیانوباکترها و برخی از جلبک‌های قرمز دیده می‌شود(17). فعالیت بیولوژیکی فایکوسیانین شامل خواص آنتی‌اکسیدانی، ضد جهشی، ضدویروسی و ضد توموری است. هم‌چنین نشان داده شده است که فایکوسیانین سیستم ایمنی را تحریک می‌کند و فعالیت‌های محافظت‌کننده کبدی، ضد پلاکتی و محافظت عصبی از خود نشان می‌دهد(18). نتایج یک مطالعه نشان داد فایکوسیانین طبیعی استخراج شده از

[Downloaded from jmums.mazums.ac.ir on 2026-11-25]

اسپیرولینا دارای اثرات آنتی‌اکسیدانی بر روی اریتروئیدهای انسانی بودند و توانستند اریتروئیدها را از صدمات اکسیدانی محافظت کنند(19). هم‌چنین فایکوسیانین دارای خاصیت آپوپتوزی روی سلول‌های سرطانی است(20). این ماده برتوانایی باروری موش‌های پیر القا شده با دی گالاکتوز موثر بوده و با کاهش رادیکال‌های آزاد سبب افزایش باروری تخمدان در موش‌ها شده است(21).

تاکنون گزارشی دال بر زیان بار بودن اسپیرولینا و فایکوسیانین بر روی سیستم تناسلی ارائه نشده است. با توجه به خواص آنتی‌اکسیدانی اسپیرولینا و فایکوسیانین بر استرس اکسیداتیو، اثرات تجویز خوراکی این دو ماده بر ساختار بیضه و اسپرم در موش‌های تحت تیمار با پراکسیدهیدروژن تا کنون مورد ارزیابی قرار نگرفته است. با توجه به این‌که فایکوسیانین یکی از مه‌مترین ترکیبات موثره موجود در اسپیرولینا می‌باشد در این مطالعه علاوه بر تاثیر اسپیرولینا، اثر فایکوسیانین به صورت جداگانه نیز بررسی شد تا مشخص شود آیا اثرات مثبت احتمالی اسپیرولینا ناشی از این ترکیب بوده یا سایر ترکیبات موجود در اسپیرولینا در این فرایند موثر بوده‌اند. لذا هدف از این مطالعه بررسی اثرات محافظتی احتمالی اسپیرولینا و فایکوسیانین بر روی وزن بدن و بیضه، ساختار بافت بیضه و میزان تحرک، قابلیت زنده مانی و ریخت‌شناسی اسپرم‌های اپیدیدیمی در برابر سمیت‌های تولیدمثلی پراکسیدهیدروژن در موش‌های رت نر می‌باشد.

مواد و روش ها

در این مطالعه تجربی تعداد 36 سر رت نر بالغ با وزن 180-220 گرم از خانه حیوانات پژوهشکده شمال انستیتو پاستور ایران تهیه و در شرایط استاندارد (دمای اتاق 2±22 درجه سانتی‌گراد، رطوبت5 ±50درصد، سیکل نوری 12 ساعت تاریکی و 12 ساعت روشنایی) به مدت دو هفته جهت سازگاری با محیط نگهداری شدند. سپس موش‌ها به‌طور تصادفی به شش گروه (کنترل، فایکوسیانین، پراکسیدهیدروژن، اسپیرولینا، پراکسیدهیدروژن-فایکوسیانین، پراکسیدهیدروژن-اسپیرولینا) تقسیم شدند و به مدت 2 ماه تحت آزمایش قرار گرفتند. مطالعه حاضر در کمیته اخلاق دانشگاه آزاد علوم پزشکی ساری با کد IR.IAU.SARI.REC.1400/050 به تصویب رسید و در همه مراحل اجرای مطالعه، قواعد مربوط به اصول کار با حیوانات آزمایشگاهی (دستورالعمل کمیسیون اروپا 86/609/EEC و پروتکل کار با حیوانات آزمایشگاهی دانشگاه آزاد علوم پزشکی ساری) رعایت گردید.

محلول فایکوسیانین و سوسپانسیون اسپیرولینا به حیوانات گاواژ گردید و پراکسید هیدروژن به صورت محلول با غلظت 0/5 درصد در آب آشامیدنی حیوانات اضافه شد. گروه کنترل (Cnt) از آب و غذای معمولی استفاده کردند. گروه فایکوسیانین (Phc) محلول 300mg/kg فایکوسیانین به صورت روزانه دریافت کرد، گروه پراکسیدهیدروژن (HPox) محلول 0/5 درصد پراکسید هیدروژن را در آب آشامیدنی دریافت نمود، گروه اسپیرولینا (Spir)500 mg/kg سوسپانسیون جلبک به‌صورت روزانه دریافت کردند. گروه پراکسیدهیدروژن- فایکوسیانین (Hp-Pc) محلول 0/5 درصد پراکسید هیدروژن را در آب آشامیدنی و 300mg/kg فایکوسیانین را به صورت گاواژ به مدت 60 روز دریافت داشتند. گروه پراکسیدهیدروژن-اسپیرولینا (Hp-Sp)، پراکسید هیدروژن را با غلظت 0/5 درصد در آب آشامیدنی و 500 mg/kg سوسپانسیون جلبک را به صورت روزانه دریافت کردند(23،22). 24 ساعت پس از آخرین تیمار ابتدا حیوانات با استفاده از کتامین-زایلازین بیهوش و سپس آسان‌کشی شدند. اپیدیدیم‌های چپ و راست به منظور بررسی شاخص‌های اسپرم به محیط T6 حاوی BSA منتقل شده به مدت یک ساعت در انکوباتور 5 درصد CO2 در دمای 37°C قرار گرفت تا اسپرم‌ها ظرفیت‌یابی کنند.

[Downloaded from jmums.mazums.ac.ir on 2026-11-25]

شمارش اسپرم و بررسی تحرک اسپرم‌ها:

تعداد اسپرم، تحرک، و زنده ماندن با استفاده از هموسیتومتر Neubauer مطابق با راهنمای آزمایشگاهی ارزیابی شد. نمونه اسپرم روی شبکه میانی هموسیتومتر پیپت شد و در 10 خانه از آن شبکه زیر میکروسکوپ نوری با بزرگنمایی 100 شمارش اسپرم‌های متحرک و غیرمتحرک انجام شد و تعداد اسپرم به میلیون عدد ثبت شد. اسپرمها بر اساس تحرک به سه دسته پیشرونده(P)، غیر پیشرونده(NP) و بی حرکت(IM) تقسیم شدند. سپس، بر اساس تحرک اسپرم، درصد زنده مانی اسپرم با استفاده از فرمول زیر محاسبه شد:

(Viable Sperm (N and NP))/(200 Sperm)×100

در نهایت، برای تجزیه و تحلیل مورفولوژی طبیعی اسپرم، نمونه اسپرم بر روی لام شیشه‌ای پیپت شد و روی سطح لام اسمیر کشیده شد. سپس لام اسمیر شده قبل از مشاهده خشک و سپس با ائوزین Y رنگ‌آمیزی شده، در زیر میکروسکوپ نوری شمرده و طبقه‌بندی شد.

مورفولوژی اسپرم و بررسی اسپرم‌های مرده:

جهت ارزیابی مورفولوژی اسپرم از رنگ‌آمیزی با ائوزین Y استفاده شد. در این مطالعه اسپرم‌ها به طبیعی و غیرطبیعی تقسیم شدند. اسپرمهای غیر نرمال شامل: الف) سر نرمال جدا شده از تاژک، ب) سر غیرنرمال جدا شده از تاژک، ج) سر غیرنرمال با تاژک طبیعی، د) سر غیرنرمال با تاژک غیر طبیعی، ه) تاژک دارای نقص‌های دژنراتیو با سر طبیعی و ز) سایر نقص(های) مربوط به تاژک با سر طبیعی تقسیم شدند. تعداد 200 اسپرم برای هر نمونه با درشت نمایی 400 برابر مورد بررسی قرار گرفت و نتایج حاصل در قالب درصد بیان شد. پس از کالبدگشایی، بیضه موش‌ها توسط ترازوی آزمایشگاهی با دقت 0/001 گرم اندازه‌گیری و نمونه‌های بافتی با رعایت شرایط استریل برداشته و جهت ثبوت به محلول ثبوتی فرمالین 10 درصد منتقل شد.

مطالعه بافتی بیضه:

بعد از تثبیت بافت بیضه در فرمالین به مدت 48 ساعت، نمونه‌ها در سری‌های افزایشی الکل (70درصد، 80 درصد، 90 درصد و 100 درصد) قرار گرفتند تا آبگیری شوند. سپس نمونه‌ها در دو مرحله با گزیلول شفاف سازی شدند. بیضه‌ها به صورت عمودی در قالب پارافین مذاب قرار گرفته و قالب‌گیری شدند. و با استفاده از دستگاه میکروتوم دوار (Letiz German) مقاطعی با ضخامت 5 و فاصله 50 میکرون برش داده شد. نمونه‌ها روی لام فیکس و با استفاده از رنگ‌آمیزی هماتوکسیلین - ائوزین رنگ‌آمیزی شدند. سپس با استفاده از میکروسکوپ نوری (Olympus) مطالعه شد. به منظور مطالعات مورفومتریک پارامترهای قطر لوله ای، ناحیه لوله‌ای، ارتفاع اپیتلیال، قطر مجرا و ناحیه مجرایی محاسبه شد. به این منظور، از میکروسکوپ مجهز به میکرومتر چشمی (10×) و عدسی شی (10×) استفاده شد و فاصله بین دو خط کوچک در میکرومتر چشمی برابر 9/8 میکرون بود. سپس یک برش عرضی بر قطعه فوقانی بیضه و برش عرضی دیگر بر قطعه تحتانی بیضه اعمال شد. به منظور سنجش پارامترهای مورد نظر از 20 مجرای منی‌ساز استفاده و میانگین‌ها محاسبه شد. جهت شمارش سلول‌ها در هر گروه تعداد 10 برش به صورت تصادفی اندازه‌گیری شد و سلول‌ها شمارش شدند. به این منظور پنج مجرای منی‌ساز که در مراحل VIII (تلوفاز) و VII (آنافاز) چرخه سلولی بودند مورد مطالعه قرار گرفتند. در هر مجرا، چهار منطقه در زوایای 90، 180، 270، و 360 درجه انتخاب شدند و با یک میکروسکوپ دارای عدسی چشمی که گراتیکول شطرنجی به آن چسبیده بود سلول‌ها شمارش شدند.

نتایج ریخت‌شناسی میکروسکوپ نوری در نمونه‌های مورد مطالعه با هم مقایسه شدند. اطلاعات با استفاده از نرم افزار SPSS نسخه22 محاسبه شد و نتایج با آزمون آماری واریانس یک طرفه و آزمون تعقیبی توکی تجزیه و تحلیل شد و $P<0/05$ معنی‌دار در نظر گرفته شد.

[Downloaded from jmums.mazums.ac.ir on 2026-11-25]

یافته‌ها

وزن بدن و بیضه:

مطالعه حاضر نشان داد وزن اولیه بدن موش‌ها و همین‌طور وزن بیضه آن‌ها در گروه‌های شش گانه اختلاف معنی‌داری با یکدیگر نداشتند. این مسئله نشان می‌دهد گروه‌ها به خوبی کنترل شده بودند. افزایش وزن موش‌ها در گروه کنترل پس از دو ماه 51/7 گرم و در گروه پراکسید هیدروژن 42/2 گرم بوده است. با این که افزایش وزن در گروه پراکسید هیدروژن (HPox) نسبت به گروه کنترل کم‌تر بوده است اما این اختلاف معنی‌دار نبود (P>0/05). درصد نسبت وزن بیضه به وزن بدن در گروه کنترل 1/31 و در گروه پراکسید هیدروژن 1/26 گرم بوده است. این اختلاف از نظر آماری معنی‌دار نبود (P>0/05). در سایر گروه‌ها نیز اختلاف معنی‌دار بین وزن بدن و درصد نسبت وزن بیضه به بدن مشاهده نشد(P> 0/05) (جدول شماره 1).

جدول شماره 1: مقایسه وزن بدن و وزن بیضه موش‌ها در گروه‌های مختلف آزمایشی

گروه‌ها	نسبت وزن بین به وزن بدن(٪) (انحراف معیار ± میانگین)	وزن بیضه(g) (انحراف معیار ± میانگین)	تغیر وزن(g) (انحراف معیار ± میانگین)	وزن اولیه(g) (انحراف معیار ± میانگین)
Cnt	1/318±0/154	1/65±0/111	51/7±20/2	252/2±17/7
PhC	1/330±0/149	1/66±0/100	49/5±22/2	251/8±20/7
Spir	1/312±0/115	1/64±0/106	50/0±26/8	251/0±19/2
HPox	1/260±0/204	1/52±0/228	42/2±29/3	242/8±25/1
Hp-Pc	1/238±0/095	1/53±0/186	44/3±25/3	247/0±22/8
Hp-Sp	1/276±0/246	1/53±0/184	44/8±28/0	243/7±21/8

Cnt : کنترل،
PhC: گروه فایکوسیانین،
Spir: اسپیرولینا ،
HPox: پرواکسید هیدروژن،
Hp-Pc: پراکسید هیدروژن -فیکوسیانین،
Hp-Sp: پرواکسید هیدروژن اسپیرولینا.

ارزیابی خصوصیات اسپرم‌های اپیدیدیمی:

نتایج مربوط به ارزیابی‌های اسپرمی نشان داد که پراکسید هیدروژن باعث کاهش معنی دار (P<0/05) تعداد اسپرم‌ها، تحرک اسپرم‌ها و مورفولوژی اسپرم‌ها نسبت به گروه کنترل (Cnt) شده و مرگ و میر اسپرم‌ها را افزایش داده است. در واقع درصد اسپرم مرده، اسپرم بی‌حرکت و اسپرم‌هایی با مورفولوژی غیرطبیعی در گروه پراکسید هیدروژن (HPox) نسبت به گروه کنترل (Cnt) افزایش معنی‌داری (P<0/05) داشته است. تجویز فایکوسیانین و سوسپانسیون اسپیرولینا در گروه پراکسیدهیدروژن -فایکوسیانین (Hp-Pc) و پراکسیدهیدروژن -اسپیرولینا (Hp-Sp) با آنکه تعداد اسپرم و تحرک اسپرم را بهبود بخشید و مرگ و میر اسپرم را نسبت به گروه پراکسیدهیدروژن (HPox) کاهش داد، اما اختلاف معنی‌داری ایجاد نکرد (جدول شماره 2). اما این دو گروه یعنی گروه Hp-Pc و Hp-Sp از نظر فاکتور مورفولوژی اسپرم‌ها، با گروه پراکسیدهیدروژن (HPox)، اختلاف معنی‌دار داشته است(P<0/05). با تجویز فایکوسیانین و اسپیرولینا، در دو گروه Hp-Sp و Hp-Pc، وضعیت مورفولوژی بهبود یافت و به سطح گروه کنترل نزدیک شد.

جدول شماره 2: اثرات اسپیرولینا و فیکوسیانین بر تعداد سلول‌های بیضه در موش‌های نر در معرض پراکسید هیدروژن.

گروه‌ها	تعداد اسپرماتید (انحراف معیار ± میانگین)	تعداد اسپرماتید اولیه و گرد (انحراف معیار ± میانگین)	تعداد سلول‌های ژرمینال (انحراف معیار ± میانگین)	تعداد سلول‌های لیدیگ (انحراف معیار ± میانگین)
Cnt	165/8±10/03 a	48/75±3/14 a	9/03±0/344 a	8/23±0/638 a
PhC	165/0±6/55 a	49/20±3/78 a	8/95±0/423 a	7/98±0/861 a
Spir	163/1±10/31 a	48/95±4/28 a	8/87±0/543 a	8/07±0/734 a
HPox	**122/4±26/04b	*40/47±10/32b	***5/92±1/450b	**6/16±1/129b
Hp-Pc	*137/6±23/75ab	43/75±11/21ab	**6/87±1/353ab	**6/62±1/189ab
Hp-Sp	**131/4±26/06b	*40/37±7/63b	***6/30±1/521b	**6/40±1/308b

*سطح معنی داری (P<0/05)
**سطح معنی داری نسبت به گروه کنترل (P<0/01)
***سطح معنی داری نسبت به گروه کنترل (P<0/001)
حروف متفاوت در هر ستون بیانگر تفاوت معنی دار است (P<0.05).
Cnt : کنترل،
PhC: گروه فایکوسیانین،
Spir: اسپیرولینا ،
HPox: پرواکسید هیدروژن،
Hp-Pc: پراکسید هیدروژن -فیکوسیانین،
Hp-Sp: پرواکسید هیدروژن اسپیرولینا.

در واقع درگروه‌هایی که در کنار تیمار پراکسیدهیدروژن، فایکوسیانین و اسپیرولینا دریافت کردند مورفولوژی غیرطبیعی اسپرم‌ها نسبت به گروهی که فقط پراکسیدهیدروژن دریافت کردند کم‌تر بوده و این اختلاف معنی‌دار(P<0/05) بوده است (نمودار شماره 1و2).

[Downloaded from jmums.mazums.ac.ir on 2026-11-25]

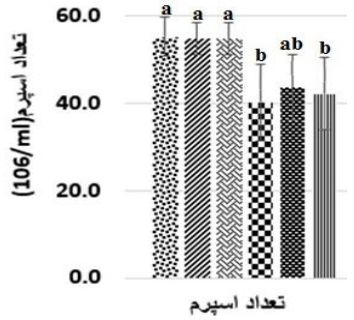

نمودار شماره 1: تعداد اسپرم ها در گروه های مختلف آزمایشی
حروف متفاوت نشان‌دهنده اختلاف معنی‌دار بین تیمارها است(P<0/05)
Cnt : گروه کنترل،
PhC: گروه فایکوسیانین،
Spir: گروه اسپیرولینا ،
HPox: گروه پرواکسید هیدروژن،
Hp-Pc: گروه پراکسید هیدروژن-فیکوسیانین،
Hp-Sp: پ گروه رواکسید هیدروژن اسپیرولینا.

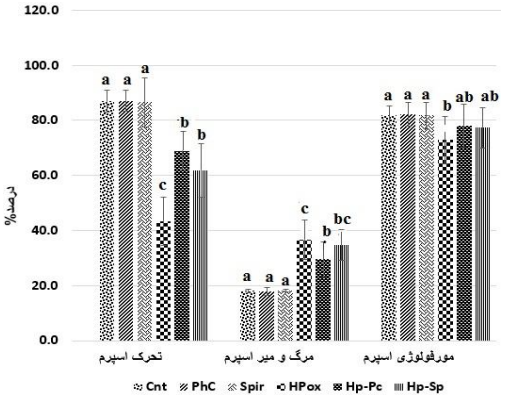

نمودار شماره 2: مقایسه درصد اسپرم‌های مرده، متحرک و دارای مورفولوژی طبیعی در گروه‌های مختلف
حروف متفاوت نشان‌دهنده اختلاف معنی‌دار بین تیمارها است(P<0/05)
Cnt : کنترل،
PhC: گروه فایکوسیانین،
Spir: اسپیرولینا ،
HPox: پرواکسید هیدروژن،
Hp-Pc: پراکسید هیدروژن-فیکوسیانین،
Hp-Sp: پرواکسید هیدروژن اسپیرولینا.

شمارش سلول‌ها در بیضه:

نتایج مربوط به شمارش سلول‌ها نشان داد که میانگین سلول‌های ژرمینال، اسپرماتوسیت اولیه و ثانویه، اسپرماتید و سلول‌های لیدیگ در همه گروه‌های دریافت‌کننده پراکسیدهیدروژن اختلاف معنی‌داری (P<0/05) با گروه کنترل (Cnt) داشتند. گروه پراکسیدهیدروژن-فایکوسیانین (Hp-Pc) در تعداد سلول‌های اسپرماتوسیت اولیه و ثانویه اختلاف معنی‌داری با گروه کنترل نشان نداد (P>0/05). بدین‌معنی که فایکوسیانین وضعیت اسپرماتوسیت‌های اولیه و ثانویه را بهبود بخشید (جدول شماره 2).

ارزیابی مورفومتریک لوله های اسپرم ساز:

درارزیابی‌های مورفومتریک، ارتفاع اپیتلیال در گروه دریافت‌کننده پراکسیدهیدروژن (HPox) در مقایسه با گروه کنترل (Cnt) کاهش معنی‌دار (P<0/05) داشته است. اما در سایر صفات شامل: لوله اسپرم‌ساز، ناحیه لوله‌ای، قطر و ناحیه مجرا، اختلاف معنی‌داری ایجاد نشد. تجویز فایکوسیانین در کنار تیمار با پراکسیدهیدروژن باعث افزایش ارتفاع اپتلیال شد. در واقع درگروه پراکسیدهیدروژن-فایکوسیانین(Hp-Pc) ارتفاع اپیتلیال اختلاف معنی‌داری با گروه کنترل نداشت (P>0/05). اما تجویز اسپیرولینا در گروه پراکسید هیدروژن-اسپیرولینا (Hp-Sp) با آنکه ارتفاع اپیتلیال را در موش‌های تیمار شده با پراکسیدهیدروژن افزایش داد، اما این اختلاف نسبت به گروه HPox معنی‌دار نبود (P>0/05) (جدول شماره 3)(تصویر شماره 1).

جدول شماره 3: اثرات اسپیرولینا و فیکوسیانین بر پارامترهای لوله‌ای و مجرای موش‌های نر در معرض پراکسید هیدروژن

گروه‌ها	ناحیه مجرا(µm2) (انحراف معیار ±میانگین)	اندازه مجرا (µm) (انحراف معیار ±میانگین)	ارتفاع اپیتلیال(µm) (انحراف معیار ±میانگین)	ناحیه لوله ای (µm2) (انحراف معیار ±میانگین)	قطر لوله ای(µm) (انحراف معیار ±میانگین)
Cnt	12837±1865a	125/8±9/24 a	71/5±6/16 a	53468±6904 a	251/2±17/6 a
PhC	12690±1831a	125/3±8/94 a	71/0±6/26 a	53733±7323 a	251/8±17/3 a
Spir	12707±1819 a	125/2±9/28 a	71/2±9/52 a	52870±5824 a	250/0±14/5 a
HPox	14835±3234 a	134/5±15/63 a	59/2±10/65b	48953±11544 a	243/3±28/2 a
Hp-Pc	13885±2675 a	130/3±13/59 a	62/2±8/95ab	50624±10273 a	246/5±25/5 a
Hp-Sp	13996±2780 a	131/3±13/47 a	62/5±7/48 b	49150±7951 a	245/3±25/0 a

*سطح معنی داری نسبت به گروه کنترل (P<0.05).
Cnt :کنترل،
PhC: گروه فایکوسیانین،
Spir: اسپیرولینا ،
HPox: پرواکسید هیدروژن،
Hp-Pc: پراکسید هیدروژن-فیکوسیانین،
Hp-Sp: پرواکسید هیدروژن اسپیرولینا.
حروف متفاوت نشان دهنده تفاوت معنی دار بین تیمارها در هر پارامتر است.

[Downloaded from jmums.mazums.ac.ir on 2026-11-25]

ریخت شناسی بافت بیضه:

در مطالعه بافت شناسی، در گروه کنترل (Cnt) اسپرماتوژنز نرمال و فعال در لوله‌های سمینیفر همراه با اسپرم‌های بالغ یا در حال بلوغ دیده شد. در این لوله‌ها اپیتلیوم ضخامت زیاد داشته و انواع سلول‌های زایا، شامل اسپرماتوگونی، اسپرماتوسیت‌های اولیه و ثانویه، اسپرماتیدهای گرد جوان، اسپرماتیدهای بالغ دراز یا اسپرماتوزوئید و سلول‌های سرتولی مشاهده شدند. در بیضه موش‌های تیمار شده با پراکسیدهیدروژن (HPox) تا حدودی آتروفی لوله‌های اسپرم ساز و ادم بافتی دیده شد. در گروه Hp-Pc و Hp-Sp آسیب بافتی کم‌تری مشاهده شد (تصویر شماره 2).



تصویر شماره 1: برخی از ناهنجاری های مورفولوژیکی اسپرم در گروه های تحت تیمار با پراکسید هیدروژن. A: اسپرم طبیعی، B: اسپرم با سر دوشاخه، C: دم گره خورده، D: سر کج. رنگ آمیزی ائوزین Y، بزرگنمایی 400×

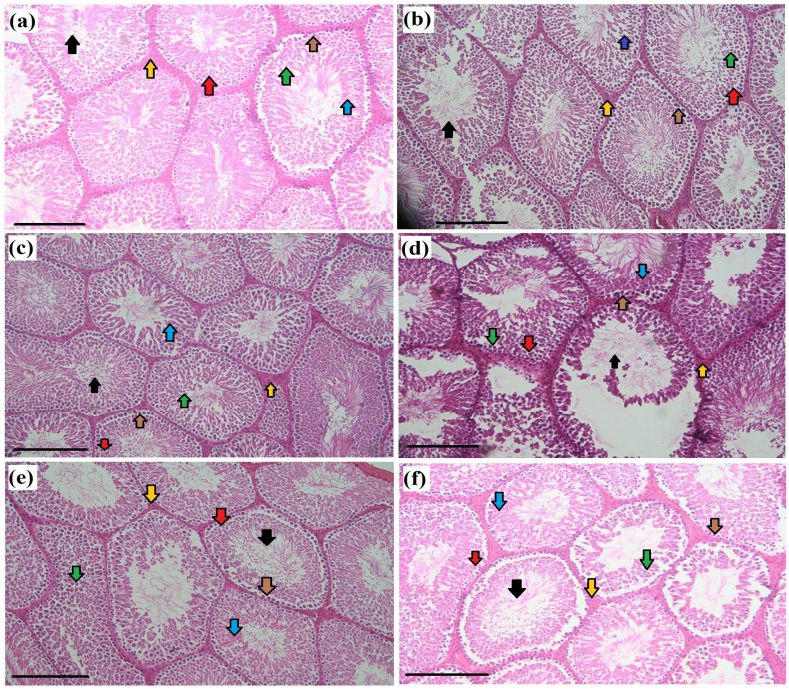

تصویر شماره 2: میکروگراف تهیه شده از مقاطع بافت بیضه و لوله‌های منی‌ساز بعد از رنگ آمیزی با روش هماتوکسیلین -ائوزین گروه کنترل(A)، گروه فایکوسیانین(B)، گروه اسپیرولینا(C)، گروه پراکسیدهیدروژن(D)، گروه پراکسیدهیدروژن-فایکوسیانین(E)، گروه پراکسیدهیدروژن-اسپیرولینا(F). در گروه A،B و C روند اسپرماتوژنز و سازمان‌بندی لوله‌های اسپرم ساز طبیعی است. سلول‌های لیدیگ به وضوح مشخص هستند و اپیتلیوم زایا سالم و طبیعی است. در گروه D لایه زایا تخریب شده و مسیر اسپرماتوژنز مختل شده است. در گروه E و F لوله های اسپرم ساز تا حدی بهبود یافته و مسیر اسپرماتوژنز طبیعی است. فلش سیاه: اسپرم، فلش قرمز: اسپرماتوسیت اولیه، فلش زرد: اسپرماتوگونی، فلش آبی: اسپرماتید، فلش سبز: اسپرماتید گرد، فلش قهوه‌ای: سلول لیدیگ. طول نوار مقیاس 100 میکرومترمی باشد.

[Downloaded from jmums.mazums.ac.ir on 2026-11-25]

بحث

در ایـن مطالعـه تجـویز فایکوسـیانین و جلبـک اسپیرولینا در موش‌هایی که تحت اثر پراکسیدهیدروژن قرار گرفته‌اند، موجب بهبود بعضی فاکتورهـای سـلامت اسپرم و بیضـه شـد. نتـایج مطالعـه حاضـر بـا یافتـه‌هـای مطالعات پیشـین کـه نشـان داد پراکسـیدهیدروژن سـبب کـاهش معنـی‌دار تعـداد اسـپرم و دژنراسـیون و نکـروز لوله‌های بیضه می‌شود، همسـو بـوده اسـت(25،24). علـت این تخریب، پراکسیداسـیون لیپیـدی در غشـای سـلولی اسپرم است که بـه نوبـه خـود ایـن فراینـد بـر سـیالیت و نفوذپذیری غشا اثر می‌گذارد. با کاهش ATP میتوکنـدری، کلسـیم داخـل سـلولی افـزایش یافتـه و پروتئازهـا فعـال مـی‌شـوند. عـلاوه بـر ایـن، پراکسیداسـیون، باعـت هیپرپلاریزاسیون غشای میتوکندری می‌شود کـه بـه نوبـه خود Bax و Bad و تخلیه سیتوکروم C از میتوکندری و فعال شدن آبشار کاسپاز را القـا مـی‌کنـد کـه در نهایـت منجـر بـه آپوپتـوز مـی‌شـود(26،24). هرچنـد، در مطالعـه کنـونی آپوپتـوز بررسـی نشـده اسـت و نیـاز بـه مطالعـه کامل‌تری در آینده دارد.

در مطالعات پیشین، بررسی بافتی بیضـه مـوش‌هـای تحـت تیمـار بـا پراکسـید هیـدروژن نشـان دادنـد کـه رادیکـال‌هـای آزاد باعـث مهـار اسـپرماتوژنز و نکـروز لوله‌ها(25) و هم‌چنین کاهش تعداد سـلول‌هـای لیـدیگ مـی‌شـوند کـه بـا یافتـه‌هـای مطالعـه حاضـر هـم‌خـوانی دارد(25،24). هم‌چنین شمارش سلول‌های اسپرماتوژنیک بافت بیضه موش‌های تحت تیمار بـا پراکسـید هیـدروژن کاهش معنی‌داری را در تعداد سلول‌ها (سـلول ژرمینـال، اسپرماتوسیت اولیه و اسپرماتیدگرد) نشان داد که با نتایج مطالعـه پیشـین همسـو اسـت(8). در ایـن مطالعـه اثـر پراکسیدهیدروژن بر قطر لوله‌ای، ناحیـه لولـه‌ای، قطـر و ناحیه مجرا با آن‌که نسبت به گروه کنترل کاهش داشته، امـا این اختلاف معنی‌دار نبود در حـالی کـه پراکسـیدهیدروژن بر ارتفاع اپیتلیال نسبت به گروه کنترل اثر تخریبی داشته و این اختلاف معنی‌دار بود($P<0/05$).

در مطالعه حاضر تجویز اسپیرولینا در گروه Hp-Sp باعث بهبود وضعیت تحرک اسپرم، مورفولـوژی طبیعـی و کاهش مرگ و میر اسپرم شده است و با گـروه HPox که فقـط پراکسـید هیـدروژن دریافـت داشـتند اخـتلاف معنـی‌دار داشـته اسـت. بـه عبـارت دیگـر، اسـپرولینا در تیمارهای مواجه شده با پراکسید هیدروژن نقش حفاظتی را ایفـا کـرده اسـت. در مطالعـه کیسـتانوا و همکـاران (2009) اسپیرولینا بر روی تحـرک و زنـده مـانی اسـپرم گرازها موثر بوده است(14). مطالعـه قبلـی نشـان داد کـه تیمار اسپیرولینا در رت‌های تحت استرس اکسیداتیو منجر به کاهش تاثیرات مربوط به استرس اکسـیداتیو در بیضـه‌هـا شـده اسـت بـه‌طـوری کـه محصـولات پراکسیداسـیون لیپیدی، تغییرات بافت شناسی بیضه و عدم نرمـال بـودن اسپرم‌هـا کـاهش داشـته اسـت(22). از طـرف دیگـر، در مطالعه کنونی تیمار اسپیرولینا تاثیری درتعداد سلول های بیضه و پارامترهای لوله‌ای و مجرائی موش‌های نر مواجه شده با پراکسـید هیـدروژن نداشـته اسـت کـه علـت آن می‌تواند ناشی از عدم تاثیر معنی‌دار پراکسـید هیـدروژن بر این پارامترها باشد. به عبارت دیگر، بـه نظـر مـی‌رسـد که اسپیرولینا بیشتر نقش حفاظتی داشته و تنهـا در زمـان مواجه با پراکسید هیـدروژن کـه منجـر بـه آسـیب شـده است نقش حفاظتی خود را نشان می‌دهد.

تجویز فایکوسیانین باعث کـاهش مـرگ اسـپرم‌هـا شده و گروه موش‌های تیمار شده با فایکوسیانین(Hp-Pc) با گروهی که فقط پراکسیدهیدروژن دریافـت داشـته‌انـد (HPox) اختلاف معنـی‌دار داشـته اسـت. عـلاوه بـراین، نتـایج مطالعـه کنـونی نشـان داد کـه نقـش حفـاظتی فیکوسیانین نسبت به اسپیرولینا مشـهودتر بـوده اسـت بـه طـوری کـه در تیمـار فیکوسیانین+پراکسـید هیـدروژن، تعـداد اسـپرم و تعـداد سـلول‌هـای بیضـه فاقـد اخـتلاف معنی‌دار با گروه کنترل بوده است و ایـن عـدم اخـتلاف به معنی بهبود پارامترهای سیمن در گروه‌های تیمار شده می‌باشد. فیکوسیانین یک بیلی پروتئین متشکل از دو زیر واحـد پـروتئین‌هـای α و β اسـت کـه بـه کرومـوژن

[Downloaded from jmums.mazums.ac.ir on 2026-11-25]

فیکوسیانوبیلین(تتراپیرول با زنجیره باز با ساختار شیمیایی مشابه بیلیوردین) متصل می‌شود(27). فیکوسیانین به میزان زیادی در جلبک اسپیرولینا یافت می‌شود و به عنوان ترکیبی شناخته می‌شود که دارای خواص آنتی‌اکسیدانی، ضد التهاب و ویژگی‌های رادیکال‌زدائی می‌باشد(21). علت استفاده از تیمار فیکوسیانین در مطالعه کنونی، تمایز تاثیرات مثبت احتمالی ناشی از فیکوسیانین (به‌عنوان مهم‌ترین ترکیب موجود در اسپرولینا) با سایر ترکیبات موجود در جلبک اسپیرولینا بوده است. علاوه بر فیکوسیانین، اسپیرولینا یک منبع غذایی با ارزش اضافی از برخی مواد مغذی درشت و ریزمغذی از جمله پروتئین با کیفیت بالا، آهن، اسیدهای چرب گاما لینولنیک، کاروتنوئیدها و ویتامین‌ها در نظر گرفته می‌شود(28). نقش محافظتی اسپیرولینا را می‌توان به وجود اجزای آنتی اکسیدانی قوی مانند-b کاروتن، ویتامینC، E، سلنیوم و رنگدانه پلی پپتیدی درخشان فیکوسیانین نسبت داد(29). گزارش شده است که بتاکاروتن اسپیرولینا ممکن است آسیب سلولی، به ویژه آسیب به مولکول‌های DNA را کاهش دهد، بنابراین در ترمیم روند بازسازی سلول های آسیب دیده نقش دارد(30). بتاکاروتن اسپیرولینا ممکن است رادیکال‌های آزاد تولید شده توسط پراکسید هیدروژن را از بین ببرد و در نتیجه پراکسیداسیون لیپیدی را کاهش دهد. پیشنهاد شده است که مکانیسم آنتی اکسیدانی بتاکاروتن از طریق خاموش کردن اکسیژن منفرد، مهار رادیکال‌های آزاد و شکستن زنجیره در طول پراکسیداسیون لیپیدی رخ می‌دهد(31). ویتامین E موجود در اسپیرولینا از پراکسیداسیون لیپیدی جلوگیری می کند و با مهار تشکیل رادیکال‌های آزاد، سطح GSH و اسید اسکوربیک را در بافت آسیب دیده حفظ می کند. علاوه بر این، تجویز ویتامین E ،کلیه و بیضه را در برابر استرس اکسیداتیو محافظت می کند(32). ویتامین C با کاهش اتصال کووالانسی واسطه‌های فعال و حذف متابولیت‌های رادیکال آزاد، سمیت شیمیایی را کاهش می‌دهد(33). سلنیوم موجود در اسپیرولینا آنزیم حاوی سلنیوم GPx، پروتئین‌ها یا ترکیباتی مانند سلنودی‌گلوتاتیون و سلنوسیستئین شناخته شده را القا می کند(34). با وجود این، نتایج مطالعه کنونی نشان داد که تاثیرات حفاظتی فیکوسیانین بیش‌تر از جلبک اسپیرولینا بوده است که نشان دهنده نقش کلیدی این ترکیب در جلبک اسپیرولینا در مقابله با تاثیرات مخرب پراکسید هیدروژن است.

سپاسگزاری

این مقاله حاصل پایان‌نامه دکترای زیست شناسی تکوینی با کد اخلاق IR.IAU.SARI.REC.1400/050 است. بدین‌وسیله از زحمات دکتر علی حسام زاده و کارکنان محترم انستیتوپاستور که در انجام این پروژه همکاری کردند قدردانی می‌شود.

References

1. Takeshima T, Usui K, Mori K, Asai T, Yasuda K, Kuroda S, et al. Oxidative stress and male infertility. Reprod Med Biol 2021; 20(1): 41-52.
2. Elshaari F, Fatum A, Sheriff D. Spermatozoa-A Unique Representation Of Oxygenantioxidant Paradox 2010; 49(1): 48-53.
3. Sies H. Oxidative stress: Concept and some practical aspects. Antioxidants 2020; 9(9): 852.
4. Seyedi ZS. Oxidative Stress and Human Disease: a Review. Iran Biology Magazine 2022; 5(10): 134-141.
5. Delfani N PM, Matin Homaee H. The effects of aerobic exercise and Tribulus terrestris hydroalcoholic extract on oxidative stress markers of lung tissue in H2O2-toxicated male rats. RJMS 2021; 28(3): 68-79.
6. Jahed KhanikiG, Safaei P, BarikGugjlu R, Mohajer A. Determination of peroxide value

[Downloaded from jmums.mazums.ac.ir on 2026-11-25]

of edible oils used in sandwich and falafel shops in Tehran. Iranian Journal of Health and Environment 2018; 10(4): 501-510.

7. Zang N, Qian X. Influence of organic acid on thermal hazard of hydrogen peroxide. Procedia Eng 2012; 45: 526-532.
8. Mahood HE. Protective Effect of Sodium Selenite on the Reproductive System of White Male Rats Exposureto Oxidative Stress Induced by Hydrogen Peroxide. Ann Romanian Soc Cell Biol 2021; 25(4): 5406-5412.
9. Azad F, Nejati V, Jalali S, Najafi GH, Rahmani F. Protective effect of royal jelly on testicular tissue and sperm characteristics in adult rats treated with nicotine. J Babol Univ Med Sci 2018; 20(3): 50-58 (Persian).
10. Simon L, Brunborg G, Stevenson M, Lutton D, McManus J, Lewis SE. Clinical significance of sperm DNA damage in assisted reproduction outcome. Hum Reprod 2010; 25(7): 1594-1608.
11. Sorrenti V, Castagna DA, Fortinguerra S, Buriani A, Scapagnini G, Willcox DC. Spirulina microalgae and brain health: A scoping review of experimental and clinical evidence. Mar Drugs 2021; 19(6): 293.
12. Kapoor R, Mehta U. Effect of supplementation of blue green alga (Spirulina) on outcome of pregnancy in rats. Plant Foods Hum Nutr 1993; 43(1): 29-35.
13. Chamorro G, Salazar S, Favila-Castillo L, Steele C, Salazar M. Reproductive and peri- and postnatal evaluation of Spirulina maxima in mice. J Appl Phycol 1997; 9(2): 107-112.
14. Kistanova E, Marchev Y, Nedeva R, Kacheva D, Shumkov K, Georgiev B, et al. Effect of the Spirulina platensis included in the main diet on the boar sperm quality. Biotechnol Anim Husb 2009; 25(5-6-1): 547-557.
15. Bashandy SA, El Awdan SA, Ebaid H, Alhazza IM. Antioxidant potential of Spirulina platensis mitigates oxidative stress and reprotoxicity induced by sodium arsenite in male rats. Oxid Med Cell Longev 2016; 2016: 7174351.
16. Modarresi R, Aminsharifi A, Foroughinia F. Impact of Spirulina Supplementation on Semen Parameters in Patients with Idiopathic Male Infertility: A Pilot Randomized Trial. Urol J 2019; 16(1): 78-82.
17. Omar AE, Al-Khalaifah HS, Osman A, Gouda A, Shalaby SI, Roushdy EM, et al. Modulating the Growth, Antioxidant Activity, and Immunoexpression of Proinflammatory Cytokines and Apoptotic Proteins in Broiler Chickens by Adding Dietary Spirulina platensis Phycocyanin. Antioxidants 2022; 11(5): 991.
18. Park WS, Kim H-J, Li M, Lim DH, Kim J, Kwak S-S, et al. Two classes of pigments, carotenoids and c-phycocyanin, in spirulina powder and their antioxidant activities. Molecules 2018; 23(8): 2065.
19. Pleonsil P, Soogarun S, Suwanwong Y. Anti-oxidant activity of holo-and apo-c-phycocyanin and their protective effects on human erythrocytes. Int J Biol Macromol 2013; 60: 393-398.
20. Thangam R, Suresh V, Princy WA, Rajkumar M, Senthilkumar N, Gunasekaran P, et al. C-Phycocyanin from Oscillatoria tenuis exhibited an antioxidant and in vitro antiproliferative activity through induction of apoptosis and G0/G1 cell cycle arrest. Food Chem 2013; 140(1-2): 262-272.
21. Li Y-J, Han Z, Ge L, Zhou C-J, Zhao Y-F, Wang D-H, et al. C-phycocyanin protects against low fertility by inhibiting reactive oxygen species in aging mice. Oncotarget 2016; 7(14): 17393-17409.
22. El-Desoky GE, Bashandy SA, Alhazza IM, Al-Othman ZA, Aboul-Soud MA, Yusuf K.

[Downloaded from jmums.mazums.ac.ir on 2026-11-25]

Improvement of mercuric chloride-induced testis injuries and sperm quality deteriorations by Spirulina platensis in rats. PloS One 2013; 8(3): e59177.

23. TawfeeK K. Effect of Nigella sativa oil treatment on the sex organs and sperm charactors in rats exposed to hydrogen peroxide. Mesop J Agric 2006; 34(1): 2-8.
24. Abdulla JM, Al-Okaily BN. Histomorphometric and Histopathological Alterations of Rat Testis Following Exposure to Hydrogen Peroxide: Protective Role of Resveratrol Supplement. Iraqi J Vet Med 2022; 46(1): 17-23.
25. Al-Muswie RT, Majid A, Al-Rekabi EA, Al-Fartosi KG. Prophylactic Role of Curcuma Longa and Zingiber Officinale on Histological Changes of Testis and Kidney of Male Rats Treated with Hydrogen Peroxide. Ann Romanian Soc Cell Biol 2021; 25(4): 3883-3891.
26. Kopalli SR, Cha K-M, Cho JY, Kim S-K, Koppula S. Cordycepin mitigates spermatogenic and redox related expression in H2O2-exposed Leydig cells and regulates testicular oxidative apoptotic signalling in aged rats. Pharm Biol 2022; 60(1): 404-416.
27. Fernández-Rojas B, Medina-Campos ON, Hernández-Pando R, Negrette-Guzmán M, Huerta-Yepez S, Pedraza-Chaverri J. C-phycocyanin prevents cisplatin-induced nephrotoxicity through inhibition of oxidative stress. Food Funct 2014; 5(3): 480-490.
28. Metwally RA, Abdelhameed RE, Soliman SA, Al-Badwy AH. Potential use of beneficial fungal microorganisms and C-phycocyanin extract for enhancing seed germination, seedling growth and biochemical traits of Solanum lycopersicum L. BMC Microbiol 2022; 22(1): 1-17.
29. Naeini F, Zarezadeh M, Mohiti S, Tutunchi H, Ebrahimi Mamaghani M, Ostadrahimi A. Spirulina supplementation as an adjuvant therapy in enhancement of antioxidant capacity: A systematic review and meta-analysis of controlled clinical trials. Int J Clin Pract 2021; 75(10): e14618.
30. Anvar A, Nowruzi B. Bioactive properties of spirulina: A review. Microbial Bioactives 2021; 4(1): 134-142.
31. Rosas VT, Monserrat JM, Bessonart M, Magnone L, Romano LA, Tesser MB. Comparison of β-carotene and Spirulina (Arthrospira platensis) in mullet (Mugil liza) diets and effects on antioxidant performance and fillet colouration. J Appl Psychol 2019; 31(4): 2391-2399.
32. Ma González H, Almirall I, Alpízar J, de Oca RM, Cerdà V. Determination of Vitamin E in Spirulina Platensis extracts and photoprotective creams by multi-syringe Chromatography (MSC) and High-Performance Liquid Chromatography (HPLC). Anal Lett 2020; 53(18): 2949-2959.
33. Han P, Li J, Zhong H, Xie J, Zhang P, Lu Q, et al. Anti-oxidation properties and therapeutic potentials of spirulina. Algal Res 2021; 55: 102240.
34. Zhou N, Long H, Wang C, Zhu Z, Yu L, Yang W, et al. Characterization of selenium-containing polysaccharide from Spirulina platensis and its protective role against Cd-induced toxicity. Int J Biol Macromol 2020164: 2465-2476.

[Downloaded from jmums.mazums.ac.ir on 2026-11-25]