

گزارش یک مورد پمفیگوس اریتماتو لوکالیزه با سرولوژی منفی

مسعود گل پور (M.D.)⁺ زهره حاج حیدری (M.D.)^{**} مریم قاسمی (M.D.)^{***}

چکیده

پمفیگوس اریتماتو یک بیماری اتوایمیون تاولی است که به صورت ترکیبی از دو بیماری پمفیگوس فولیاسه و لوپوس اریتماتو بروز می کند.

در این مطالعه خانم ۶۰ ساله ای معرفی می شود که با شکایت ضایعه پوستی به صورت پلاک قرمز مترشح و پوسته ریزی دهنده همراه با سوزش و خارش بر گونه راست مراجعه کرد. از بیمار یک بار نمونه برداری به عمل آمد که با تشخیص لوپوس اریتماتو دیسکوئید تحت درمان با استروئید موضعی قرار گرفت. اما بهبودی حاصل نشد. کلیه آزمایش ها به عمل آمده اعم از ANA, C3, C4, CRP, CH50, RF, ESR, Anti DNA طبیعی بود. نمونه برداری مجدد از بیمار به عمل آمد که تشخیص پمفیگوس اریتماتو مطرح گردید که با انجام ایمونو فلورسانس مستقیم تایید گردید. پس از آن بیمار تحت درمان با پردنیزولون خوراکی به میزان ۸۰ mg/day قرار گرفت و بهبودی قابل ملاحظه ای طی سه ماه حاصل شد.

واژه های کلیدی: پمفیگوس، لوپوس اریتماتو، پمفیگوس اریتماتو

مقدمه

موجب بدتر شدن ضایعات و حتی تاولی شدن آن گردد. به ندرت مخاط دهان گرفتار می شود. در نمای بالینی بثورات روی پوست بدن ایجاد می شود. که به صورت ضایعات تاولی شل و کوچک هستند و به سرعت پاره شده و ایجاد پچ های قرمز برهنه (denuded) می نماید. (علامت نیکولسکی مثبت). این ضایعات بعد از مدتی خود به خود بهبود می یابند و نواحی پیگمانته به جا می گذارند. تاول های جدید ممکن است در نواحی پیگمانته ایجاد شود (۱، ۲).

پمفیگوس یک بیماری اتوایمیون تاولی است که از لحاظ بالینی به دو دسته کلی شامل ولگاریس و فولیاسه تقسیم می شود. پمفیگوس اریتماتو شاخه ای از پمفیگوس فولیاسه است که از نظر ایمنی شناسی به صورت ترکیبی از دو بیماری پمفیگوس و لوپوس اریتماتو تظاهر می یابد (۱). ضایعات پوستی در پمفیگوس اریتماتو از لحاظ بالینی می تواند به دو شکل مجزا مشخص گردد، بر روی صورت بثورات مشابه لوپوس اریتماتو و یا درماتیت سبورئیک به شکل بال پروانه بر روی گونه ها و پل بینی ظاهر می شوند که تماس با نور آفتاب می تواند

⁺ مؤلف مسئول: ساری- بلوار پاسداران، مرکز آموزشی درمانی بوعلی سینا
^{**} متخصص پوست، عضو هیئت علمی (استاد یار) دانشگاه علوم پزشکی مازندران
^{***} متخصص پاتولوژی، عضو هیئت علمی (استاد یار) دانشگاه علوم پزشکی مازندران

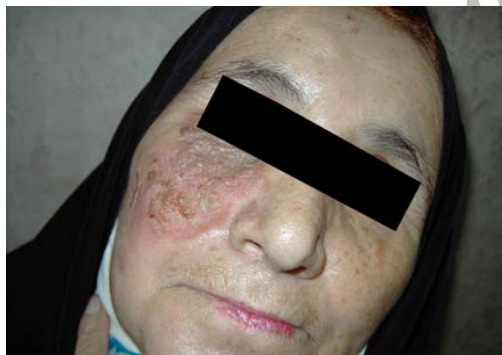تاریخ تصویب: ۸۵/۹/۲۲

* متخصص بیماری های پوست، عضو هیئت علمی (استاد یار) دانشگاه علوم پزشکی مازندران

** متخصص پوست، عضو هیئت علمی (استاد یار) دانشگاه علوم پزشکی مازندران

تاریخ دریافت: ۸۵/۵/۱۵ تاریخ ارجاع جهت اصلاحات: ۸۵/۶/۲۶

گونه راست مراجعه کرده بود. ضایعه بیمار به صورت یک وصله (Patch) قرمز و پوسته ریزی دهنده به دنبال یک ضربه خفیف از شش ماه قبل از مراجعه ایجاد و به تدریج گسترش یافته بود. بیمار یک بار به پزشک مراجعه کرده و نمونه برداری از وی به عمل آمد که با تشخیص لوپوس اریتماتو دیسکوئید (DLE) تحت درمان با استروئید موضعی قرار گرفت اما نه تنها بهبودی حاصل نشد بلکه ضایعه گسترش یافته و مترشح و دلمه دار شد. هنگام مراجعه، در معاینه بالینی یک پلاک قرمز به اندازه ۴×۵ سانتی متر همراه با ضایعات وزیکولر و گاهی پوسچولر در سطح آن مشاهده شد (تصویر شماره ۱). بیمار از سوزش و خارش ضایعه شاکی بود و هیچگونه علامتی از تب، درد مفصلی و علائم سیستمیک نداشت و سابقه مصرف دارو و یا بیماری زمینه‌ای را نیز ذکر نمی‌کرد.



Before Treatment

تصویر شماره ۱: تصویر ضایعه پوستی بیمار قبل از درمان

آزمایشات Anti DNA, ESR, RF, CRP, CH50, C3, C4, ANA از بیمار به عمل آمد که همگی موارد طبیعی گزارش گردید. از ضایعه بیمار مجدداً نمونه برداری به عمل آمد که دو لام از محل نمونه برداری تهیه شد که در لام نمونه اول نمای DLE با تغییرات Actinic (مشابه اشعه فرابنفش) دیده شد و در لام نمونه دوم یک تاول زیر لایه شاخی حاوی تعداد کمی سلول گرانولر (دانه‌دار) آگانتولیتیک مشاهده شد. که همراه آن ارتشاح لنفوسیتی

بعضی از بیماری‌های پوستی مانند درماتیت سبورئیک، لوپوس اریتماتو، زرد زخم و درماتیت هریتی فرم ممکن است از لحاظ بالینی ظاهری شبیه پمفیگوس اریتماتو داشته باشند ولی آزمایش‌های ایمونوفلورسانس و بافت شناسی به تشخیص قطعی کمک می‌کنند (۲). در این بیماران نه فقط رسوب ایمونوگلوبولین و کمپلمان در ماده بین سلولی اپیدرم وجود دارد بلکه این رسوب در محل اتصال درم و اپی‌درم (Dermo-epidermal junction) نیز موجود است. در بسیاری از این بیماران آزمون آنتی‌نوکلئاز آنتی‌بادی مثبت می‌شود (۳،۴).

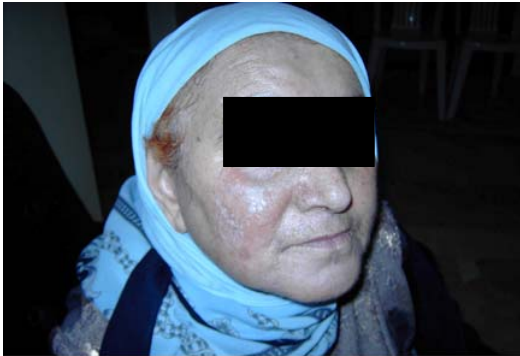اهمیت گزارش این مورد در این است که با تشخیص به موقع این بیماری از درمان‌ها و اقدامات پرهزینه بعدی اجتناب می‌شود. شیوع سالانه پمفیگوس در تهران در بررسی انجام شده روی ۱۲۰۹ مورد پمفیگوسی مراجعه کننده به بیمارستان رازی وابسته به دانشگاه علوم پزشکی تهران ۱/۶ در هر ۱۰۰۰۰۰ نفر گزارش شده است. در این بررسی شیوع سالانه پمفیگوس در کل ایران ۱ مورد در هر ۱۰۰۰۰۰ نفر برآورد شده است که نسبت ابتلای پمفیگوس و لگاریس به اریتماتو $\frac{12}{1}$ (یعنی ۱۲ برابر) بوده است (۵).

شیوع سالانه پمفیگوس در ترکیه ۰/۲۴ در هر ۱۰۰۰۰۰ نفر بوده که ۸۳/۱ درصد از نوع و لگاریس و ۸/۸ درصد از نوع فولیاسه و ۴ درصد از نوع اریتماتو بوده است (۶). شیوع سالانه پمفیگوس در بررسی انجام شده در شیراز ۰/۶۷ در هر ۱۰۰۰۰۰ نفر بوده است که ۸۷/۷ درصد آن از نوع و لگاریس و ۹ درصد آن از نوع فولیاسه بوده است که در این گزارش هیچ موردی از پمفیگوس اریتماتو مشاهده نشده است (۷).

معرفی بیمار

بیمار خانم ۶۰ ساله خانه دار اهل و ساکن شهرستان ساری بوده که با شکایت بروز ضایعه پوستی بر روی

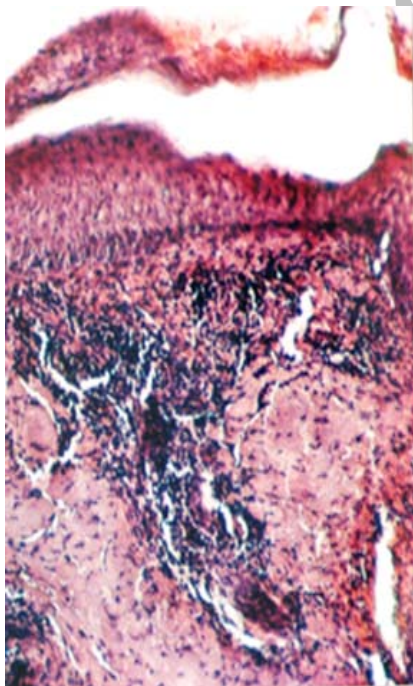
دوز ۸۰ mg در روز قرار گرفت. بعد از یک ماه از شروع درمان ضایعه کنترل شد (تصویر شماره ۲) و دوز دارو طی ۳ ماه به تدریج کاهش داده شد.



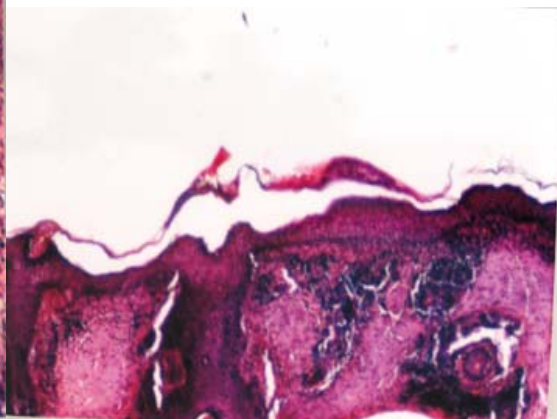
After Treatment

تصویر شماره ۲: تصویر ضایعه پوستی بیمار بعد از درمان

دور عروق درم و ضمام پوستی و به طور کانونی در محل اتصال درم با اپیدرم وجود داشت و تشخیص Superficial pemphigus (پمفیگوس اریتماتو) مطرح شد (تصویر شماره ۳، الف و ب). اما به دلیل وجود ارتشاح لنفوسیتی در محل اتصال درم با اپیدرم و دور عروق و ضمام پوست، جهت تأیید تشخیص پمفیگوس اریتماتو و افتراق آن از لوپوس اریتماتو آزمون ایمونوفلوروسانس مستقیم انجام شد. در مطالعه با ایمونوفلوروسانس مستقیم رسوب IgG و C3 بین سلول‌های سنگ فرشی اپیدرم و رسوب گرانولار IgG و IgM در محل اتصال درم با اپیدرم گزارش گردید و تشخیص پمفیگوس اریتماتو مسجل شد (تصویر شماره ۴، الف و ب). بیمار تحت درمان با پردنیزولون خوراکی با

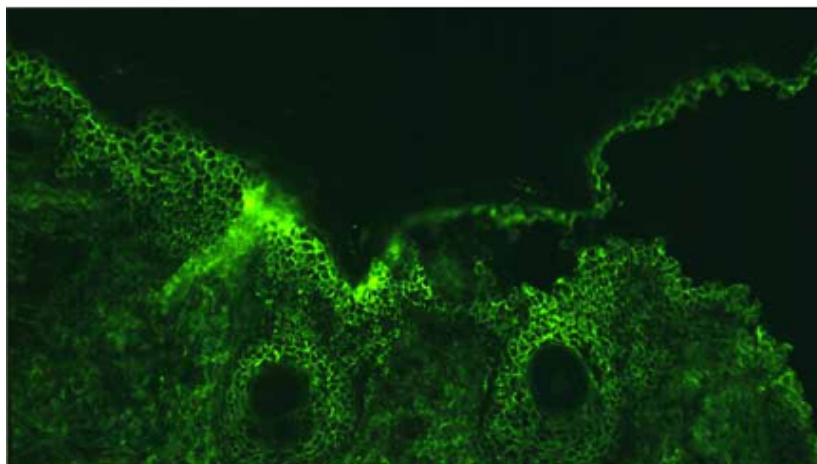


(ب)

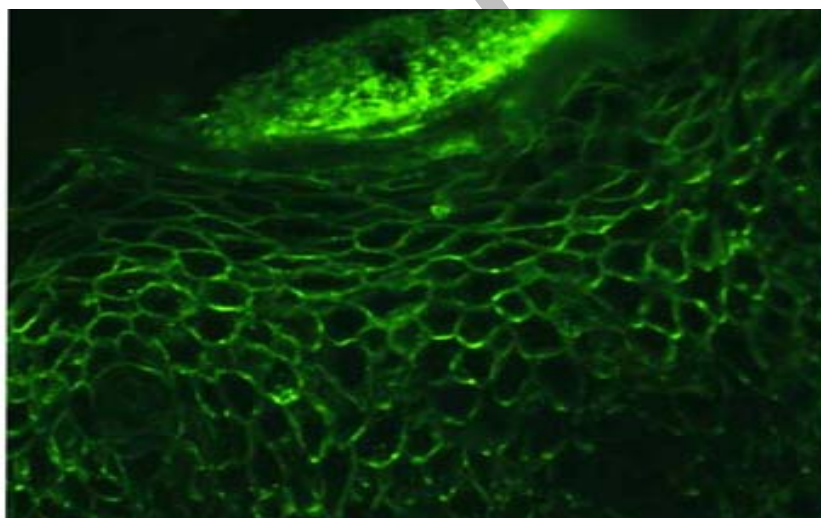


(الف)

تصویر شماره ۳: یک تاول زیر لایه های شاخی تعداد کمی سلول آکانتولیتیک و ارتشاح لنفوسیتی دور ضمام و عروق درم مشهود است (رنگ آمیزی هماتوکسیلین و ائوزین). الف: بزرگنمایی ۴۰ X ، ب: بزرگنمایی ۱۰۰ X .



تصویر شماره ۴ (ایمونوفلورسانس مستقیم)، الف: با درشت نمایی کوچک



تصویر شماره ۴ (ایمونوفلورسانس مستقیم)، ب: با درشت نمایی بزرگ

بحث

می‌شود و به طور معمول پوست سر، صورت، قفسه سینه و به طور نادر تمام بدن را درگیر می‌سازد (۲). ضایعات معمولاً به صورت پاپول‌ها و پچ‌های قرمز همراه با پوسته ریزی و خراش‌های ترشح‌دار بوده و مخاط دهان در نوع پمفیگوس اریتماتو به ندرت گرفتار می‌شود (۴،۳). پمفیگوس اریتماتو ممکن است با تیموما و

پمفیگوس بیماری اتو ایمیون نادری است که پوست را درگیر می‌نماید و به دو دسته کلی پمفیگوس ولگاریس و فولیاسه تقسیم می‌شود که شیوع نوع ولگاریس آن حدود ۱۰-۹ بار بیشتر از نوع فولیاسه می‌باشد (۷،۶،۵). پمفیگوس اریتماتو زیر گروهی از پمفیگوس فولیاسه است که بیشتر در افراد میانسال دیده

این فرم از بیماری پمفیگوس معمولاً به استروئیدهای موضعی یا با تزریق به داخل ضایعه به خوبی پاسخ می‌دهد ولی در صورت عدم پاسخ کافی، کورتیکو استروئید خوراکی تجویز می‌گردد. بیمار ما با وجود لوکالیزه بودن ضایعه به، استروئید موضعی پاسخ نداد و برای بیمار پردنیزولون به میزان ۱ mg/kg/day شروع گردید و در طی سه ماه درمان خوراکی با پردنیزولون روزانه 80 mg بهبودی قابل ملاحظه‌ای در بیمار حاصل شد (تصاویر ۲). در موارد شدید آزاتیوپرین و سیکلوفسفامید نیز موثرند. هیدروکسی کلروکین، ایمونوگلوبولین داخل وریدی، داپسون، نیکوتین آمید، ماینوسیکلین نیز در موارد مقاوم به درمان پیشنهاد شده‌اند (۲، ۱۰)، که خوشبختانه در بیمار ما نیاز به استفاده از این داروها نشد.

پمفیگوس اریتماتو یک بیماری خوش خیم اما مزمن است که به درمان به خوبی پاسخ می‌دهد. در مقایسه با پمفیگوس و لگاریس موارد کمی از این بیماری به خصوص نوع لوکالیزه آن گزارش شده است (۱۱-۳). در صورت عدم تشخیص و درمان مناسب با کورتیکو استروئیدها این بیماری ممکن است برای سال‌ها به صورت یک ضایعه لوکالیزه باقی بماند.

اهمیت گزارش پمفیگوس اریتماتو به خصوص از نوع لوکالیزه با سرولوژی منفی در این است که اگر به موقع تشخیص داده نشود موجب اجرای اقدامات درمانی اضافی، پرهزینه و نامناسب می‌گردد (۲، ۱۳، ۱۴).

یا میاستنی گراویس همراهی داشته باشد (۹، ۸). برخلاف علائم تیپیک بیماری که ضایعات گسترده و پراکنده می‌باشند در بیمار ما یک پلاک اریتماتو و لوکالیزه بر روی گونه راست، وجود داشته است. در بررسی‌های به عمل آمده همراهی با سایر بیماری‌های زمینه‌ای وجود نداشت. در بررسی که در نواحی مدیترانه‌ای ترکیه در مورد پمفیگوس شد شیوع نوع اریتماتو در مقایسه با و لگاریس بسیار اندک می‌باشد، شیوع پمفیگوس و لگاریس ۸۳/۱ درصد و پمفیگوس اریتماتو ۴ درصد یعنی حدود ۲۰ بار و لگاریس شایع‌تر از اریتماتو می‌باشد (۶).

به طور کلی از لحاظ ایمنی‌شناسی بیماران تظاهراتی از لوپوس اریتماتو و پمفیگوس را نشان می‌دهند به این ترتیب که IgG و کمپلمان C3 در منطقه بین سلولی و لایه بازال اپیدرم و آنتی نوکلئار آنتی‌بادی در جریان خون محیطی (۳۰ تا ۸۰ درصد موارد) وجود دارد (۴). در بیمار ما آزمون‌های سرولوژی جهت لوپوس منفی بود.

تشخیص بیماری معمولاً با آسیب‌شناسی مسجل می‌گردد و در بیمار مورد گزارش ما علائم پاتولوژیک کاملاً منطبق با پمفیگوس اریتماتو می‌باشد (تصویر شماره ۳)، اما در مراحل اولیه بیماری ممکن است تغییرات پاتولوژیک واضحی مشاهده نشود. اسپونژیوزیس ائوزینوفیلیک ممکن است جزو اولین تظاهرات پاتولوژیک این بیماری بوده و آزمایش‌های ایمونوفلورسانس نیز باید برای تأیید تشخیص انجام گیرد (۲).

فهرست منابع

1. Stephen C, Thomas D. The men behind the eponym. *Am. J. Derm.* 2003; 25(5): 432-436.
2. Wojnarowaska F, Venning VA, Burge SM. Immumobollous disease. Burns T,
- Breathnach S, Cox N, Griffiths C. *Rooks text book of dermatology.* 7th ed, oxford: Blackwell sciense 2004, p 41.3-16.
3. Amerian ML, Ahmed AR. Pemphigus erythematousus. Presentation of four cases

- and review of literature. *J. Am. Acad. Dermatol.* 1984; 10(2 pt 1): 215-22.
4. Edler D, Elentsas R, Jaworsky C, Johnson B. *Histopathology of the skin*. 8th ed. 1997; Lippincott-Raver: 224.
 5. Analysis of 1209 cases of Pemphigus in Tehran. Cheyda- Chams-Davatchi MD. *Int. J. Dermatol.* 2005; 44: 470-476.
 6. A study of 148 cases of Pemphigus in the Mediterranean Region of Turkey: *Int. J. Dermatol.* 2006; 45: 523-528.
 7. Epidemiology of Pemphigus in South-Western Iran (Shiraz): *Int. J. Dermatol.* 2006; 45: 103.
 8. Fuxiang G, Beutner EH. Pemphigus erythematosus associated with thymoma: a case report. *Cutis.* 1999; 64(3): 179-82.
 9. A case of myasthenia gravis associated with systemic lupus erythematosus and Pemphigus erythematosus. *Rinsho shinkeigaku.* 1997; 37(2): 111-4.
 10. Campolmi P, Bonan P, Lotti T, Palleschi GM, Fabbri P, Panconesi E. The role of cyclosporine A in the treatment of Pemphigus erythematosus. *Int. J. Dermatol.* 1991; 30(12): 808-2.
 11. Shimizu T, Oku S. Anesthesia for a patient with Pemphigus erythematosus. *Masui* 1992; 41(12): 1977-80.
 12. Lyde CB, Cox SE, Cruz PD Jr. Pemphigus erythematosus in a five-year-old child. *J. Am. Acad. Dermatol.* 1994; 31(5 pt 2): 906-9.
 13. Gonsalves- Huberts T. Pemphigus erythematosus in a chow chow. *Can. Vet. J.* 2005; 46(10): 925-7.
 14. Control of childhood Pemphigus erythematosus with steroids and azathioprine. *Br. J. Dermatol.* 2004; 150: 155-8.

Archive of SID