

## Evaluation of the Effects of Zinc Sulfate Gel on the Healing Process of Intraoral Ulcers in Rats and Comparing it with Triamcinolone Gel

Shahla Kakoei<sup>1</sup>  
 Molok Torabi<sup>2</sup>  
 Abbas Pardakhti<sup>3</sup>  
 Sina Kakooei<sup>4</sup>  
 Amir Nekouei<sup>5</sup>  
 Mohammad Mehdi Omidbakhsh<sup>6</sup>

<sup>1</sup> Associate Professor, Oral and Dental Diseases Research Center, Kerman University of Medical Sciences, Kerman, Iran

<sup>2</sup> Associate Professor, Department of Oral and Maxillofacial Pathology, School of Dentistry, Kerman University of Medical Sciences, Kerman, Iran

<sup>3</sup> Professor, Pharmaceutical Technology Research Center, Kerman Medical University, Kerman, Iran

<sup>4</sup> Assistant Professor, Endodontology Research Center, Kerman University of Medical Sciences, Kerman, Iran

<sup>5</sup> PhD Student of Epidemiology, Department of Biostatistics and Epidemiology, School of Public Health, Kerman University of Medical Sciences, Kerman, Iran

<sup>6</sup> Dentist, Kerman, Iran

(Received January 3, 2023; Accepted June 26, 2024)

### Abstract

**Background and purpose:** A wound is a break in the skin. Oral wounds are among the most common reasons for patients to visit a dental clinic, manifesting as lesions with clear boundaries, often slightly sunken, accompanied by or with complete loss of epithelium, covered by a fibrinoleukocytic membrane. Various factors can cause developing wound lesions, including trauma, infection, disease, medication, malignancy, and non-specific causes. Zinc plays a role in cell proliferation, protein synthesis, and wound healing following injury. Given the contradictions and potentials of zinc, and the lack of a study on the effect of zinc on oral wounds, conducting such a study became necessary. This study aimed to investigate the effect of zinc sulfate gel on the healing process of intraoral wounds in rats and compare it with triamcinolone.

**Materials and methods:** This experimental study was conducted in the animal laboratory of the Oral and Dental Diseases Research Center of Kerman University of Medical Sciences. In this study, rats with an approximately 2 x 2 mm wound created using a 2-mm punch in the hard palate were used. The animals were randomly divided into 3 groups (14 rats in each group). Group A (0.1% triamcinolone acetone gel), Group B (5% zinc sulfate gel), and Group C (placebo) received the respective treatments. Each group was divided into two subgroups based on microscopic evaluation of wound healing: A1, B1, and C1 for one week, and A2, B2, and C2 for two weeks of treatment. The wound sizes were measured along the largest diameter on days 1, 3, 7, and 14 using a Williams periodontal probe. Histological samples were prepared on days 7 and 14 and sent to the pathology laboratory for evaluation. The histopathological criterion for the wounds was based on tissue inflammation. The wounds were also divided into grades 1-5 for re-epithelialization. Finally, the data were analyzed using SPSS 20 software.

**Results:** Regarding the severity of inflammation in the three study groups on days 7 and 14, there was no significant difference ( $P=0.538$ ). Evaluation of the extent of re-epithelialization in the three study groups on days 7 and 14 showed that the mean extent of re-epithelialization was not significantly different between the triamcinolone and zinc sulfate groups ( $P=0.18$ ), but the mean extent of re-epithelialization in the triamcinolone group was significantly greater than the placebo group ( $P=0.001$ ). Also, in terms of wound size on days 1, 3, 7, and 14, the trend of wound size change was the same in the groups, and the mean wound size in the triamcinolone and zinc sulfate groups was less than the placebo group, although the mean of the triamcinolone group was slightly lower, the difference was not significant ( $P=0.118$ ), indicating that the zinc sulfate group performed as well as the triamcinolone group.

**Conclusion:** The use of zinc sulfate gel resulted in a decrease in inflammation, an increase in re-epithelialization, and a decrease in wound size. Although the triamcinolone gel performed better in reducing inflammation, increasing re-epithelialization, and decreasing wound size, the difference was not significant. The prolonged use of triamcinolone can lead to adverse effects in some oral ulcers, such as candidiasis and hyperpigmentation. Additionally, zinc supplementation has fewer undesirable effects. Therefore, further research is needed to consider replacing triamcinolone with zinc sulfate.

**Keywords:** oral wound, wound healing, gel, zinc sulfate, triamcinolone

J Mazandaran Univ Med Sci 2024; 34 (234): 13-21 (Persian).

**Corresponding Author:** Sina Kakooei - Endodontology Research Center, Kerman University of Medical Sciences, Kerman, Iran. (E-mail: kakooei.s@gmail.com) and Mohammad Mehdi Omidbakhsh - School of Dentistry, Kerman University of Medical Sciences, Kerman, Iran (E-mail: lvlmo.om75@yahoo.com)

# بررسی اثر ژل زینک سولفات بر روند ترمیم زخم‌های داخل دهانی در موش صحرایی و مقایسه آن با ژل تریامسینولون

شهلا کاکویی<sup>۱</sup>  
ملوک ترابی<sup>۲</sup>  
عباس پرداختی<sup>۳</sup>  
سینا کاکویی<sup>۴</sup>  
امیرحسین نکویی<sup>۵</sup>  
محمد مهدی امید بخش<sup>۶</sup>

## چکیده

**سابقه و هدف:** زخم به معنای شکاف در پوست می‌باشد. زخم‌های دهانی از شایع‌ترین علل مراجعه بیماران به کلینیک دندانپزشکی است که به صورت ضایعاتی با حدود مشخص، اغلب کمی فرورفته، همراه و یا با فقدان کامل اپیتلیوم که توسط غشای فیبرینولوگوسیت پوشیده شده‌اند، بروز می‌کند. عوامل مختلفی سبب ایجاد ضایعات زخمی می‌شوند که از جمله آن می‌توان به تروما، عفونت، بیماری، دارو، بدخیمی و علل غیر اختصاصی اشاره نمود. زینک در تکثیر سلول‌ها، ساخت پروتئین و ترمیم به دنبال جراحی نقش دارد. با توجه به تناقضات و پتانسیل‌های زینک و عدم وجود مطالعه‌ای در مورد اثر زینک در زخم‌های دهانی، انجام چنین تحقیقی ضرورت پیدا کرد. لذا هدف از این مطالعه، بررسی اثر ژل زینک سولفات بر روند ترمیم زخم‌های داخل دهانی در موش صحرایی و مقایسه آن با تریامسینولون بود.

**مواد و روش‌ها:** این مطالعه تجربی در آزمایشگاه حیوانات مرکز تحقیقات بیماری‌های دهان و دندان دانشگاه علوم پزشکی کرمان انجام شد. در این مطالعه از موش‌های صحرایی با یک زخم با ابعاد تقریبی ۲ در ۲ میلی‌متر توسط پانچ شماره ۲ در کام سخت استفاده شد. حیوانات به طور تصادفی به سه گروه (۱۴ موش در هر گروه) تقسیم شدند. گروه A (ژل حاوی تریامسینولون استوناید ۰/۱ درصد)، گروه B (ژل زینک سولفات ۵ درصد) و C (گروه دارونما) دریافت کردند. هر گروه براساس بررسی میکروسکوپی ترمیم زخم به دو زیر گروه تقسیم شد: A1، B1 و C1 به مدت یک هفته، در حالی که A2، B2 و C2 به مدت دو هفته درمان دریافت کردند. اندازه زخم‌ها از ناحیه بزرگترین قطر در روزهای اول، سوم، هفتم و چهاردهم توسط پروب پرودنتال Williams اندازه‌گیری می‌شدند. نمونه‌های بافت‌شناسی در روزهای ۷ و ۱۴ تهیه گردید و جهت بررسی به آزمایشگاه پاتولوژی ارسال شد. معیار هیستوپاتولوژی زخم‌ها براساس التهاب بافتی بود. هم‌چنین زخم‌ها از نظر هیستوپاتولوژی به رتبه‌های ۱-۵ برای اپیتلیزاسیون مجدد تقسیم شدند. سرانجام داده‌ها با استفاده از نرم‌افزار SPSS 20 مورد تجزیه و تحلیل قرار گرفتند.

**یافته‌ها:** در ارتباط با میزان شدت التهاب در سه گروه مورد مطالعه در روزهای ۷ و ۱۴ تفاوت معناداری مشاهده نشد ( $P=0/538$ ). بررسی از جهت میزان وسعت اپیتلیزاسیون در سه گروه مورد مطالعه در روزهای ۷ و ۱۴ نشان داد که میانگین وسعت اپیتلیزاسیون بین گروه‌های تریامسینولون و زینک سولفات تفاوت معنی‌داری نداشت ( $P=0/118$ )، اما میانگین وسعت اپیتلیزاسیون در گروه تریامسینولون به شکل معناداری بیش‌تر از گروه دارونما بود ( $P=0/001$ ). هم‌چنین از نظر اندازه زخم در روزهای ۱، ۳، ۷ و ۱۴ روند تغییر اندازه زخم در گروه‌ها یکسان بود و میانگین اندازه زخم گروه تریامسینولون و زینک سولفات کم‌تر از گروه دارونما بود، هرچند میانگین گروه تریامسینولون مقداری کم‌تر بود اما این اختلاف معنادار نبود ( $P=0/118$ )، که نشان می‌دهد گروه زینک سولفات به خوبی گروه تریامسینولون عمل کرده است.

**استنتاج:** استفاده از ژل زینک سولفات موجب کاهش التهاب و افزایش اپیتلیزاسیون و هم‌چنین کاهش اندازه زخم شد. هرچند ژل تریامسینولون در کاهش التهاب، افزایش اپیتلیزاسیون و کاهش اندازه زخم بهتر عمل کرد، اما این تفاوت معنی‌دار نبود. هم‌چنین مصرف طولانی مدت تریامسینولون در برخی از زخم‌های دهان عوارضی هم‌چون کاندیدیازیس و هایپر پیگمانتاسیون ایجاد می‌کند. در صورتی که مصرف مکمل زینک اثرات نامطلوب کم‌تری دارد. لذا در جهت جایگزینی زینک سولفات به جای تریامسینولون نیاز به پژوهش‌های بیش‌تر می‌باشد.

**واژه‌های کلیدی:** زخم دهان، ترمیم زخم، ژل، زینک سولفات، تریامسینولون

E-mail: kakooei.s@gmail.com

E-mail: lvlmo.om75@yahoo.com

**مؤلف مسئول:** سینا کاکویی - کرمان: دانشگاه علوم پزشکی کرمان، مرکز تحقیقات اندودونتولوژی

**و محمد مهدی امید بخش** - کرمان: دانشگاه علوم پزشکی کرمان، دانشکده دندانپزشکی

۱. دانشیار، مرکز تحقیقات بیماری‌های دهان و دندان، دانشگاه علوم پزشکی کرمان، کرمان، ایران
۲. دانشیار، گروه آسیب‌شناسی دهان و فک و صورت، دانشکده دندانپزشکی، دانشگاه علوم پزشکی کرمان، کرمان، ایران
۳. استاد، مرکز تحقیقات فناوری دارویی، دانشگاه علوم پزشکی کرمان، کرمان، ایران
۴. استادیار، مرکز تحقیقات اندودونتولوژی، دانشگاه علوم پزشکی کرمان، کرمان، ایران
۵. دانشجوی دکتری اپیدمیولوژی، گروه آمار زیستی و اپیدمیولوژی، دانشکده بهداشت، دانشگاه علوم پزشکی کرمان، کرمان، ایران
۶. دکترای عمومی دندانپزشکی، کرمان، ایران

تاریخ دریافت: ۱۴۰۲/۱۰/۱۳ تاریخ ارجاع جهت اصلاحات: ۱۴۰۳/۳/۲۹ تاریخ تصویب: ۱۴۰۳/۴/۶

## مقدمه

کلمه ulcer (زخم) از کلمه یونانی ulcus به معنای شکاف در پوست گرفته شده است (۱). زخم‌های دهانی از شایع‌ترین علل مراجعه بیماران به کلینیک دندانپزشکی می‌باشند که به صورت ضایعاتی با حدود مشخص، اغلب کمی فرورفته، همراه و یا با فقدان کامل اپیتلیوم که توسط غشای فیبرینولو کوسیته پوشیده شده‌اند، بروز کرده و ایجاد نمای سفید متمایل به زرد می‌نماید (۲). همچنین در زخم‌های دهانی به دلیل از دست رفتن اپیتلیوم که نوعی سد دفاع ذاتی می‌باشد، محیط برای رشد میکروب فراهم شده که این موضوع بر شدت ناراحتی بیماری می‌افزاید (۳). زخم‌ها مشکلات شایعی هستند و برای بسیاری از بیماران بار سنگینی دارند که منجر به درد، ناراحتی، بستری طولانی مدت در بیمارستان و هزینه‌های اقتصادی قابل توجهی برای سیستم‌های مراقبت‌های بهداشتی می‌شوند (۴). زخم‌های دهانی بر کیفیت زندگی فرد تاثیرگذار است و با تغذیه، صحبت کردن و رفتارهای اجتماعی تداخل ایجاد می‌کند. شایع‌ترین علت زخم‌های منفرد در مخاط دهان، تروما می‌باشد. علت تروما ممکن است فیزیکی، مکانیکی، شیمیایی، حرارتی، سوختگی‌های الکتریکی و یا حتی اختلال عروقی باشد (۲).

یکی از روش‌های درمان زخم استفاده از کورتیکواستروئید موضعی می‌باشد، اما مشاهده شده که در دهان عوارضی همچون کاندیدیازیس سودوممبرانوس و هایپرپیگمانتاسیون ایجاد می‌کند (۵)، در صورتی که مصرف مکمل زینک هیچ آثار نامطلوبی ایجاد نمی‌کند و حتی باعث بهبودی زخم‌های باز گرانوله می‌شود (۶). اگرچه استفاده کوتاه مدت و موضعی کورتیکواستروئید عوارض مهمی در دهان ایجاد نمی‌کند ولی در صورت تاثیر زینک بر روی ترمیم زخم‌ها در مقایسه با کورتون‌ها، ارجحیت با استفاده از زینک می‌باشد. اثرات آسیب شناختی کمبود زینک شامل بروز ضایعات

پوستی، تاخیر در رشد، نقص در عملکرد سیستم ایمنی بدن و به خطر افتادن بهبود زخم است (۷). در مطالعه‌ای که اثرات مکمل زینک و عسل بر ترمیم زخم در موش صحرایی را بررسی کرده بودند، مشخص شد که استفاده از زینک به صورت موضعی با عسل طبیعی در افراد سالم بدون کمبود زینک می‌تواند اثرات مطلوبی بر بهبود زخم بگذارد، به این صورت که سبب اپی‌تلیالیزاسیون مجدد، کاهش التهاب و کاهش رشد باکتری‌ها در زخم می‌شود. هم‌چنین این مطالعه نشان داد که استفاده از عسل به صورت موضعی و استفاده از زینک به صورت خوراکی ممکن است سرعت بهبودی را نه تنها در حیوانات با سطح سرمی پایین زینک بلکه در حیواناتی با وضعیت طبیعی زینک در سرم نیز افزایش دهد (۸،۷).

مطالعات گذشته نشان دادند که دریافت موضعی زینک نه تنها در درمان زخم‌های مزمن ناشی از کمبود زینک فواید درمانی دارد بلکه در درمان زخم‌های جراحی از جمله کیست پیلونیدال نیز موثر است. درمان موضعی زینک اکساید غلظت موضعی قابل دسترس زیستی زینک را به سطح نسبتاً پایدار  $1000-3000 \mu\text{mol/L}$  افزایش می‌دهد (۹).

تسریع ترمیم زخم به‌عنوان یک اصل در علم درمان مورد توجه می‌باشد که هدف از آن علاوه بر هماهنگی سرعت بهبودی با سرعت بازگشت به زندگی، بهبود زخم‌های بد درمان و مزمن در بیماری‌هایی نظیر دیابت ملیتوس، فشارخون بالا و چاقی را نیز شامل می‌شود. افزایش کیفیت درمان زخم نیز همیشه مورد تاکید دانشمندان بوده است. با توجه به مستندات موجود، تناقضاتی در رابطه با اثرات زینک بر روند ترمیم زخم وجود دارد. با توجه به تناقضات و پتانسیل‌های زینک و عدم وجود مطالعه‌ای در مورد اثر زینک در زخم‌های دهانی، انجام چنین تحقیقی ضرورت پیدا کرد. لذا هدف از این مطالعه، بررسی اثر زینک بر روند ترمیم زخم‌های داخل دهانی و مقایسه آن با تریامسینولون در موش صحرایی بود.

## مواد و روش‌ها

این مطالعه تجربی در آزمایشگاه حیوانات مرکز تحقیقات بیماری‌های دهان و دندان دانشگاه علوم پزشکی کرمان با کد اخلاق به شماره IR.KMU.REC.1399.630 انجام گردید. برای انجام مطالعه، ۴۲ عدد موش سفید صحرایی سالم نر از نژاد ویستار با وزن بین ۳۰۰-۲۵۰ گرم انتخاب شدند. شرایط حیوان خانه در حد استاندارد با محدود دمای ۲۵ تا ۳۰ درجه سانتی گراد تنظیم شد. ملاحظات اخلاقی کار روی حیوانات بر اساس مقررات دانشگاه در نظر گرفته شد. اتاق حیوانات به خوبی تهویه شده و دما و رطوبت آن کنترل می‌شد و از چرخه استاندارد ۱۲ ساعت روشنایی و ۱۲ ساعت خاموشی برخوردار بود. حیوانات رژیم غذایی نرم و یکسان دریافت می‌کردند (۱۰).

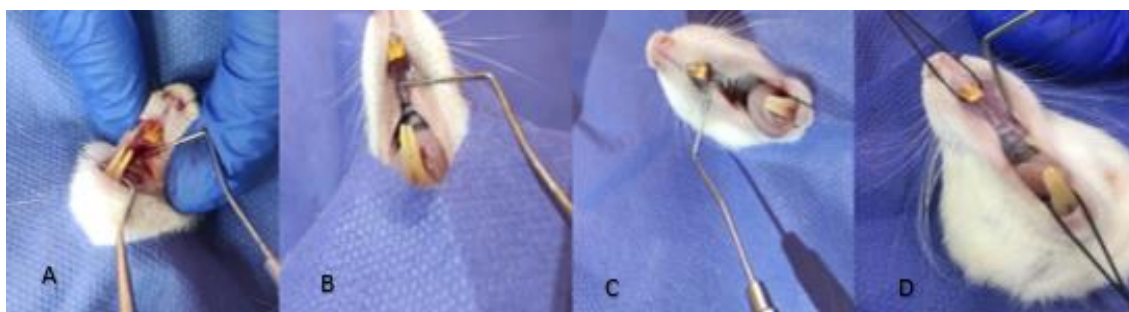
این مطالعه به طور کامل تحت نظارت دامپزشک انجام شد. برای انجام این کار حیوانات در روز اول توسط 10% ketamin با دوز ۵۰ mg/kg و Xylazine 2% (رامپون)، به عنوان شل کننده عضلانی، با دوز ۱۰ mg/kg از طریق تزریق داخل صفاقی بیهوش می‌شدند (۱۱). حیوان به میز تشریح بسته و یک گیره قلاب مانند به دندان انسیزور پایین گیر داده شد و نخ متصل به این گیره به میز تشریح فیکس شد تا دهان باز بماند (تصویر شماره ۱).

در داخل دهان حیوان، در ناحیه کام سخت (خلف دندان‌های انسیزور) زخمی به ابعاد تقریبی ۲ در ۲ میلی‌متر

توسط پانچ شماره ۲ ایجاد می‌شد. عمق زخم‌ها با توجه به استفاده از پانچ شماره ۲ حدود ۲ تا ۳ میلی‌متر بود، بنابراین تمامی اپیتلیوم را در برمی‌گرفت (۱۲). حیوانات به‌طور تصادفی به ۳ گروه ۱۴ تایی به نام A، B و C تقسیم و شماره گذاری شدند (۱۳). حیوانات به‌صورت دستجات ۱۴ تایی در قفس‌های مجزا در آزمایشگاه حیوانات مرکز تحقیقات بیماری‌های دهان و دندان کرمان نگهداری شدند.

گروه A ژل حاوی تریامسینولون استوناید ۰/۱ درصد (۱۴) و گروه B ژل زینک سولفات ۵ درصد (۱۵) و گروه C دارونما دریافت کردند. شماره گذاری داروها توسط متخصص فارماسیوتیکس انجام شد و محقق تا پایان تحقیق از آن‌ها اطلاعی نداشت، بنابراین تصادفی‌سازی و جمع‌آوری داده‌ها به صورت دو سوکور انجام شد.

فرمولاسیون به شکل ژل متشکل از سدیم کربوکسی متیل سلولز (Na-CMC) به‌عنوان film former و گلیسرین به‌عنوان پلاستی‌سایزر بود؛ در یک فرمول ۵ درصد زینک سولفات با محلولیت ۵۷ گرم در ۱۰۰ میلی‌لیتر آب و در فرمول دیگر از ۰/۱ درصد تریامسینولون استوناید با محلولیت ۵ میلی‌گرم بر میلی‌لیتر اتانول، به‌عنوان مواد مؤثره دارویی (API) استفاده شد. ارزیابی‌های داروسازی شامل تعیین ویسکوزیته ژل در مرکز تحقیقات فارماسیوتیکس انجام شد و فرمولاسیون‌های ژل بدون ماده مؤثره به‌عنوان پلاسبو



تصویر شماره ۱: اندازه گیری زخم‌ها از ناحیه قطر بزرگتر در روزهای اول (A)، سوم (B)، هفتم (C) و چهاردهم (D)

جدول شماره ۲: درجه بندی هیستوپاتولوژی جهت بررسی اپیتلیزاسیون

مجدد	
۱	اپیتلیزاسیون مجدد در لبه زخم
۲	اپیتلیزاسیون مجدد کمتر از نصف پوشش زخم
۳	اپیتلیزاسیون مجدد بیشتر از نصف پوشش زخم
۴	اپیتلیزاسیون مجدد تمام زخم با ضخامت نامنظم
۵	اپیتلیزاسیون مجدد تمام زخم بصورت نرمال

### روش آماری

برای تجزیه تحلیل آماری نتایج ابتدا فرض نرمال بودن مشاهدات مورد بررسی قرار گرفت و در صورت برقراری این فرض با استفاده از آنالیز واریانس یک طرفه و آزمون تعقیبی توکی برای مقایسات زوجی استفاده شد.

### یافته ها

#### یافته های التهابی

شدت التهاب در گروه دارونما، زینک سولفات و تریامسینولون تفاوت معنی داری از خود نشان نداد ( $P=0/538$ ) (جدول شماره ۳).

جدول شماره ۳: میانگین درجه التهاب در سه گروه مورد مطالعه در

روزهای ۷ و ۱۴

گروه های مورد مطالعه	درجه التهاب	۱ درجه	۲ درجه	۳ درجه	۴ درجه	۵ درجه
		تعداد(درصد)	تعداد(درصد)	تعداد(درصد)	تعداد(درصد)	تعداد(درصد)
تریامسینولون	۷ روز پس از درمان	۷ (۱۰۰/۰)	۰ (۰/۰)	۰ (۰/۰)	۰ (۰/۰)	۰ (۰/۰)
	۱۴ روز پس از درمان	۷ (۱۰۰/۰)	۰ (۰/۰)	۰ (۰/۰)	۰ (۰/۰)	۰ (۰/۰)
دارونما	۷ روز پس از درمان	۴ (۵۷/۱)	۰ (۰/۰)	۲ (۲۸/۶)	۰ (۰/۰)	۱ (۱۴/۳)
	۱۴ روز پس از درمان	۳ (۵۰/۰)	۱ (۱۶/۷)	۲ (۳۳/۳)	۰ (۰/۰)	۰ (۰/۰)
زینک سولفات	۷ روز پس از درمان	۴ (۵۷/۱)	۲ (۲۸/۶)	۰ (۰/۰)	۱ (۱۴/۳)	۰ (۰/۰)
	۱۴ روز پس از درمان	۳ (۴۲/۹)	۲ (۲۸/۶)	۰ (۰/۰)	۲ (۲۸/۶)	۰ (۰/۰)

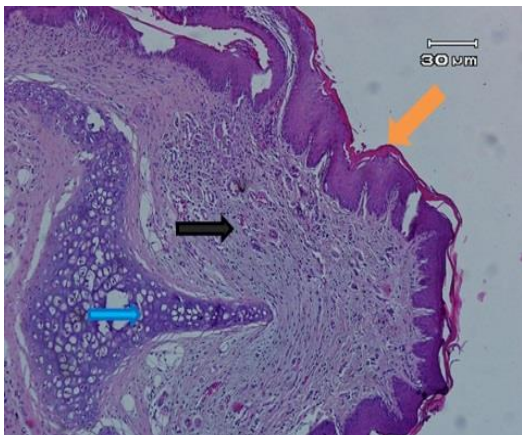
#### اپیتلیزاسیون

میانگین اپیتلیزاسیون در گروه دارونما، زینک سولفات و تریامسینولون تفاوت معناداری از خود نشان داد ( $P=0/001$ ). مقایسه گروهها با یکدیگر نشان داد که میانگین اپیتلیزاسیون در گروه های تریامسینولون و زینک سولفات تفاوت معنی داری نداشت ( $P=0/18$ )، اما میانگین اپیتلیزاسیون در گروه تریامسینولون به شکل معناداری بیش تر از گروه دارونما بود ( $P=0/03$ ) (تصاویر شماره ۵-۲).

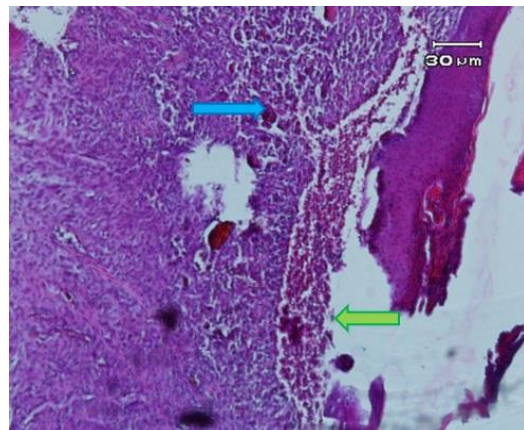
(دارونما) هم در اختیار محققین قرار گرفت. هر گروه براساس بررسی میکروسکوپی ترمیم زخم به دو زیر گروه تقسیم شد: (A1، A2) و (B1، B2) و (C1، C2). زیر گروه های A1 و B1 و C1 به مدت یک هفته، در حالی که زیر گروه های A2 و B2 و C2 به مدت دو هفته درمان دریافت کردند (۱۰). ژلها به میزان ۰/۵ گرم روزانه و در یک ساعت مشخص روی زخم دهانی حیوانات که توسط دامپزشک مقید شده بودند، مالیده می شد. اندازه زخمها از ناحیه بزرگترین قطر در روزهای اول، سوم، هفتم و چهاردهم توسط پروب پریدونتال Williams اندازه گیری می شدند (۱۲) (تصویر شماره ۱). اولین زیر گروهها (A1 و B1 و C1) که به مدت ۷ روز تحت درمان قرار گرفتند، در روز هفتم و دومین زیر گروهها (A2 و B2 و C2) که به مدت ۱۴ روز تحت درمان قرار گرفتند (۱۰) قربانی می شدند. در روز هفتم و چهاردهم حیوانات به وسیله تزریق 10% ketamin و 2% Xylazine با در نظر گرفتن ملاحظات اخلاقی کشته شده و هر زخم توسط پانچ شماره ۵ و الواتور پریوست و تیغه بیستوری برداشته می شد تا شامل عضلات اطراف و ۱ میلی متر حاشیه سالم باشد و سپس در فرمالین ۱۰ درصد ثابت می شد. نمونه به آزمایشگاه پاتولوژی فرستاده شده و بعد از قرار دادن در پارافین و رنگ آمیزی H&E توسط پاتولوژیستی که از وضعیت نمونهها اطلاعی نداشت، ارزیابی گردید. معیار هیستوپاتولوژی زخمها براساس التهاب بافتی بود (۱۶) (جدول شماره ۱). هم چنین زخمها از نظر هیستوپاتولوژی به رتبه های ۱-۵ برای اپیتلیزاسیون مجدد تقسیم شدند (۱۶) (جدول شماره ۲).

جدول شماره ۱: درجه بندی هیستوپاتولوژی جهت بررسی التهاب

بدون التهاب	۰
۱	ارتشاح سلول های حاد التهابی در اطراف عروق
۲	ارتشاح سلول های حاد التهابی در اطراف عروق و زیر مخاط
۳	ارتشاح نوار مانند سلول های التهابی زیر مخاطی کمتر از ۱/۴ میدان قدرت
۴	ارتشاح نوار مانند سلول های حاد التهابی زیر مخاطی بین ۱/۴ و ۱/۲ میدان قدرت بدون نکروز
۵	ارتشاح نوار مانند سلول های حاد التهابی زیر مخاطی بیشتر از ۱/۲ میدان قدرت با نکروز بافت



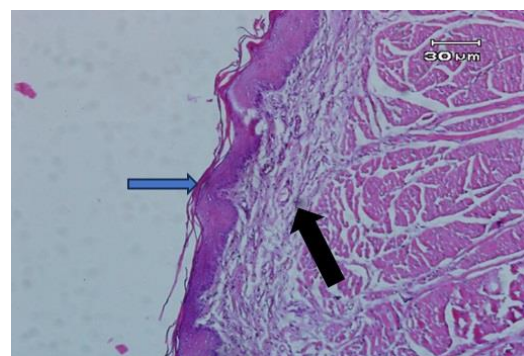
تصویر شماره ۵: مربوط به نمونه A1-5 بزرگ نمایی  $40\times$   
 فلش نارنجی: اپیتلیال نرمال  
 فلش مشکی: بافت همبندی نرمال  
 فلش آبی: مقطع غضروف نرمال



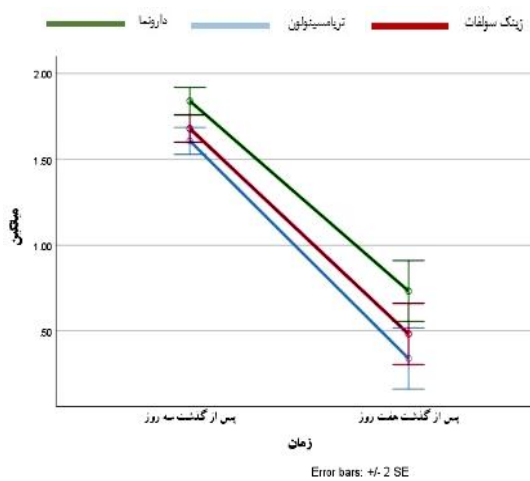
تصویر شماره ۲: نمونه C1-5 بزرگ نمایی  $40\times$   
 فلش آبی: ارتشاح شدید سلول‌های آماسی  
 فلش سبز: فقدان اپیتلیزاسیون

#### اندازه زخم‌ها

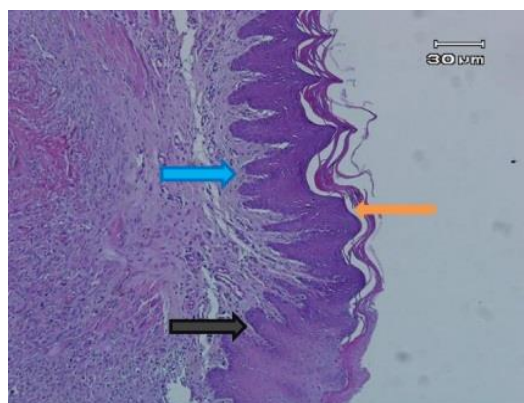
از نظر اندازه زخم به دلیل برابر بودن اندازه زخم در روز ۱ و ترمیم کامل زخم‌ها در روز ۱۴، آنالیز اندازه زخم فقط در روزهای ۳ و ۷ انجام شد. هم‌چنین براساس نمودار شماره ۱ اثر متقابلی بین گروه‌ها و زمان‌های اندازه‌گیری زخم وجود نداشت و می‌توان نتیجه گرفت روند تغییر اندازه زخم در گروه‌ها از نظر آماری تفاوت معنی‌داری نداشتند ( $P=0/518$ ).



تصویر شماره ۳: مربوط به نمونه A2-6 بزرگ نمایی  $40\times$   
 فلش آبی: اپیتلیزاسیون نرمال  
 فلش مشکی: بافت همبند فاقد التهاب



نمودار شماره ۱: میانگین اندازه زخم‌ها در سه گروه مورد مطالعه در روزهای ۳ و ۷



تصویر شماره ۴: مربوط به نمونه B1-3 بزرگ نمایی  $40\times$   
 فلش مشکی: اپیتلیزاسیون نرمال  
 فلش آبی: بافت همبندی نرمال  
 فلش نارنجی: کراتین

میانگین اندازه زخم گروه تریامسینولون و زینک سولفات کم تر از گروه دارونما بود که نشان می‌دهد گروه زینک سولفات به خوبی گروه تریامسینولون عمل کرده است. هرچند میانگین گروه تریامسینولون مقداری کم تر بود اما این اختلاف معنی دار نبود ( $P=0/118$ ).

## بحث

در مطالعه حاضر به بررسی میزان اثر ژل زینک سولفات برای ترمیم زخم ایجاد شده در دهان حیوان آزمایشگاهی و مقایسه آن با تریامسینولون و دارونما پرداخته شده است. پس از ایجاد زخم و اعمال ترکیبات مورد نظر، بافت‌های مورد مطالعه در روزهای هفتم و چهاردهم از نظر التهاب و اپیتلیزاسیون و ترمیم زخم ارزیابی شدند (۱۶). استفاده از زینک جهت ترمیم زخم‌های پوستی به‌طور وسیعی مورد استفاده قرار می‌گیرند. این مکمل می‌تواند به صورت سیستمیک یا موضعی در ترمیم زخم‌ها موثر باشد (۶). در مطالعه مروری Hewlings و همکاران نشان داده شده است که ترکیبات زینک بر موکوزیت دهانی تاثیر مثبتی دارد. شواهد، ایمن و موثر بودن زینک را در ترمیم سلول‌های اپیتلیالی نشان می‌دهد. مطالعات مختلف تاثیر این ماده را در ترمیم زخم‌های لوله گوارشی از جمله قسمت فوقانی آن هم چون دهان را نشان می‌دهد (۱۷). هم‌چنین، ترکیبات کورتیکواستروئید در درمان زخم‌های مزمن دهانی و ضایعات زخمی دهان مورد استفاده است که به صورت موضعی یا تزریق داخل ضایعه یا حتی سیستمیک قابل انجام است (۱۸).

درخشنده و همکاران در یک مطالعه درون سلولی بیان کردند که زنجیره‌های پلیمری مخاط چسب تریامسینولون استوناید و زینک سولفات می‌تواند یک لایه قوی با مقاومت بالا در برابر تخریب بافتی ایجاد کنند. افزایش تراکم این شبکه می‌تواند قدرت انتشار التهاب را کاهش دهد (۱۴).

در مطالعه مهدی پور و همکاران روی ۲۰ بیمار مبتلا به آفت دهانی مشاهده شد که ترکیب تریامسینولون

همراه با زینک می‌تواند در روند ترمیم زخم‌های آفتی موثر باشد (۱۹). در مطالعات دیگر تاثیر کمبود زینک در بیماری‌های دهان از جمله پریودنتیت نشان داده شده است (۲۰، ۲۱). با این که بر مبنای نتایج این مطالعه، میانگین التهاب در گروه دارونما، زینک سولفات و تریامسینولون تفاوت معناداری از خود نشان نداد، اختلاف نتیجه این مطالعه با مطالعات مختلف، ممکن است به علت تفاوت در روش اجرا و هم‌چنین ایجاد زخم به صورت ایاتروژنیک در موش صحرائی باشد. از نظر میزان وسعت اپیتلیزاسیون، میانگین گروه تریامسینولون به شکل معنی‌داری بیش تر از گروه دارونما و هم‌چنین میانگین گروه تریامسینولون بیش تر از گروه زینک سولفات بود، اما این تفاوت معنی‌دار نبود. از این نتیجه می‌توان استنباط کرد که هم تریامسینولون و هم زینک می‌توانند در اپیتلیزاسیون بافت موثر و کارآمد باشند.

مطالعه ما نشان داد که میانگین اندازه زخم در گروه‌های تریامسینولون و زینک سولفات کم تر از گروه دارونما بود که نشان می‌دهد گروه زینک سولفات هم‌چون گروه تریامسینولون به‌طور معنی‌داری موجب کاهش اندازه زخم نسبت به گروه دارونما شده است، هرچند در این مورد تریامسینولون بهتر عمل کرده است اما این تفاوت با گروه زینک سولفات معنی‌دار نبوده است. مطالعات گذشته با نتایج مطالعه ما همخوانی دارند. آن‌ها نشان دادند که کمبود زینک در حیوانات سبب ترمیم ضعیف می‌شود زیرا که زینک پتانسیل اصلاح ناهنجاری را دارد (۷، ۸).

مطالعه Lansdown و همکاران تاثیر زینک را در ترمیم زخم مزمن و زخم‌های جراحی نشان دادند (۲۲). سازگار و همکاران بیان کردند از آنجایی که اپیتلیزاسیون مجدد یک مکانیسم مهم در بستن زخم‌ها است، استعمال عسل بصورت موضعی و زینک خوراکی می‌تواند میزان بهبودی را نه تنها در حیواناتی با مقدار پایین زینک سرم، بلکه در حیواناتی با وضعیت طبیعی زینک نیز افزایش دهد. این اقدام می‌تواند باعث اپیتلیزاسیون مجدد،

استفاده از ژل زینک سولفات موجب کاهش التهاب و افزایش اپیتلیزاسیون و هم‌چنین کاهش در اندازه زخم شده است. هرچند تریامسینولون در کاهش التهاب و افزایش اپیتلیزاسیون و کاهش اندازه زخم، بهتر عمل کرده است اما این تفاوت با زینک معنی‌دار نبوده است.

### سپاسگزاری

این مقاله منتج از پایان‌نامه می‌باشد (شماره طرح ۹۹۰۰۰۸۳۸، کد اخلاق IR.KMU.REC.1399.630) و نویسندگان از معاونت تحقیقات و فناوری، مرکز تحقیقات بیماری‌های دهان و دندان و هم‌چنین تمامی افرادی که در این طرح مساعدت نمودند، تشکر و قدردانی می‌کنند. در این مطالعه نویسندگان هیچ تضاد منافی نداشتند.

کاهش التهاب و کاهش رشد باکتریایی در زخم‌ها شود، اما مکانیسم‌های دقیق آن هنوز مشخص نیست (۸).

مطالعه حاضر یک مطالعه ابتدایی برای بررسی زینک سولفات و تریامسینولون به‌عنوان یک کورتیکواستروئید بر روی ترمیم زخم بود که در صورت نتیجه مطلوب و با مطالعات پیش‌تر می‌تواند در جهت ساخت داروی موضعی در درمان زخم‌های دهان مورد استفاده قرار گیرد. با توجه به این‌که این مطالعه روی موش صحرایی انجام شده بود، محدودیت در میزان باقی ماندن دارو روی زخم و عدم توانایی در ثبت درد بود. هم‌چنین از جمله محدودیت‌های دیگر این مطالعه می‌توان به مرگ موش‌های صحرایی در حین درمان در گروه‌ها اشاره کرد. نتایج حاصل از این تحقیق نشان داد که

### References

- Gonsalves WC, Chi AC, Neville BW. Common oral lesions: Part I. Superficial mucosal lesions. *Am Fam Physician* 2007; 75(4): 501-506.
- Greenburg M, Glick M. ulcerative, vesicular and bullous lesions, *Burket's or- al Medicine. Diagnosis and treatment.* Greenberg MS, Glick M. New York: BC Decker Inc.; 2003: 50-84.
- Jiang X-W, Hu J, Mian FI. A new therapeutic candidate for oral aphthous ulcer: Allicin. *Med Hypotheses* 2008; 71(6): 897-899.
- Storm- Versloot MN, Vos CG, Ubbink DT, Vermeulen H. Topical silver for preventing wound infection. *Cochrane Database Syst Rev* 2010(3): CD006478.
- Thongprasom K. A review of the effectiveness and side-effects of fluocinolone acetone 0.1% in the treatment of oral mucosal diseases. *Acta Stomatol Croat* 2017; 51(3): 240-247.
- Pino P, Bosco F, Mollea C, Onida B. Antimicrobial nano-zinc oxide biocomposites for wound healing applications: a review. *Pharmaceutics* 2023; 15(3): 970.
- Siemes C, Quast T, Klein E, Bieber T, Hooper NM, Herzog V. Normalized proliferation of normal and psoriatic keratinocytes by suppression of sAPP $\alpha$ -release. *J Invest Dermatol* 2004; 123(3): 556-563.
- Sazegar G, Reza AHS, Behravan E. The effects of supplemental zinc and honey on wound healing in rats. *Iranian Journal of Basic Medical Sciences* 2011;14(4):391-398.
- Sandstead HH. Understanding zinc: recent observations and interpretations. *J Lab Clin Med* 1994; 124(3): 322-327.
- Mortazavi H, Mashhadiabbas F, Mortazavi SAR, Rezaeifar K, Farhangi M. Formulation of a Jasmine Grandiflorum containing mucoadhesive and evaluation of its healing effect on oral biopsy ulcers. *Clin Oral Investig* 2020; 24(4): 1591-1597.
- Green C, Knight J, Precious S, Simpkin S. Ketamine alone and combined with diazepam

- or xylazine in laboratory animals: a 10 year experience. *Laboratory Animals* 1981; 15(2): 163-170.
12. Hashemipour MA, Ghasemi AR, Dogaheh MA, Torabi M. Effects of Locally and Systemically Applied n-3 Fatty Acid on Oral Ulcer Recovery Process in Rats. *Wounds* 2012; 24(9): 258-266.
  13. Dunbar G, Higa J, Jones T, Kaminski B, Panicker S. Guidelines for ethical conduct in the care and use of nonhuman animals in research. American Psychological Association. Committee on Animal Rights Research and Ethics; 2010-2011.
  14. Derakhshandeh K, Abdollahipour R. Oralmucoadhesive paste of Triamcinolone Acetonide and Zinc Sulfate: Preparation and: in vitro: physicochemical characterization. *Journal of Reports in Pharmaceutical Sciences* 2014; 3(2): 115-125.
  15. Ghorbani A, Akbari J, Boorboor M, Nekoukar Z, Eslami G. Evaluation of zinc sulfate mucoadhesive formulation on recurrent aphthous stomatitis: a randomized double-blind, placebo-controlled clinical trial. *BMC Oral Health* 2020; 20(212): 1-6.
  16. Rosenstein ED, Kushner LJ, Kramer N, Kazandjian G. Pilot study of dietary fatty acid supplementation in the treatment of adult periodontitis. *Prostaglandins Leukot Essent Fatty Acids* 2003; 68(3): 213-218.
  17. Hewlings S, Kalman D. A review of zinc-L-carnosine and its positive effects on oral mucositis, taste disorders, and gastrointestinal disorders. *Nutrients* 2020; 12(3): 665.
  18. Glick M. *Burket's oral medicine: PMPH USA*; 2015.
  19. Mehdipour M, Taghavi Zenooz A, Sohrabi A, Gholizadeh N, Bahramian A, Jamali Z. A comparison of the effect of triamcinolone ointment and mouthwash with or without zinc on the healing process of aphthous stomatitis lesions. *J Dent Res Dent clin Dent Prospects* 2016; 10(2): 87-91.
  20. Orbak R, Kara C, Özbek E, Tezel A, Demir T. Effects of zinc deficiency on oral and periodontal diseases in rats. *J Periodontal Res* 2007; 42(2): 138-143.
  21. Kara C, Orbak R, Dagsuyu IM, Orbak Z, Bilici N, Gumustekin K. In vivo assessment of zinc deficiency on craniofacial growth in a rat model. *Eur J Dent* 2009; 3(1): 10-15.
  22. Lansdown AB, Mirastschijski U, Stubbs N, Scanlon E, Ågren MS. Zinc in wound healing: theoretical, experimental, and clinical aspects. *Wound Repair Regen* 2007; 15(1): 2-16.