

Urinothorax in a Patient with Prostate Cancer, A Case Report

Narges Mirzaei ilali¹,
Hadi Majidi²,
Atefeh Yousefi³,
Behkam Rezaeimehr⁴,
Ali Sharifpour⁵

¹ Assistant Professor of Internal Medicine , Diabetes Research Center, Mazandaran University of Medical Sciences, Sari, Mazandaran, Iran

² Associated professor of Radiology, Orthopedic Research Center, Faculty of Medicine, Department of Radiology, Mazandaran University of Medical Sciences, Sari, Iran

³ Assistant Professor, Department of Internal Medicine, Diabetes Research Centre, Mazandaran University of Medical Sciences, Sari, Iran

⁴ Assistant Professor, Department of Urology, Faculty of Medicine, Mazandaran University of Medical Sciences, Sari,

⁵ Iran Pulmonary and Critical Care Division, Imam Khomeini Hospital, Iranian National Registry Center for Lophomoniasis (INRCL), Mazandaran University of Medical Sciences, Sari, Iran

(Received August 28, 2023; Accepted November 5, 2023)

Abstract

Urinothorax is a rare cause of pleural effusion and often occurs unilaterally. In a urinothorax, the pleural fluid has the color and odor of urine, and the ratio of pleural fluid creatinine to serum creatinine is greater than one. In this report, a case of urinothorax after prostate cancer is presented. The patient is a 79-year-old man with a history of BPH who presented with urinary retention, nausea, and dyspnea. Laboratory tests revealed high serum creatinine, hypercalcemia and hyperkalemia. Ultrasound revealed moderate left-sided hydronephrosis, moderate ascites and massive left-sided pleural effusion on chest X-ray. Thoracentesis and aspiration of ascitic fluid were performed, and the ratio of creatinine in pleural fluid and ascitic fluid to serum creatinine was greater than one. The patient underwent bilateral nephrostomy, after which the pleural effusion and ascites resolved without further aspiration. A prostate examination revealed an enlarged and firmer prostate than normal. The patient's PSA level was checked and found to be over 100, and a prostate biopsy diagnosed adenocarcinoma of the prostate. The patient received the first cycle of chemotherapy and was discharged from hospital in good general health.

Keywords: Pleural effusion, Prostate adenocarcinoma, Urinothorax

J Mazandaran Univ Med Sci 2023; 33 (Supple 2): 374-379 (Persian).

Corresponding Author: Ali Sharifpour- Imam Khomeini Hospital, Iranian National Registry Center for Lophomoniasis (INRCL), Mazandaran University of Medical Sciences, Sari, Iran. (E-mail: asharifpour0209@yahoo.com)

یورینوتوراکس در بیمار با کنسر پروستات؛ گزارش مورد

نرگس میرزائی ایلالی^۱هادی مجیدی^۲عاطفه یوسفی^۳بهکام رضایی مهر^۴علی شریف پور^۵

چکیده

یورینوتوراکس علتی نادر برای پلورال افیوژن است که غالباً به صورت یک طرفه رخ می‌دهد. در یورینوتوراکس مایع پلورال رنگ و بوی ادرار دارد و نسبت کراتینین مایع پلورال به کراتینین سرم بیش از یک است. در این گزارش، یک بیمار یورینوتوراکس به دنبال کنسر پروستات معرفی می‌شود. بیمار آقای ۷۹ ساله‌ای است با سابقه BPH که با احتباس ادراری، تهوع و تنگی نفس مراجعه کرد. در آزمایش‌های انجام شده کراتینین ۱۲، هایپرکلسمی و هایپرکالمی، در سونوگرافی، هیدرونفروز متوسط سمت چپ و مایع آسیت متوسط و در گرافی قفسه سینه، پلورال افیوژن ماسیو سمت چپ داشته است. برای بیمار توراستنز و اسپیراسیون مایع آسیت انجام شد و نسبت کراتینین مایع پلور و آسیت به کراتینین سرم بیش از یک گزارش شد. نفروستومی دوطرفه برای بیمار تعبیه شد که پس از آن، پلورال افیوژن و آسیت بیمار بدون نیاز به اسپیراسیون برطرف شد. در معاینه، پروستات بزرگ‌تر و قوامی سفت‌تر از حالت نرمال داشت. PSA برای بیمار چک شد و عدد آن بالای ۱۰۰ گزارش شد. بیوپسی پروستات برای بیمار انجام شد که آدنوکارسینوم پروستات تشخیص داده شد. بیمار رژیم اول کموتراپی را دریافت کرد و با حال عمومی خوب از بیمارستان ترخیص شد.

واژه های کلیدی: آدنوکارسینوم پروستات، پلورال افیوژن، یورینوتوراکس

مقدمه

دیفراگم یا دفکت‌های آناتومیک آن عبور می‌کند و باعث پلورال افیوژن می‌شود (۲). علت ایجاد یورینوتوراکس غالباً در دو دسته کلی جای می‌گیرد: ۱. اروپاتی انسدادی ۲. تروما به سیستم ادراری (۳). در یورینوتوراکس، حداقل ۲/۳ همی توراکس یک سمت که غالباً همان سمت اروپاتی انسدادی است، درگیر

یورینوتوراکس به تجمع ادرار در فضای پلورال گفته می‌شود که علتی نادر برای پلورال افیوژن است. تاکنون، ۸۸ مورد یورینوتوراکس در ۷۸ مطالعه گزارش شده است. این عارضه غالباً در مردان و به صورت یک طرفه رخ می‌دهد (۱). در یورینوتوراکس، ادرار از طریق فضای رتروپریتونئال از طریق لنفاتیک‌های

E-mail: asharifpour0209@yahoo.com

مؤلف مسئول: علی شریف پور - ساری: مرکز آموزشی درمانی امام خمینی (ره)

۱. استادیار، مرکز تحقیقات دیابت، دانشگاه علوم پزشکی مازندران، ساری، مازندران، ایران

۲. دانشیار، گروه رادیولوژی، مرکز تحقیقات ارتوپدی، دانشگاه علوم پزشکی مازندران، ساری، ایران

۳. استادیار، گروه داخلی، مرکز تحقیقات دیابت، دانشگاه علوم پزشکی مازندران، ساری، ایران

۴. استادیار، گروه ارتولوژی، دانشکده پزشکی، دانشگاه علوم پزشکی مازندران، ساری، ایران

۵. دانشیار، بخش ریوی و مراقبت‌های ویژه بیمارستان امام خمینی (ره)، مرکز ثبت ملی لوفومونیاویس، دانشگاه علوم پزشکی مازندران، ساری، ایران

تاریخ دریافت: ۱۴۰۲/۶/۷ تاریخ ارجاع جهت اصلاحات: ۱۴۰۲/۶/۲۸ تاریخ تصویب: ۱۴۰۲/۸/۱۴

می‌شود. افیوژن پلورال رنگ و بوی ادرار دارد و نسبت کراتینین مایع پلورال به کراتینین سرم بیش از یک است که معیاری حساس برای تشخیص یورینوتوراکس محسوب می‌شود (۱). در این مقاله، به معرفی یک بیمار با سابقه BPH می‌پردازیم که با آنوری، تهوع و استفراغ، افزایش اوره و کراتینین و پلورال افیوژن و تشخیص یورینوتوراکس مراجعه کرد.

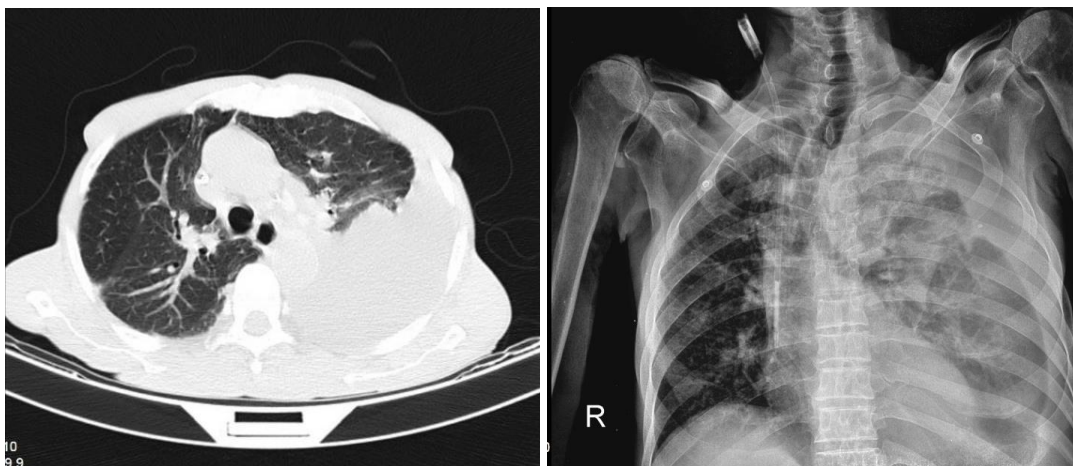
معرفی بیمار

بیمار آقای ۷۹ ساله‌ای است با سابقه BPH که تحت درمان با تامسولوسین بوده و با شکایت عدم توانایی در دفع ادرار از روز قبل از پذیرش و با تنگی نفس، تهوع و استفراغ و تب به بیمارستان امام خمینی (ره) ساری مراجعه کرد. در بدو ورود، بیمار دمای ۳۸/۵ درجه آگزیلاری، تکیکاردی (۱۱۰ ضربان در دقیقه)، تاکی پنه (۲۷ تنفس در دقیقه) و BP، ۱۱۰/۷۰ mmHg داشته است. در معاینه قفسه سینه، کاهش صدای تنفسی در همی توراکس سمت چپ و Dullness در دق همین قسمت و در معاینه شکم، دیستانسیون مختصر و تندرینس هایپوگاستر داشته است. سایر معاینات نرمال گزارش شد. در بررسی آزمایشگاهی، آنمی نرموکروم نرموسیتتر، لوکوسیتوز، کراتینین بالا در حد ۱۲، هایپرکلسمی و هایپرکالمی داشته است. آزمایش‌های یک ماه قبل بیمار

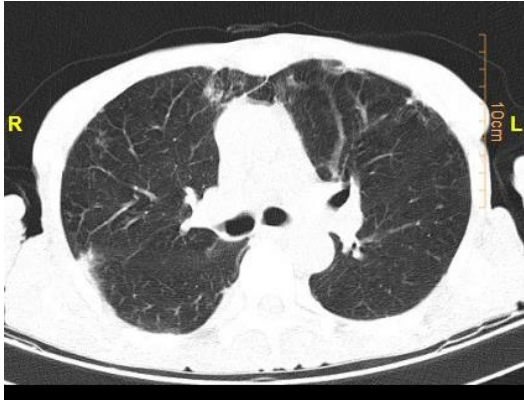
کاملاً نرمال بود. در گرافی قفسه سینه، پلورال افیوژن ماسیو سمت چپ و شیفت تراشه به سمت راست دیده شد. در سی تی اسکن ریه بیمار، پلورال افیوژن و کلاپس کانسولیدیشن لوب تحتانی ریه سمت چپ رؤیت شد (تصویر شماره ۱).

در سونوگرافی، هیدروپورتونفروز متوسط سمت چپ و مایع آسیت متوسط گزارش شد. برای بیمار اقدام به تعبیه کاتتر فولی شد که از مجرای ادراری عبور نکرد و به همین علت، برای بیمار کاتتر سوپراپوبیک تعبیه شد. با توجه به پلورال افیوژن، تورااستنز برای بیمار انجام شد. مایع پلورال هنگام آسپیراسیون رنگ و بوی ادرار داشت (تصویر شماره ۲). آنالیز مایع پلورال و نمونه خون همزمان نیز انجام شد که جواب آن در جدول شماره ۱ گزارش شده است.

بر اساس آنالیز مایع پلور و نمونه خون همزمان مایع پلورال، ترنسوداتیو و نسبت کراتینین مایع پلورال به کراتینین سرم بیش از یک گزارش شد. جواب کشت و سیتولوژی مایع پلورال نرمال بود. هم‌چنین، آسپیراسیون مایع آسیت برای بیمار انجام شد که در آن، نسبت کراتینین مایع آسیت به کراتینین سرم بیش از یک گزارش شد. با توجه به شرایط بالینی و یافته‌های آزمایشگاهی، برای بیمار دیالیز انجام شد. حال عمومی بیمار بعد از انجام دیالیز رو به بهبودی گذاشت. توسط



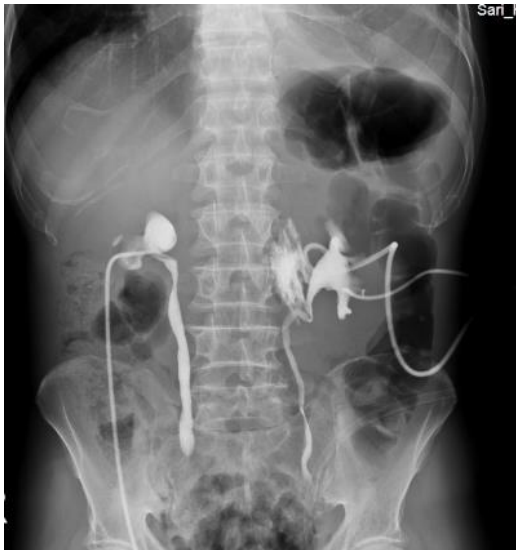تصویر شماره ۱: گرافی قفسه سینه و سی تی اسکن ریه بیمار که نشان‌دهنده پلورال افیوژن قابل توجه در سمت چپ می باشد.



تصویر شماره ۳: سی تی اسکن ریه بیمار بعد از تعبیه کاتتر نفروستومی



تصویر شماره ۲: مایع پلورال بیمار بعد از توراستنژ تشخیصی



تصویر شماره ۴: نفروستوگرافی دوطرفه

سرویس رادیولوژی، برای بیمار نفروستومی دوطرفه تعبیه گردید که پس از آن، حدود ۱۴ لیتر ادرار خارج شد. سی تی اسکن ریه مجدد برای بیمار انجام شد که افیوژن پلورال کاهش قابل توجهی داشت. مایع آسیت نیز برطرف شد (تصویر شماره ۳).

حال عمومی بیمار بهبود قابل ملاحظه‌ای پیدا کرد. تنگی نفس بیمار کاملاً برطرف شد. علائم حیاتی بیمار و یافته‌های آزمایشگاهی بیمار بعد از انجام دو نوبت دیالیز و تعبیه نفروستومی، کاملاً نرمال شد.

برای بیمار نفروستوگرافی دوطرفه انجام شد. پس از تزریق ماده حاجب به داخل کاتتر نفروستومی، سیستم پیلوکالیس دو طرف حاجب شد که مؤید وجود کاتتر در داخل آن‌ها بود. با تزریق ماده حاجب به داخل کاتتری که در فضای پری‌نفریک قرار داشت، تجمع مایع موجود در این فضا حاجب شد (تصویر شماره ۴).

جدول شماره ۱: آنالیز مایع پلور

نمونه خون همزمان	آنالیز مایع پلورال	
۷/۴	۲/۸	Protein
۹۶۶	۳۹۹	LDH
	۱/۴	ADA
۹	۹/۸	Cr

با توجه به شرح حال قبلی BPH، معاینه پروستات انجام شد که در معاینه، پروستات بزرگ‌تر از حد نرمال بود و قوامی سفت‌تر نسبت به حالت نرمال داشت. PSA چک شد که عدد آن بالای ۱۰۰ گزارش شد. بیوپسی از پروستات تهیه شد. در جواب بیوپسی، آدنوکارسینوم پروستات با گلیسون اسکور ۹/۱۰ گزارش شد. سی تی اسکن گردن، قفسه سینه و شکم و لگن برای بیمار انجام شد که در سی تی اسکن ریه، ندول‌های سنتری آسینار در پریفرال RML و RLL و دو ندول در لینگولا رؤیت شد. سی تی اسکن گردن و شکم و لگن نرمال بود.

مشاوره انکولوژی برای بیمار انجام شد و رژیم کموتراپی Taxoter برای بیمار تجویز و بیمار با بهبودی قابل توجه مرخص شد.

بحث

یورینوتوراکس علتی نادر برای پلورال افیوژن است که ممکن است متعاقب اروپاتی انسدادی یا تروما به سیستم ادراری ایجاد شود. مکانیسم یورینوتوراکس کاملاً مشخص نیست. یک نظریه این است که ادرار از طریق نقایص آئاتومیک به طور مستقیم، بالا می‌رود و به تجمع ادرار در فضای پلورال منجر می‌شود. نظریه دیگر این است که به علت افزایش فشار اینتراپریتونال یا رتروپریتونال ناشی از یورینوم، ادرار از طریق لنفاتیک دیافراگم وارد فضای پلورال می‌شود. در صورت وجود اروپاتی انسدادی، افیوژن معمولاً در همان سمتی است که اروپاتی رخ داده است، اگرچه در سمت راست شایع‌تر است (۱، ۴). در صورت وجود اروپاتی انسدادی و پلورال افیوژن همزمان، باید به این تشخیص فکر کرد و کراتینین مایع پلور را اندازه‌گیری کرد (۵). برای تشخیص یورینوتوراکس باید تورااستنز و آنالیز مایع پلور و بررسی خون همزمان صورت گیرد. برای تشخیص یورینوتوراکس این سه کرایتیریا لازم است: ۱. مایع پلورال ترنسوداتیو؛ ۲. کراتینین مایع پلور به کراتینین سرم بیش از یک؛ ۳. PH مایع پلور مشابه PH ادرار. دو مسیر برای ورود ادرار به فضای پلورال مطرح است: ۱. درناژ لنفاوی؛ ۲. Leakage مستقیم به فضای مدیاستن (۶، ۷). در این بیمار، اروپاتی انسدادی و پلورال افیوژن همزمان وجود داشت. انسداد سیستم ادراری در سمت چپ بود و پلورال افیوژن نیز در همین سمت رخ داد که همانند مطالعات قبلی بود. در بررسی آنالیز مایع پلورال و

خون همزمان، مایع پلورال ترنسوداتیو، کراتینین مایع پلورال به کراتینین سرم بیش از یک و PH مشابه PH ادرار گزارش شد و تشخیص یورینوتوراکس مسجل گردید. در مطالعات قبلی، درمان یورینوتوراکس را درمان بیماری زمینه‌ای دانسته‌اند؛ اما همزمان می‌تواند درناژ مایع پلورال نیز انجام شود (۸). در این بیمار نیز بعد از تعبیه نفروستومی، افیوژن پلورال کاهش یافت و به درناژ درمانی مایع پلورال نیازی نبود. در بررسی مایع آسیت نیز نسبت کراتینین مایع آسیت به کراتینین سرم بیش از یک و PH مشابه ادرار گزارش شد. علتی مهم برای یورینوتوراکس اروپاتی انسدادی است و BPH می‌تواند از علت‌های این انسداد باشد (۹). در مطالعات قبلی، از ۸۸ بیمار مبتلا به یورینوتوراکس، ۶ مورد درگیر بیماری‌های مرتبط با پروستات بودند (۱). در این بیمار نیز بزرگ شدن سائز پروستات به انسداد در سیستم ادراری، آسیب دیدن این سیستم و ترشح ادرار به فضای شکم و متعاقباً توراکس منجر شده بود. در پایان، می‌توان نتیجه گرفت که یورینوتوراکس علتی نادر برای پلورال افیوژن است که در موارد پلورال افیوژن همراه با تروما به سیستم ادراری یا اروپاتی انسدادی باید آن را مدنظر قرار داد. ظن تشخیصی درست و به موقع به درمان به موقع و بهبود شرایط بالینی و آزمایشگاهی بیمار منجر می‌شود.

سپاسگزاری

این مقاله را دانشگاه علوم پزشکی مازندران با کد اخلاق IR.MAZUMS.REC.1402.18332 تأیید کرد. از خانواده بیمار که با اخذ رضایت آگاهانه و رعایت مراتب رازداری و محرمانگی از سوی نویسنده، اجازه استفاده از اطلاعات بیمار را دادند، سپاسگزاریم.

References

1. Toubes ME, Lama A, Ferreiro L, Golpe A, Álvarez-Dobaño JM, González-Barcala FJ, et al. Urinothorax: a systematic review. *J Thorac Dis* 2017; 9(5): 1209.

2. Light RW. The undiagnosed pleural effusion. *Clin Chest Med* 2006; 27(2): 309-319.
3. Handa A, Agarwal R, Aggarwal AN. Urinothorax: an unusual cause of pleural effusion. *Singapore Med J* 2007; 48(11): e289-292.
4. Powers RE, Estrada-Y-Martin RM, Cherian SV. Urinothorax: an under-reported cause of pleural effusions. *QJM* 2022; 115(12): 862-863.
5. Karkoulas K, Sampsonas F, Kaparianos A, Tsiamita M, Tsoukalas G, Spiropoulos K. Urinothorax: an unexpected cause of pleural effusion in a patient with non-Hodgkin lymphoma. *Eur Rev Med Pharmacol Sci* 2007; 11(6): 373-374.
6. Oğuzülgen IK, Oğuzülgen AI, Sinik Z, Köktürk O, Ekim N, Karaođlan U. An unusual cause of urinothorax. *Respiration* 2002; 69(3): 273-274.
7. Austin A, Jogani SN, Brasher PB, Argula RG, Huggins JT, Chopra A. The Urinothorax: A Comprehensive Review With Case Series. *Am J Med Sci* 2017; 354(1): 44-53.
8. Lopez K, Pan D, Garcia FV, Zhang W. Urinothorax: A Rare Complication of Urinary Tract Obstruction Secondary to Benign Prostatic Hyperplasia. *Chest* 2017; 152(4): A536.