ORIGINAL ARTICLE

Topical Phenytoin 1% for Wound Healing and Postoperative Pain in Patients Under Perianal Fistulotomy

Mina Alvandipour [1]
Saeid Namazi Baygi [2]
Shahram Ala [3]
Neda Koulaeinejad[4]

[1] Associate Professor, Department of Surgery, Faculty of Medicine, Mazandaran University of Medical Sciences, Sari, Iran
[2] Assistant Professor, Department of Surgery, Faculty of Medicine, Mashhad University of Medical Sciences, Mashhad, Iran
[3] Professor, Department of Clinical Pharmacy, Faculty of Pharmacy, Mazandaran University of Medical Sciences, Sari, Iran
[4] Assistant Professor, Department of Clinical Pharmacy, Faculty of Pharmacy, Tehran Medical Sciences Islamic Azad University, Tehran, Iran

(Received November 12, 2023; Accepted March 2, 2024)

Abstract

Background and purpose: Postoperative pain is one of the most important complications of anorectal surgeries. Management of these pains would result in improved situations and more satisfaction in patients. The utilization of topical medications is a recommended approach and phenytoin is a preferred option for this method. Hence, this study aimed to invstigate the effects of topical ointment of phenytoin 1%, topical placebo on wound healing, and postoperative pain in patients with perianal fistula after fistulotomy.

Materials and methods: This study is a double-blind randomized clinical trial, it was conducted by the 31 codes of research ethics of Iran. In this double-blind randomized clinical trial, 44 patients with anal fistula underwent fistulotomy at Imam Khomeini Hospital in Sari after obtaining informed consent and were randomly selected to receive topical 1% phenytoin ointment or topical placebo twice a day. Phenytoin 1% cream was prepared by Iran Daropaksh Company and the placebo was prepared from Vaseline ointment. The inclusion and exclusion criteria of the study were checked. Medicines were coded in opaque medicine cans and assigned to study groups using a limited randomization method. After that, up to 8 weeks after the operation, pain, recovery, pain caused by defecation, itching, and complications were determined and compared in the groups. Data analysis was done with SPSS software (version 13.0). Chi-Square, Independent-Sample-T test, and Repeated-Measure ANOVA tests were used to compare between 2 groups.

Results: A total of 44 patients completed the study and a thorough analysis was carried out. The average age in the intervention group was 43.0±11.8 years and in the control group was 42.1±6.9 years (P>0.05). The patients in the two study groups did not differ in terms of the type of fistula (P>0.05). Postoperative pain from the first to the fifth visit was significantly lower in the phenytoin group compared to the placebo group (P<0.001). Also, the pain after defecation from the first to the fifth visit in the phenytoin group was significantly less than the placebo group (P<0.001). The percentage of recovery from the first to the fifth visit was significantly higher in the phenytoin group compared to the placebo group (P<0.001). There was no statistically significant difference between the intensity of itching among the groups (P>0.05). Wound secretion was observed in the phenytoin group and the control group, respectively, 63.6% and 68.2% (P>0.05). In the phenytoin group, 85.7% of serous and 14.3% of pus were observed, and in the control group, 53.3%, 33.3%, and 13.4% of serous, pus, and blood were observed, respectively (P>0.05). The only complication in the phenytoin group was bleeding, which was observed in 3 patients (13.6%).

Conclusion: In general, it can be concluded that 1% phenytoin ointment is effective in wound healing and reducing postoperative pain in patients with anal fistula undergoing fistulotomy. Therefore, the use of this topical medicine is recommended. However, studies with a larger sample size are needed to reach more definitive results.

(Clinical Trials Registry Number: IRCT2015041314483N4)

Keywords: perianal fistula, fistulotomy, wound healing, postoperative pain, phenytoin

J Mazandaran Univ Med Sci 2024; 34 (231): 38-46 (Persian).

Corresponding Author: Shahram Ala - Faculty of Pharmacy, Mazandaran University of Medical Sciences, Sari, Iran.
(E-mail: : sh204ala@yahoo.com)

[Downloaded from jmums.mazums.ac.ir on 2026-02-13]

پژوهشی

مجله دانشگاه علوم پزشکی مازندران
دوره سی و چهارم شماره ۲۳۱ فروردین سال ۱۴۰۳ (۴۶-۳۸)

مقایسه اثر کرم موضعی فنی توئین ۱ درصد و پلاسبو بر عوارض بعد از عمل فیستولوتومی

مینا الوندی پور[۱]
سعید نمازی بایگی[۲]
شهرام علا[۳]
ندا کولائی نژاد[۴]

چکیده

سابقه و هدف: درد بعد از عمل یکی از مهم‌ترین عوارض جراحی‌های آنورکتال است. مدیریت این دردها باعث بهبود وضعیت و رضایت بیش‌تر بیماران می‌شود. استفاده از داروهای موضعی یک روش پیشنهادی است و فنی‌توئین برای این روش انتخابی است. از این رو این مطالعه با هدف مقایسه بین اثرات پماد موضعی فنی توئین ۱ درصد و دارونما موضعی بر بهبود زخم و درد پس از عمل در بیماران مبتلا به فیستول پری آنال پس از فیستولوتومی انجام پذیرفت.

مواد و روش‌ها: این مطالعه یک کارآزمایی بالینی تصادفی سازی شده دوسوکور می‌باشد که مطابق کدهای ۳۱ گانه اخلاق پژوهشی ایران انجام شد. در این کارآزمایی بالینی تصادفی دوسوکور، ۴۴ بیمار مبتلا به فیستول مقعدی تحت فیستولوتومی در بیمارستان امام خمینی شهر ساری بعد از اخذ رضایت آگاهانه وارد مطالعه شدند و به‌طور تصادفی انتخاب شدند تا پماد موضعی فنی‌توئین ۱ درصد یا دارونما موضعی را دو بار در روز دریافت کنند. کرم فنی‌توئین ۱ درصد از شرکت داروپخش ایران و دارونما از پماد وازلین تهیه شد. معیارهای ورود و خروج بررسی شد. داروها در قوطی‌های دارویی کدر کدگذاری شدند و با استفاده از روش تصادفی‌سازی محدود به گروه‌های مطالعه اختصاص داده شدند. پس از آن، تا ۸ هفته پس از عمل، درد، بهبودی، درد ناشی از اجابت مزاج، خارش و عوارض در گروه‌ها تعیین و مقایسه شد. تجزیه و تحلیل داده‌ها با نرم‌افزار SPSS (نسخه ۱۳) انجام شد. از آزمون‌های Chi-Square، Independent-Sample-Ttest و Repeed-Measure ANOVA برای مقایسه بین دو گروه استفاده شد.

یافته‌ها: ۴۴ بیمار مطالعه را تکمیل کردند وآنالیز انجام شد. میانگین سنی درگروه مداخله ۱۱/۸±۴۳/۰ سال و درگروه کنترل ۶/۹±۴۲/۱ سال بود (P>۰/۰۵). بیماران در دو گروه مورد مطالعه از نظر نوع فیستول تفاوتی نداشتند. درد بعد از عمل از ویزیت اول تا پنجم در گروه فنی‌توئین در مقایسه با گروه دارونما به‌طور معنی‌داری کم‌تر بود(P<۰/۰۰۱). هم‌چنین درد بعد از اجابت مزاج از ویزیت اول تا پنجم در گروه فنی‌توئین به‌طور معنی‌داری کم‌تر از گروه دارونما بود(P<۰/۰۰۱). درصد بهبودی از ویزیت اول تا پنجم در گروه فنی‌توئین در مقایسه با گروه دارونما به طور معنی‌داری بیش‌تر بود(P<۰/۰۰۱). تفاوت آماری معنی‌داری بین شدت خارش در بین گروه‌ها وجود نداشت(P<۰/۰۵). ترشح زخم در گروه فنی‌توئین و گروه کنترل به ترتیب ۶۳/۶ درصد و ۶۸/۲ درصد مشاهده شد(P>۰/۰۵). در گروه فنی‌توئین ۸۵/۷ درصد سروز و ۱۴/۳ درصد چرک مشاهده شد و در گروه شاهد به‌ترتیب ۵۳/۳ درصد، ۳۳/۳ درصد و ۱۳/۴ درصد سروز، چرک و خون مشاهده شد(P>۰/۰۵). تنها عارضه در گروه فنی‌توئین، خونریزی بود که در ۳ بیمار (۱۳/۶ درصد) مشاهده شد.

استنتاج: در مجموع، با توجه به نتایج به‌دست آمده، می‌توان نتیجه گرفت که پماد فنی‌توئین ۱ درصد در بهبود زخم و کاهش درد پس از عمل در بیماران مبتلا به فیستول مقعدی تحت فیستولوتومی مؤثر است. بنابراین استفاده از این داروی موضعی توصیه می‌شود. با این حال انجام مطالعات با حجم نمونه بزرگ‌تر جهت رسیدن به نتایج قطعی‌تر نیاز است.

شماره ثبت کارآزمایی بالینی : IRCT۲۰۱۵۰۴۱۳۱۴۴۸۳N۴

واژه های کلیدی: فیستول پری آنال، فیستولوتومی، بهبود زخم، درد بعد از عمل، فنی توئین

مولف مسئول: شهرام علا– ساری: کیلومتر ۱۷ جاده فرح آباد، مجتمع دانشگاهی پیامبر اعظم، دانشکده داروسازی E-mail: sh204ala@yahoo.com

۱. دانشیار، گروه جراحی، دانشکده پزشکی، دانشگاه علوم پزشکی مازندران، ساری، ایران
۲. استادیار، گروه جراحی، دانشکده پزشکی، دانشگاه علوم پزشکی مشهد، مشهد، ایران
۳. استاد، گروه داروسازی بالینی، دانشکده داروسازی، دانشگاه علوم پزشکی مازندران، ساری، ایران
۴. استادیار، گروه داروسازی بالینی، دانشکده داروسازی، دانشگاه علوم پزشکی آزاد اسلامی تهران، تهران، ایران

تاریخ دریافت : ۱۴۰۲/۸/۱۶ تاریخ ارجاع جهت اصلاحات : ۱۴۰۲/۹/۲۸ تاریخ تصویب : ۱۴۰۲/۱۲/۱۲

[Downloaded from jmums.mazums.ac.ir on 2026-02-13]

مقدمه

آبسه‌های آنورکتال از مهم‌ترین بیماری‌های موضعی با منشاء عفونی در غدد کریپتوگلندولار هستند. این بیماری ممکن است در پنجاه درصد برطرف شود یا منجر به فیستول آنورکتال و در نتیجه کاهش کیفیت زندگی شود(۱). از نظر ساختاری این فیستول‌ها دارای یک دهانه داخلی هستند که اغلب در کریپت عفونی قرار دارد و یک دهانه خروجی که به‌یک سطح غیر اندودرمال راه دارد. معمولا دهانه خروجی فیستول‌ها در پوست ناحیه آنوژنیتال قرار می‌گیرد. بیش‌ترین مداخله درمانی که جهت این فیستول‌ها استفاده می‌شود انجام پروبینگ مسیر فیستول و فیستولوتومی و پس از آن کورت کشیدن بستر فیستول جهت از میان برداشتن بافت اپی‌تلیال آن است(۱).

فرآیندهایی که برای بهبود بهتر زخم‌ها پس از ترمیم فیستول آنورکتال استفاده می‌شود، منجر به درمان بیماری می‌شود که منجر به کاهش میزان عود می‌گردد(۱). معمولاً برای کاهش عود، بخیه انجام نمی‌شود. به همین دلیل مراقبت از زخم برای بهبود نتایج درمانی ضروری است. یکی ازکارهایی‌که می‌توان درجهت تسریع بهبودی به کار برد، استفاده از داروها و یا عوامل موثر در فرایند ترمیم زخم است. در این میان می‌توان به استفاده از داروی فنی‌توئین اشاره کرد. فنی‌توئین در مطالعات متعدد حیوانی و بالینی به این منظور به‌کار رفته است(۳،۲). ترکیب فنی‌توئین و ویتامین C خوراکی توانسته در التیام فیستول انتروکوتانئوس، از طریق افزایش تعداد فیبروبلاست‌ها و آنزیوژنز در موش آزمایشگاهی موثر باشد(۲). این دارو با تحریک تحریک ایجاد بافت گرانولاسیون و کاهش میزان ادم بافتی و التهاب باعث تشدید روند ترمیم بافت اپیتلیالی و تولید مخاط شود، هم‌چنین باعث تسریع روند ترمیم بافت عصبی می‌شود(۴). داروی فنی‌توئین در مواردی چون، سوختگی درجه ۲ و ۳ و یا در درمان زخم مزمن وریدی و زخم دیابتی نشان داده است که نقش بسیار موثری در ترمیم و بهبودی زخم دارد. مکانیسم بالقوه فنی‌توئین در مطالعات حیوانی و بالینی، تشکیل کراتین، کاهش فعالیت کلاژناز، افزایش گلیکوزآمینوگلیکان‌های سولفاته است که بر تشکیل فیبریل کلاژن تأثیر می‌گذارد. هم‌چنین، فنی‌توئین سدیم با تأثیر بر سلول‌های التهابی و نئوواسکولاریزاسیون باعث افزایش تکثیر در فیبروبلاست، کاهش بار باکتریایی زخم و اثر ضد باکتری غیرمستقیم آن می‌شود(۵). مکانیسم اثر ضد درد فنی‌توئین موضعی هنوز به‌طور کامل شناخته نشده است. اکثر نویسندگان تنها اثرات بازدارندگی آن بر کانال‌های سدیم را پیشنهاد می‌کنند. این کانال‌های سدیم می‌توانند در پوست و گیرنده‌های درد وجود داشته باشند(۷،۶).

هیچ مطالعه‌ای در مورد زخم پری آنال انجام نشده است. از طرفی درد بعد از عمل یکی از مهم‌ترین عوارض جراحی‌های آنورکتال است. مدیریت این دردها باعث بهبود وضعیت و رضایت بیش‌تر بیماران می‌شود. استفاده از داروهای موضعی مانند فنی‌توئین یک روش پیشنهادی است و فنی‌توئین برای این منظور یک انتخاب است. از این رو در این مطالعه، مقایسه اثر پماد موضعی فنی‌توئین ۱ درصد و دارونما موضعی بر بهبود زخم و درد پس از عمل در بیماران مبتلا به فیستول پری‌آنال پس از فیستولوتومی انجام شد.

مواد و روش‌ها

این کارآزمایی بالینی تصادفی‌سازی شده دوسوکور مطابق بیانیه هلسینکی و هم‌چنین کدهای ۳۱ گانه اخلاق پژوهشی کشور انجام شد و به تایید کمیته اخلاق پزشکی دانشگاه علوم پزشکی مازندران (کد اخلاق: IR.MAZUMS.REC.1394.1598) رسید. ضمناً با شماره ثبت IRCT2015041314483N4 در دفتر ثبت کارآزمایی‌های بالینی ایران به ثبت رسیده است. بیماران مبتلا به فیستول مقعدی تحت فیستولوتومی در بیمارستان امام خمینی شهر ساری بعد از اخذ رضایت آگاهانه وارد مطالعه شدند. بیماران می‌توانستند در هر زمانی که تمایل به ادامه نداشتند، کارآزمایی را ترک کنند. عدم استفاده

[Downloaded from jmums.mazums.ac.ir on 2026-02-13]

از اطلاعات خصوصی بیماران مورد بررسی و عدم درج اسامی یا مشخصات منجر به کشف هویت آن‌ها در پرسشنامه و متن تحقیق، رعایت گردید. براساس مطالعه قبلی مشابه، حجم نمونه مطابق محاسبات زیر حداقل ۱۸ بیمار در هر گروه برای دستیابی به توان ۸۰ درصد ($Z_{1-\beta}$=۰/۸۴) و سطح اطمینان ۹۵ درصد ($Z_{1-\alpha/2}$=۱/۹۶) محاسبه شد. به علاوه با احتمال ریزش ۲۰ درصد، برای هر گروه ۲۲ بیمار در نظر گرفته شد(۸).

$$n = \frac{(Z_{1-\alpha/2} + Z_{1-\beta})^2 (S_1^2 + S_2^2)}{(\mu_1 - \mu_2)^2}$$

کرم فنی‌توئین ۱ درصد از شرکت داروپخش ایران تهیه شد. دارونما از پماد وازلین تهیه شد. کرم‌های مورد مطالعه در یک ظرف بسته‌بندی و برچسب‌گذاری شدند. بیمارانی که حائز معیارهای ورود بودند، با استفاده از روش تصادفی‌سازی محدود به یکی از دو گروه درمان اختصاص داده شدند. به این صورت که ابتدا قوطی‌های دارو کدر و غیر شفاف کدگذاری شدند. ۲۳ کد برای گروه دارو و ۲۳ کد برای گروه پلاسبو داخل ظرف قرعه‌کشی قرار داده شد و سپس به‌صورت تصادفی کدها بدون جایگزینی از ظرف خارج شد و توالی تخصیص ثبت شد. جراحان و فرد جمع‌آوری کننده اطلاعات بیماران از نوع درمان (فنی‌توئین یا پلاسبو) آگاهی نداشتند. یکی از محققین معیارهای ورود و خروج را ارزیابی می‌کرد و داروها را در اختیار بیمار قرار می‌داد. بعد از خاتمه جمع‌آوری بیماران، Unmasking انجام شد و فردی که آنالیز را انجام داد از ماهیت گروه ها اطلاع داشت. بیماران از هر دو جنس و هر سنی که دارای فیستول مقعدی بودند در این مطالعه وارد شدند. تمامی بیماران تحت درمان فیستولوتومی به‌صورت پروبینگ مسیر فیستول در وضعیت لیتوتومی و تحت آنستزی نخاعی قرار گرفتند و سپس مسیر درتمامی طولش با راهنمای پروب و با هدف حفظ اسفنکتر و عضلات دخیل در Continency مدفوع باز شده و بستر آن جهت از میان برداشتن پوشش اپیتلیالی مسیر کورت کشیده شد. معیارهای خروج شامل استفاده طولانی مدت از کورتیکواستروئیدها، دیابت کنترل نشده، سل، بیماری کرون، بدخیمی‌ها، سابقه پرتو درمانی و سابقه شیمی درمانی در دو هفته اخیر بود.

بستری پس از عمل یک روز بود و پس از آن افراد به طور تصادفی برای دریافت پماد فنی توئین موضعی ۱ درصد یا دارونما موضعی دو بار در روز قرار گرفتند. همه بیماران سه بار در روز از NSAID خوراکی استفاده کردند. پس از ترخیص بیماران در فواصل ۲ و ۴ و ۶ هفته پس از عمل در درمانگاه جراحی ویزیت شدند و از نظر بهبودی زخم و میزان ترشح از زخم معاینه شده و برای بررسی میزان درد، درد بعد از اجابت مزاج و خارش پس از عمل و نیاز به استفاده از کورت مجدد بررسی شدند. حداکثر پنج ویزیت (در هفته‌های ۱، ۲، ۴، ۶ و ۸) پس از عمل انجام شد. درد (با مقیاس آنالوگ بصری گزارش شده توسط بیمار)، بهبودی، درد بعد از اجابت مزاج (با مقیاس آنالوگ بصری گزارش شده توسط بیمار)، خارش (با مقیاس 5-D Pruritus Scale) و عوارض دارو در بین گروه‌ها تعیین و مقایسه شدند(۹،۱۰). بهبودی به صورت کامل شدن پوشش مخاطی تعریف می‌شود و برای بهبودی زخم درصد میزان پوشش مخاطی زخم در هر ویزیت توسط یک محقق و مدت زمان کامل شدن این پوشش مخاطی در پرسشنامه ثبت شد. پس از جمع‌آوری اطلاعات مورد نیاز، با استفاده از نرم‌افزار SPSS نسخه ۱۳، تحلیل داده‌های جمع‌آوری شده انجام شد که برای متغیرهای کیفی فراوانی و درصد فراوانی و برای متغیرهای کمی میانگین و انحراف معیار محاسبه گردید. آزمون‌های کای اسکوار و تی مستقل و Repearted-Measure ANOVA استفاده شدند و میزان P کم‌تر از ۰/۰۵ معنی‌دار محسوب گردید.

یافته ها

همان‌طورکه در فلوچارت شماره ۱ نشان داده شده است، ۴۴ بیمار مطالعه را تکمیل کردند و آنالیز انجام

[Downloaded from jmums.mazums.ac.ir on 2026-02-13]

شد. میانگین سنی در گروه مداخله ۱۱/۸±۴۳/۰ سال و در گروه کنترل ۶/۹±۴۲/۱ سال بود (P>۰/۰۵). ۱۵ بیمار (۶۸/۲ درصد) و ۱۸ نفر (۸۱/۸ درصد) به ترتیب مرد در گروه مداخله و کنترل بودند (P>۰/۰۵). میانگین طول مدت بیماری در گروه مداخله ۱/۰۶±۱/۱۲ سال و در گروه شاهد ۱/۱۸±۱/۲۵ سال بود (P>۰/۰۵). همان‌طور که درجدول شماره ۱ نشان داده شده است، بیماران در دو گروه مورد مطالعه از نظر نوع فیستول تفاوتی نداشتند.

جدول شماره ۱: نوع فیستول در دو گروه مورد مطالعه

نوع فیستول	گروه فنی توئین	گروه کنترل
Subcutaneous	۲	۳
Intersphincteric	۴	۵
Low transsphincteric	۱۵	۱۳
High transsphincteric	۱	۱

شدت درد (جدول شماره ۲) و درد اجابت مزاج در گروه فنی‌توئین به‌طور معنی‌داری کم‌تر و میزان بهبودی به‌طور معنی‌داری بیش‌تر از گروه کنترل بود (نمودارهای شماره ۲، ۳ و ۴) (P<۰/۰۰۱). میانگین امتیاز خارش در گروه مداخله ۱/۵±۵/۹ و در گروه کنترل ۱/۴±۵/۵ امتیاز، بدون تفاوت آماری معنی‌دار بود (P>۰/۰۵).

جدول شماره ۲: شدت درد در دو گروه مورد مطالعه

	گروه	میانگین	انحراف معیار
ویزیت اول	فنی توئین	۱/۵۰	۰/۹۱۳
	کنترل	۵/۲۷	۱/۳۱۶
ویزیت دوم	فنی توئین	۰/۸۲	۰/۷۳۳
	کنترل	۴/۳۶	۱/۳۲۹
ویزیت سوم	فنی توئین	۰/۴۱	۰/۵۹۰
	کنترل	۲/۹۱	۱/۱۹۲
ویزیت چهارم	فنی توئین	۰/۰۹	۰/۲۹۴
	کنترل	۱/۷۳	۱/۵۴۹
ویزیت پنجم	فنی توئین	۰/۰۵	۰/۲۱۳
	کنترل	۰/۸۲	۱/۱۸۱

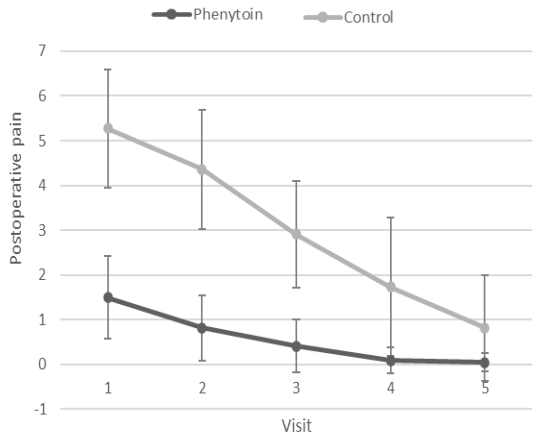

نمودار شماره ۲: درد بعد از عمل در دو گروه

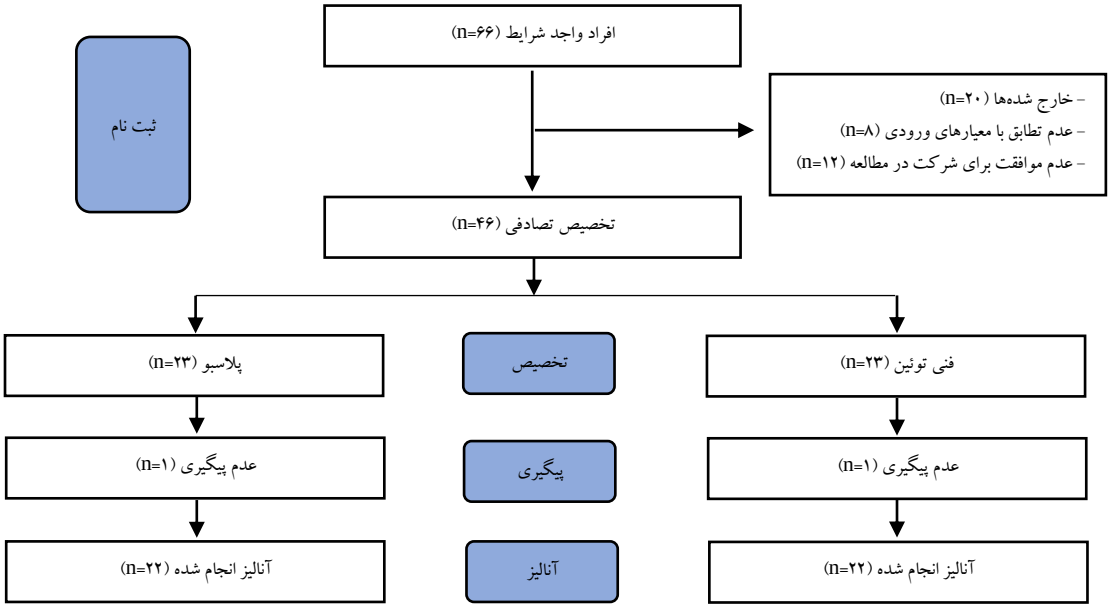

فلوچارت شماره ۱ : نمودار شرکت کنندگان (طبق دستورالعمل CONSORT 2010)

[Downloaded from jmums.mazums.ac.ir on 2026-02-13]

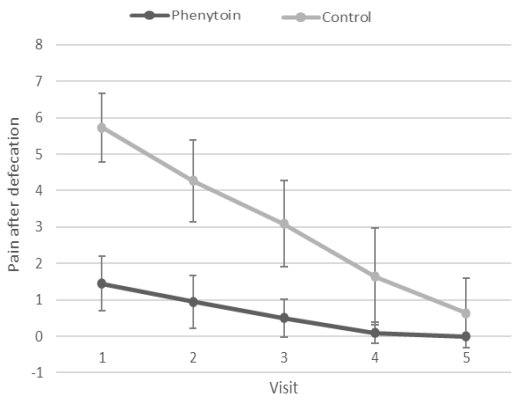

نمودار شماره ۳: درد اجابت مزاج بعد از عمل در دو گروه

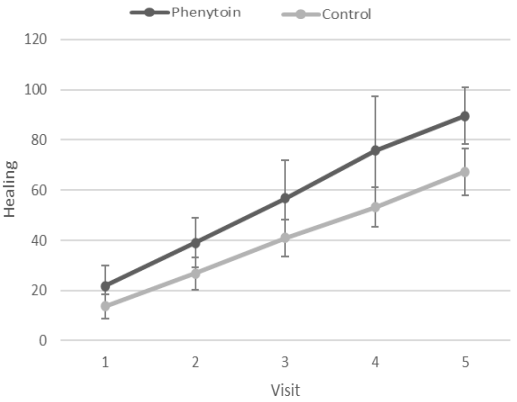

نمودار شماره ۴: بهبود زخم بعد از عمل در دو گروه

ترشح زخم در گروه فنی توئین و گروه کنترل به ترتیب ۶۳/۶ درصد و ۶۸/۲ درصد مشاهده شد(P>۰/۰۵). در گروه فنی توئین ۸۵/۷ درصد سروز و ۱۴/۳ درصد چرک مشاهده شد و در گروه شاهد به ترتیب ۵۳/۳ درصد، ۳۳/۳ درصد و ۱۳/۴ درصد سروز، چرک و خون مشاهده شد (P>۰/۰۵). تنها عارضه در گروه فنی توئین، خونریزی بود که در ۳ بیمار (۱۳/۶ درصد) مشاهده شد. عوارض مشاهده شده در دو گروه، در جدول شماره ۳ نشان داده شده است.

جدول شماره ۳: فراوانی عوارض در دو گروه

عوارض	گروه کنترل تعداد (درصد)	گروه فنی توئین تعداد (درصد)
Bleeding	(۴۰/۹)۹	(۱۳/۶)۳
Infection	-----	------
Gas Incontinence	(۴/۵)۱	------
Gas Incontinence and bleeding	(۹/۱)۲	-------

بحث

در این مطالعه اثر فنی‌توئین بر درد پس از عمل و بهبود زخم پس از فیستولوتومی مشخص شد و مشاهده شد که درد پس از عمل و درد بعد از اجابت مزاج به‌طور قابل توجهی کاهش یافته و بهبودی در گروه فنی‌توئین نسبت به دارونما افزایش یافته است. بهبودی بهتر در گروه فنی‌توئین ممکن است به دلیل مکانیسم‌هایی از جمله ادم و التهاب بافتی کم‌تر، اگزودای کم‌تر در بستر زخم، کاهش آلودگی باکتریایی، افزایش تولید EGF و ترمیم سریع‌تر عصبی باشد(۴). استراتژی‌های متعددی برای تسریع بهبود زخم پس از فیستولوتومی مورد مطالعه قرار گرفته است. پمادهای موضعی مانند سوکرالفیت ۱۰ درصد و فنی‌توئین ۲ درصد، که در محل فیستولوتومی اعمال می‌شوند، با کاهش درد پس از عمل و بهبودی زخم، در مقایسه با دارونما همراه بوده‌اند(۱۱).

در یک مطالعه حیوانی، تأثیر فنی‌توئین بر ترمیم زخم مورد ارزیابی قرار گرفت و نتایج امیدوارکننده‌ای مطابق با یافته‌های این مطالعه به‌دست آمد(۱۲). Bhatia و همکاران گزارش کردند که فنی‌توئین موضعی برای زخم‌های مختلف مانند زخم‌های سوختگی، زخم دیابت، زخم‌های وریدی مزمن و زخم‌های ناشی از جذام مؤثر است. اما در مطالعه حاضر برای زخم‌های بعد از عمل استفاده شد(۱۳).

Mathew و همکاران، نقش فنی‌توئین را در ترمیم استخوان ارزیابی کردند و به نتایج خوبی دست یافتند که می‌تواند برای نواحی بی‌حرکت در مرحله بعد از عمل که مستعد دمینرالیزاسیون هستند موثر باشد(۱۴).

ترمیم بهتر فاسیا توسط Gunes وهمکاران در استفاده داخل صفاقی در مدل حیوانی در ترکیب با EGF نشان داده شد، که زخم آناستوموز کولون مشابه مطالعه حاضر با فنی‌توئین ترمیم شد(۱۵).

Qunaibi و همکاران گزارش کردند که فنی‌توئین باعث افزایش تولید کلاژن و خاصیت ارتجاعی پوست می‌شود(۱۶). با این حال کیفیت بافت در مطالعه حاضر مورد ارزیابی قرار نگرفت. بررسی سیستماتیک توسط

[Downloaded from jmums.mazums.ac.ir on 2026-02-13]

Shaw و همکاران به‌طور مشابه اثرات خوبی از فنی‌توئین بر ترمیم زخم را نشان داد(۱۷).

Hokkam و همکاران گزارش کردند که فنی‌توئین بر زخم های مزمن وریدی مؤثر است و اثرات خوبی بر سخت شامه توسط Ergun و همکاران گزارش شده است(۱۸،۱۹). همچنین اثرات بر کاهش سروما توسط Eser و همکاران نشان داده شد(۲۰).

Ahmed و همکاران نتایج خوبی را در مورد افراد مبتلا به زخم دیابتی گزارش کردند که در مطالعه حاضر در مورد زخم‌های بعد از عمل نشان داده شد(۲۱).

Sayar و همکاران اثرات خوب فنی‌توئین را بر زخم‌های سوختگی در مدل حیوانی با زمان کوتاه‌تر ترمیم و اپیتلیزاسیون مجدد گزارش کردند که با مطالعه حاضر همخوانی دارد(۲۲). Sengupta و همکاران اثرات بهتر فنی‌توئین ۲ درصد در مقابل ۱ درصد را گزارش کردند، با این حال فرآورده ۱ درصد اثرات خوبی در مطالعه حاضر داشت(۲۳).

مطالعه Simsek و همکاران نشان داد که درمان موضعی فنی‌توئین باعث تغییر بهبود زخم بینی پس از آسیب‌های مکانیکی می‌شود که این اثر پس از یک هفته در مدل‌های حیوانی حاصل شد(۲۴). Pereira و همکاران گزارش کردند که فنی‌توئین در مقایسه با دارونما نتایج درمانی و زیبایی بهتر و التیام سریع‌تر با اپیتلیزه شدن بیش‌تر زخم‌ها را نشان می‌دهد. یافته‌های آن‌ها در نمونه‌های انسانی به دست آمد. مطالعه آن‌ها یکی از معدود مطالعات روی نمونه انسانی در مورد اثرات امیدوارکننده فنی‌توئین بود. اما مطالعه آن‌ها بر روی زخم‌های مینور بعد از عمل انجام شد(۲۵). مطالعه دیگری توسط بهاروند و همکاران نشان داد که خمیر مخاط چسب فنی‌توئین بر روی برش‌های بیوپسی دهان ممکن است منجر به تسریع بهبود زخم و کاهش میزان درد به‌طور همزمان شود، همان‌طورکه در مطالعه حاضر نشان داده شده است(۲۶). اثرات مثبت امیدوارکننده توسط Jaber و همکاران با فنی‌توئین خوراکی در درمان فیستول در دو بیمار مبتلا به فیستول پانکراس به‌دست آمد(۲۷).

در سال ۲۰۱۹، Sanad و همکاران نشان دادند که فنی توئین موضعی درد پس از فیستولوتومی مقعدی را کاهش نمی‌دهد. در این مطالعه از اسپری پودر فنی‌توئین استفاده شد در حالی که در مطالعه حاضر به جای آن از کرم فنی‌توئین استفاده گردید(۲۸). این نتایج متفاوت ممکن است به این دلیل باشد که فنی‌توئین با اطمینان بیش‌تری از فرمولاسیون کرم جذب می‌شود. دارورسانی فنی‌توئین به بافت، به‌صورت پودر اسپری آئروسل ممکن است محدود باشد وممکن است اثربخشی آن را کاهش دهد.

در مجموع، با توجه به نتایج به‌دست‌آمده، می‌توان نتیجه گرفت که پماد فنی‌توئین ۱ درصد در بهبود زخم و کاهش درد پس از عمل در بیماران مبتلا به فیستول مقعدی تحت فیستولوتومی مؤثر است. بنابراین استفاده از این داروی موضعی توصیه می‌شود. با این حال مطالعات بیش‌تری با حجم نمونه بزرگ‌تر برای دستیابی به نتایج قطعی تر مورد نیاز است.

سپاسگزاری

این مطالعه دارای کد اخلاق، IR.MAZUMS.REC.1394.1598 از کمیته اخلاق دانشگاه علوم پزشکی مازندران می‌باشد. نویسندگان از حمایت‌های معاونت تحقیقات دانشگاه علوم پزشکی مازندران تقدیر و تشکر می‌نمایند.

References

1. Schwartz S, Brunicardi F, Andersen D, et al. Schwartz's principles of surgery. 10thed. New York: McGraw-Hill Education, 1866.
2. Sugiarto Y, Riwanto I, Nugroho T. The effect of oral phenytoin and vitamin C therapy on enterocutaneous fistula healing. Bali Medical

[Downloaded from jmums.mazums.ac.ir on 2026-02-13]

Journal 2022; 11(3): 1441-1447.
3. Shaw J, Hughes CM, Lagan KM, Bell PM. The clinical effect of topical phenytoin on wound healing: a systematic review. Br J Dermatol 2007; 157(5): 997-1004.
4. Talas G, Brown RA, McGrouther DA Role of phenytoin in wound healing--a wound pharmacology perspective Biochem Pharmacol 1999; 57(10): 1085-1094.
5. Anstead GM, Hart LM, Sunahara JF, Liter ME. Phenytoin in wound healing. Ann Pharmacother 1996; 30(7-8): 768-775.
6. Kopsky DJ, Hesselink JM. Topical phenytoin for the treatment of neuropathic pain. J Pain Res 2017; 10: 469-473.
7. Hesselink JM, Kopsky DJ. Topical phenytoin cream reduces burning pain due to small fiber neuropathy in sarcoidosis. J Anesth Pain Med 2017; 2(1): 1-3.
8. Soundarapandiyan R, Srikanth R, Udhayasankar V. Role Of Topical Phenytoin In Diabetic Foot Ulcer Care–A Randomised Control Trial. J Evolution Med Dent Sci 2017; 6(4): 265-268.
9. Johnson C. Measuring pain. Visual analog scale versus numeric pain scale: what is the difference? J Chiropr Med 2005; 4(1): 43-44.
10. Elman S, Hynan LS, Gabriel V, Mayo MJ. The 5-D itch scale: a new measure of pruritus. Br J Dermatol 2010; 162(3): 587-593.
11. Gaertner WB, Burgess PL, Davids JS, Lightner AL, Shogan BD, Sun MY, et al. The American Society of Colon and Rectal Surgeons clinical practice guidelines for the management of anorectal abscess, fistula-in-ano, and rectovaginal fistula. Dis Colon Rectum 2022; 65(8): 964-985.
12. Mulkalwar S, Behera L, Golande P, Manjare R, Patil H. Evaluation of Wound Healing Activity of Topical Phenytoin in an Incision Wound Model in Rats Indian J Pharm Pharmacol 2016; 4(1): 139-143.
13. Bhatia A, Prakash S Topical phenytoin for wound healing. Dermatol Online J 2004; 10(1): 5.
14. Mathew M, Dhillon MS, Nagi ON, et al. The effect of local administration of phenytoin on fracture healing: An experimental study Acta Orthop Belg 2006: 72; 467.
15. Günes HV, Demirer S, Aydinuraz K, Kepenekci I, Kuterdem E, Aribal D. Effects of basic fibroblast growth factor and phenytoin on healing of abdominal wall fascia and colonic anastomoses. Int Su 2006; 91(3): 151-156.
16. Qunaibi E, Disi A, Taha M. Phenytoin enhances collagenization in excision wounds and tensile strength in incision wounds. Pharmazie 2009; 64(9): 584-586.
17. Shaw J, Hughes C, Lagan K, et al. The clinical effect of topical phenytoin on wound healing: a systematic review Br J Dermatol 2007; 157(5): 997-1004.
18. Hokkam E, El-Labban G, Shams M, et al. The use of topical phenytoin for healing of chronic venous ulcerations. Int J Surg 2011; 9(4): 335-338.
19. Ergun E, Kurt G, Tonge M, Aytar H, Tas M, Baykaner K, et al. Effects of phenytoin sodium on dura mater healing in a rat model of CSF leakage. Turk Neurosurg 2011; 21(4): 471-476.
20. Eser M, Tutal F, Kement M, Goktas S, Kaptanoglu L, Gökceimam M, et al. Effects of local phenytoin on seroma formation after mastectomy and Axillary lymph node dissection: an experimental study on mice. BMC Surg 2012: 12; 25.
21. Ahmed A, Ahmed MI A comparison of efficacy of topical use of phenytoin and

[Downloaded from jmums.mazums.ac.ir on 2026-02-13]

vaseline gauze dressing with vaseline gauze dressing alone in healing of diabetic foot ulcers. J Postgrad Med Inst (Peshawar-Pakistan) 2014; 28: 3.

22. Sayar H, Gergerlioglu N, Seringec N, Ozturk P, Bulbuloglu E, Karabay G. Comparison of efficacy of topical phenytoin with hypericin in second-degree burn wound healing: an experimental study in rats. Med Sci Monit Basic Res 2014: 20; 36.
23. Sengupta M, Banerjee P, Paul S, et al. Healing effect of phenytoin on excisional wound in experimental albino rats. Muller J Med Sci Res 2015; 6(1): 27-30.
24. Şimşek G, Ciftci O, Karadag N, Karatas E, Kizilay A. Effects of topical phenytoin on nasal wound healing after mechanical trauma: An experimental study. Laryngoscope 2014; 124(12): E449-E454.
25. Pereira CAZ, de A Alchorne AdO Assessment of the effect of phenytoin on cutaneous healing from excision of melanocytic nevi on the face and on the back. BMC Dermatol 2010; 10: 7.
26. Baharvand M, Mortazavi A, Mortazavi H, Yaseri M. Re evaluation of the first phenytoin paste healing effects on oral biopsy ulcers. Ann Med Health Sci Res 2014; 4(6): 858-862.
27. Jaber S, Rihy Z, Joseph R, Al-Khayat M. Does phenytoin improve the healing of gastrointestinal fistulas? Case Rep Gastroenterol 2011; 5(1): 52-55.
28. Sanad A, Emile S, Thabet W, Ellaithy R. A randomized controlled trial on the effect of topical phenytoin 2% on wound healing after anal fistulotomy. Colorectal Dis 2019; 21(6): 697-704.

[Downloaded from jmums.mazums.ac.ir on 2026-02-13]