ORIGINAL ARTICLE

Morphological and Molecular Identification of Acanthamoeba and Lophomonas Isolated from the Sputum of Suspected Tuberculosis Patients in Babolsar, Mazandaran Province in 2022-2023

Hajar Ziaei Hezarjaribi[1]
Rabeeh Tabaripour[2]
Mahdi Fakhar[3,1]
Aliasghar Raoofi[4]

[1] Professor, Department of Parasitology, Faculty of Medicine, Mazandaran University of Medical Sciences, Sari, Iran
[2] PhD Candidate in Parasitology, Student Research Committee, Mazandaran University of Medical Sciences, Sari, Iran
[3] Iranian National Registry Center for Lophomoniasis and Toxoplasmosis, Mazandaran University of Medical Sciences, Sari, Iran
[4] MSc Student of Parasitology, Student Research Committee, Mazandaran University of Medical Sciences, Sari, Iran

(Received February 17, 2024; Accepted June 23, 2024)

Abstract

Background and purpose: Lophomoniasis is a relatively common emerging parasitic disease caused by a pathogenic protozoan called *Lophomonas*, which mostly affects the lower respiratory tract (lungs and bronchi) of humans. The parasite lives symbiotically in the digestive system of insects such as cockroaches and mites. *Acanthamoeba* is a free-living amoeba that has two forms of trophozoite and cyst in its life cycle. The respiratory system and airways serve as passage and deployment sites for a wide range of non-pathogenic and pathogenic microorganisms, making it a suitable place for the entry and spread of different species of *Acanthamoeba* amoeba and the *Lophomonas* pathogen in the respiratory system, which can cause clinical manifestations similar to tuberculosis. Therefore, the present study aimed to investigate the frequency of these two parasites in sputum clinical samples from suspected tuberculosis patients referred to the tuberculosis laboratory in Babolsar City to rule out the two mentioned infections.

Materials and methods: This descriptive-cross-sectional study was conducted on 201 sputum samples of people suspected of tuberculosis who were referred to the tuberculosis laboratory of Babolsar Health Center in Mazandaran province in 202-2023, and all the demographic and epidemiological information of the patients was recorded. In the morphological method, Giemsa staining was used for *Lophomonas* and Ziehl-Neelsen staining for *Acanthamoeba*. To identify the presence of Acanthamoeba, sputum samples were cultured in a 1.5% non-nutrient agar culture medium for 72 to 96 hours. Approximately 50 microliters of patients' sputum were added to the NNA medium, along with 20 microliters of trypticase-yeast extract and maltose (TYM) culture medium, and 20 microliters of an autoclaved Escherichia coli bacteria mixture to enrich the culture medium. The cultured plates were then placed in an incubator at 26ºC and checked daily under a light microscope for trophozoite growth. To accurately confirm the presence of parasites, DNA extraction was performed on the patient's sputum samples using the phenol-chloroform-isoamyl alcohol method. Subsequently, conventional polymerase chain reaction (PCR) was conducted using specific primers on the extracted DNA samples.

Results: In the study of 201 people suspected of tuberculosis, it was found that 80 individuals (39.8%) lived in urban areas and 121 individuals (60.2%) lived in rural areas. The age range of participants varied from 7 to 88 years old. There were 113 females (56.2%) and 88 males (43.8%) in the study, with 12 individuals from Afghanistan living in urban areas. Out of the 201 sputum samples examined, a total of 23 samples (11.4%) tested positive for the *Lophomonas* parasite using the PCR method. Among these positive cases, 7 individuals (30.4%) resided in urban areas (Babolsar), while 16 individuals (69.5%) lived in rural areas. However, none of the samples tested positive for *Acanthamoeba* in this study using staining and PCR methods.

Conclusion: The present study showed that due to the similarity of the clinical manifestations of tuberculosis and lophomoniasis, there is a possibility of mistaking these two diseases clinically. Therefore, it is recommended to check fresh sputum samples of people suspected of tuberculosis, especially in endemic areas, in terms of pulmonary lophomoniasis.

Keywords: *acanthamoeba*, *lophomonas*, sputum, morphology, PCR, tuberculosis

J Mazandaran Univ Med Sci 2024; 34 (234): 93-100 (Persian).

Corresponding Author: Mahdi Fakhar - Faculty of Medicine, Mazandaran University of Medical Sciences, Sari, Iran. (E-mail: srshafia@yahoo.com)

[Downloaded from jmums.mazums.ac.ir on 2025-06-25]

پژوهشی

مجله دانشگاه علوم پزشکی مازندران
دوره سی و چهارم شماره ۲۳۴ تیر سال ۱۴۰۳ (۱۰۰-۹۳)

شناسایی مورفولوژی و مولکولی *آکانتاموبا* و *لوفومونا*س‌های جداشده از خلط بیماران مشکوک به سل در شهرستان بابلسر استان مازندران در سال‌های ۱۴۰۲-۱۴۰۱

هاجر ضیایی هزار جریبی[۱]
رابعه طبری پور[۲]
مهدی فخار[۱و۳]
علی اصغر رئوفی[۴]

چکیده

سابقه و هدف: لوفومونیازیس یک بیماری انگلی نوظهور نسبتاً شایع است که عامل ایجادکننده آن تک یاخته پاتوژنی به نام *لوفومونا*س است که بیشتر دستگاه تنفس تحتانی انسان (ریه و برونش‌ها) را درگیر می‌کند. انگل *لوفونونا*س در دستگاه گوارش حشراتی از قبیل سوسک‌ها و مایت‌ها به‌صورت همزیستی زندگی می‌کنند. *آکانتاموبا* یک آمیب با زندگی آزاد است که در چرخه زندگی آن دو شکل تروفوزوئیت و کیست وجود دارد. دستگاه تنفسی و راه‌های هوایی به‌عنوان گذرگاه و محل استقرار طیف وسیعی از میکروارگانیسم‌های غیربیماری‌زا و بیماری‌زا است، لذا می‌تواند محل مناسبی برای ورود و انتشار گونه‌های مختلف آمیب *آکانتامبا* و پاتوژن *لوفومونا*س به دستگاه تنفسی باشد که در صورت ابتلا، هرکدام می‌توانند تظاهرات بالینی شبیه بیماری سل ایجاد نمایند. بنابراین در مطالعه حاضر میزان فراوانی این دو انگل در نمونه بالینی خلط بیماران مشکوک به سل مراجعه‌کننده به آزمایشگاه سل شهرستان بابلسر در استان مازندران به منظور رد دو عفونت مذکور مورد بررسی قرار گرفت.

مواد و روش‌ها: این مطالعه ازنوع توصیفی- مقطعی بوده که بر روی ۲۰۱ نمونه خلط افراد مشکوک به سل که به آزمایشگاه سل مرکز بهداشت شهرستان بابلسر استان مازندران در سال ۱۴۰۲ ارجاع شده بودند، انجام گردید و تمام اطلاعات دموگرافیک و اپیدمیولوژیک بیماران توسط پرسشنامه ثبت شد. در روش مورفولوژی از رنگ‌آمیزی گیمسا برای انگل *لوفومونا*س و ذیل نلسون برای انگل *اکانتامبا* استفاده گردید. هم‌چنین، برای شناسایی وجود انگل *آکانتامبا*، نمونه‌های خلط در محیط کشت آگار غیر مغذی (Non-nutrient agar) ۱/۵درصد، به‌مدت ۷۲ تا۹۶ ساعت کشت داده شد. برای این منظور، حدودا ۵۰ میکرولیتر از خلط بیماران به محیط NNA اضافه شده و به میزان ۲۰ میکرولیتر از محیط کشت تریپتیکاز- عصاره مخمر و مالتوز (TYM) و ۲۰ میکرولیتر مخلوط باکتری *اشرشیاکولی* اتوکلاو شده به منظور غنی‌سازی محیط کشت استفاده شد. تمام پلیت‌های کشت شده در دمای ۲۶درجه سانتی‌گراد انکوبه شدند و هر روز توسط میکروسکوپ نوری از نظر رشد تروفوزوئیت بررسی شدند. جهت تایید دقیق وجود انگل‌ها، استخراج DNA بر روی نمونه‌های خلط بیماران با روش فنل، کلروفرم و ایزوآمیل الکل صورت گرفت، سپس بر روی آن‌ها PCR معمولی با استفاده پرایمرهای اختصاصی انجام شد.

یافته‌ها: در این مطالعه۲۰۱ فرد مشکوک به سل وارد مطالعه شدند که از این میان ۸۰ نفر (۳۹/۸ درصد) در منطقه شهری و ۱۲۱ نفر(۶۰/۲ درصد) در مناطق روستایی ساکن بودند. کم‌ترین سن فرد مورد مطالعه ۷ سال و بیش‌ترین سن ۸۸ سال بود.۱۱۳ نفر (۵۶/۲ درصد) از افراد مورد مطالعه مونث و۸۸ نفر(۴۳/۸ درصد) مذکر بودندکه از این تعداد ۱۲ نفر از اتباع افغان ساکن در شهرستان بودند. در مطالعه حاضر، در مجموع ۲۳ نمونه (۱۱/۴درصد) با استفاده از روش PCR از نظر انگل *لوفومونا*س مثبت شدند که ۷ نفر (۳۰/۴ درصد) در منطقه شهری (بابلسر) و ۱۶نفر (۶۹/۵ درصد) در مناطق روستایی سکونت داشتند، اما در هیچ کدام از نمونه‌ها انگل *آکانتامبا* با روش‌های رنگ‌آمیزی و مولکولی شناسایی نشد.

استنتاج: مطالعه حاضر نشان داد به‌دلیل مشابهت تظاهرات بالینی سل و لوفومونیازیس، احتمال اشتباه شدن این دو بیماری از نظر بالینی وجود دارد. لذا توصیه می‌شود نمونه خلط تازه افراد مشکوک به سل به‌ویژه در مناطق آندمیک، از لحاظ بیماری لوفومونیازیس ریوی نیز بررسی شود.

واژه های کلیدی: *آکانتاموبا*، سل، *لوفومونا*س، خلط، مورفولوژی، PCR

مولف مسئول: مهدی فخار- ساری: کیلومتر ۱۷ جاده فرح آباد، مجتمع دانشگاهی پیامبر اعظم (ص)، دانشکده پزشکی E-mail: mahdifakhar53@gmail.com
۱. استاد، گروه انگل شناسی پزشکی، دانشکده پزشکی، دانشگاه علوم پزشکی مازندران، ساری، ایران
۲. دانشجوی دکتری انگل شناسی پزشکی، کمیته تحقیقات دانشجویی، دانشگاه علوم پزشکی مازندران، ساری، ایران
۳. مرکز ثبت ملی لوفومونیازیس و توکسوپلاسموز، دانشگاه علوم پزشکی مازندران، ساری، ایران
۴. دانشجوی کارشناسی ارشد انگل شناسی پزشکی، کمیته تحقیقات دانشجویی، دانشگاه علوم پزشکی مازندران، ساری، ایران
تاریخ دریافت : ۱۴۰۲/۱۱/۲۸ تاریخ ارجاع جهت اصلاحات : ۱۴۰۳/۱/۱۸ تاریخ تصویب : ۱۴۰۳/۴/۳

[Downloaded from jmums.mazums.ac.ir on 2025-06-25]

مقدمه

انگل *لوفوموناس*، تک یاخته تاژکدار نوپدیدی است که در راسته هایپرماستیگیدا قرار گرفته است. این تک یاخته دارای دو جنس *لوفوموناس بلاتروم* و *لوفوموناس استریاتا* می‌باشد(۱). این تک یاخته به دو فرم تروفوزوئیت(فرم زایشی) وکیست (فرم مقاوم)، برحسب شرایط محیط زندگی خود دیده می‌شوند(۲). تروفوزوئیت *لوفوموناس بلاتروم* به‌صورت گرد یا بیضی شکل است. طول تروفوزوئیت ۲۰ تا ۶۰ میکرون و عرض آن درحدود ۱۲ تا ۲۰میکرون می باشد. سیتوپلاسم انگل دانه دار و حاوی ذرات غذایی فاگوسیت شده است(۳). هم‌چنین در سیتوپلاسم، آگزوستیل، میتوکندری، دستگاه گلژی و شبکه آندوپلاسمی و هسته وجود دارد. هسته به شکل گرد یا بیضی و در وسط یا انتهای خلفی بدن انگل قرارگرفته است. یک لایه غشایی نسبتا متراکم و متخلخل اطراف هسته را احاطه کرده ویک ساختار یقه مانند به بدن تک یاخته می‌دهد(۴). قسمت قدام انگل، واجد ۵۰ تاژک یا بیش‌تر است که به‌صورت یک دسته تاژک‌های متعدد با جهت گیری نامنظم بیرون آمده‌اند. طول این تاژک‌ها با هم مساوی نیستند. بزرگ‌ترین تاژک‌ها درمرکز ودر اطراف هم تاژک‌های کوتاه قرار دارند(۵). فرم کیست انگل به شکل گرد یا کروی و گاهی بیضوی دیده می‌شود و اندازه آن ۲۰-۱۰ میکرون می‌باشد(۶). *لوفوموناس بلاتروم*، عفونت فرصت طلبی است که بیش‌تر در افراد با نقص یا ضعف سیستم ایمنی ایجاد عفونت لوفومونیازیس می‌کند. آلودگی انسان بیش‌تر در اثر استنشاق هوای آلوده به کیست این انگل اتفاق می‌افتد(۷). با ورود کیست‌ها به دستگاه تنفسی به دلیل شرایط مساعد برای رشد انگل در ریه ازجمله: دمای مناسب، رطوبت و غلظت کافی اکسیژن، انگل از کیست خارج شده (اگزیستیشن) و تبدیل به یک تروفوزوئیت می‌شود. بنابراین در بدن انسان فقط فرم تروفوزوئیت دیده می‌شود(۸). تمایل این انگل بیش‌تر به بافت‌ها و اندام‌هایی از جمله: سینوس‌ها، ریه و مجاری تنفسی است و علائم بالینی مشابه با سایر عفونت‌های ریوی مانند: ذات الریه، برونشیت و آسم که تمایزآن از لوفومونیازیس بسیار دشوار است، ایجاد می‌کند(۹).

آکانتاموبا یک آمیب با زندگی آزاد است که در چرخه زندگی آن دوشکل تروفوزوئیت و کیست وجود دارد. اندازه تروفوزوئیت‌ها ۴۵-۲۰میکرون و بسته به گونه گاه تا ۵۰ میکرون نیز متغیر است. تروفوزوئیت متحرک بوده و از سطح آن زوائد شفافی خارج می‌شود که Acantho-Podia خوانده می‌شود. این پاهای کاذب سوزنی شکل و خا مانند حرکت تروفوزوئیت را کند و آهسته می‌کند و در اتصال آکانتاموبای پاتوژن به سلول‌های میزبان نقش دارد(۱۰).کیست فرم مقاوم تک یاخته محسوب می‌شود و تقریبا غیرفعال است. اندازه آن بین ۲۰-۱۳ میکرون است. کیست دارای دیواره دو لایه‌ای ضخیم است. جدارخارجی کیست (اکتوکیست) متشکل از لیپید و پروتئین می‌باشد و ممکن است چروکیده یا صاف باشد و لایه داخلی (اندوکیست)که حدود ۱۰ درصد وزن خشک این لایه را سلولز تشکیل می‌دهد و این دیواره در مقاومت تک یاخته در برابر شرایط نامساعد نقش مهمی را برعهده دارد. *آکانتاموبا* شایع‌ترین آمیب است که توزیع گسترده در طبیعت دارد و یک تک یاخته آمفی زوئیک فرصت طلب است که می‌تواند در خاک، هوا و منابع آبی یافت شود. *آکانتاموبا* می‌تواند باعث انسفالیت آمیبی گرانولوماتوز، نازوفارنکس و آکانتاموبیازیس پوستی معمولاً در بیماران نقص ایمنی شود و یک کراتیت دردناک عمدتاً در استفاده‌کنندگان از لنزهای تماسی ایجاد می‌کند. با این حال با توجه به احتمال تماس‌های مکرر با *آکانتاموبا*، ندرتاً انسان‌ها و حیوانات به عفونت‌های آکانتاموبایی مبتلا می‌شوند(۶). از آن‌جائی‌که مسیرهای تنفسی و حفره دهانی به عنوان گذرگاه و محل تجمع طیف وسیعی از میکروارگانیسم‌های غیربیماری‌زا و بیماری‌زا است، می‌تواند محل مناسبی برای ورود و انتشار گونه‌های مختلف آمیب *آکانتامبا* و *لوفوموناس* به ریه باشد که هر کدام می‌توانند با

[Downloaded from jmums.mazums.ac.ir on 2025-06-25]

مکانیسم‌هایی علائمی شبیه بیماری سل ایجاد نمایند. با توجه به این که عمده مطالعات *لوفوموناس و آکانتامبا* در کشور بر روی مایع BAL انجام شده است که روشی تهاجمی است و ممکن است برای بیماران خطراتی به همراه داشته باشد، در این مطالعه سعی شد میزان فراوانی این دو انگل را در نمونه بالینی خلط بیماران مشکوک به سل در شهرستان بابلسر استان مازندران به‌دست آوریم.

مواد و روش ها

این مطالعه توصیفی- مقطعی از ابتدای مهرماه ۱۴۰۱ تا پایان خرداد ۱۴۰۲ بر روی افراد مشکوک به سل با علائم تب، سرفه‌های مزمن و یا دفع خلط مراجعه‌کننده به مرکز بهداشت شهرستان بابلسر انجام گرفت. اطلاعات دموگرافیک هر بیمار نظیر سن، جنس، محل زندگی و علائم بالینی، در پرسشنامه مربوطه وارد شد. جهت شناسایی انگل *لوفوموناس* در نمونه‌های خلط، ابتدا یک گسترش مستقیم و سپس رنگ‌آمیزی آن‌ها به روش گیمسا صورت گرفت. لام‌های رنگ‌آمیزی شده، در زیر میکروسکوپ نوری بررسی شدند. برای تهیه گسترش از نمونه خلط، ابتدا مقداری از نمونه را با سوآپ یک بار مصرف بر روی دو لام گذاشته شد و گسترش تهیه شد. گسترش‌های تهیه شده درداخل هود به‌مدت ۲۰ دقیقه گذاشته شد تا خشک گردند. ضمنا در این مدت UV دستگاه را هم روشن کرده و لام مخصوص باسیل سل را با رنگ ذیل نلسون رنگ‌آمیزی و سپس برای فیکس اسمیردوم، مقداری از الکل متانول روی گسترش‌ها اضافه کرده و بعد از خشک شدن الکل، با استفاده از رنگ گیمسا رنگ‌آمیزی شدند. در این مطالعه، هم‌چنین برای شناسایی وجود انگل *آکانتامبا*، نمونه‌های خلط در محیط کشت آگار غیرمغذی (Non-nutrient agar) ۱/۵درصد، به‌مدت ۷۲ تا۹۶ ساعت کشت داده شد. برای این منظور، حدودا ۵۰ میکرولیتر از خلط بیماران به محیط NNA اضافه شده و به میزان ۲۰ میکرولیتر از محیط کشت تریپتیکاز- عصاره مخمر و مالتوز (TYM) و ۲۰ میکرولیتر مخلوط باکتری *اشرشیا کولی* اتوکلاو شده به منظور غنی‌سازی محیط کشت استفاده شد. تمام پلیت‌های کشت شده در دمای ۲۶ درجه سانتی‌گراد انکوبه شدند و هر روز توسط میکروسکوپ نوری از نظر رشد تروفوزوئیت بررسی گردید و به این ترتیب می‌توان تروفوزوئیت‌های *آکانتاموبا* را بعد از گذشت ۷۲ الی۹۶ ساعت بعد از کشت در صورت وجود انگل *آکانتامبا* با پاهای خاری شکل به وضوح و میزان فراوان پیدا نمود. سپس در مرحله بعد، استخراج DNA از نمونه‌های خلط بیماران با روش دستی فنل- کلروفرم- ایزوآمیل الکل انجام شد(۱۱). سپس DNA استخراج شده، جهت انجام آزمایش PCR مورد استفاده قرار گرفت. قطعات موردنظر با روش مولکولی PCR معمولی و با استفاده از پرایمرهای SSU rRNA برای *لوفوموناس* (Forward, 5′-GAG AAG GCG CCT GAG AGA T-3′) و (Revers, 5′-ATG GGA GCA AAC TCG CAG A-3′) و پرایمرهای 18S rRNA برای اکانتاموبا (Forward, 5'-GGCCCAGATCGTTTACCGTGAA-3') و (Revers, 5'-TCTCACAAGCTGCTAGGGAGTCA-3') تکثیر شدند. محصول PCR با استفاده از ژل آگارز ۱/۵ درصد تفکیک شد و با توجه به شاخص وزنی (Ladder)، انگل تعیین شد. در انگل لوفوموناس باند حاصل از PCR در ناحیه bp۲۱۴ دیده شد در صورتی که باند حاصل از *آکانتاموبا* ۵۰۰ جفت باز دیده شد. اطلاعات به‌دست آمده با استفاده از نرم‌افزار SPSS نسخه ۲۴ و آزمون کای دو مورد تجزیه و تحلیل آماری قرارگرفت.

یافته‌ها

در این مطالعه۲۰۱ فرد مشکوک به سل وارد شدند که از این میان ۸۰ نفر (۳۹/۸ درصد) در منطقه شهری و ۱۲۱ نفر (۶۰/۲ درصد) در مناطق روستایی ساکن بودند. کم‌ترین سن فرد مورد مطالعه ۷ سال و بیش‌ترین سن ۸۸ سال بود.۱۱۳ نفر (۵۶/۲ درصد) از افراد مونث و۸۸ نفر

[Downloaded from jmums.mazums.ac.ir on 2025-06-25]

(۴۳/۸ درصد) مذکر بودند که از این تعداد ۱۲ نفر از افاغنه ساکن در شهرستان بودند. از لحاظ علائم بالینی ۱۰۰ درصد افراد مورد مطالعه دارای حداقل یکی از سه علائم بالینی بوده‌اند، ۷۰ نفر (۳۷/۳ درصد) فقط دارای سرفه مزمن بودند. ۲۱ نفر (۱۰/۵درصد) فقط دارای ترشحات خلط خونی و غیر خونی بودند. ۱۳ نفر (۶/۵ درصد) فقط دارای تب بوده‌اند. ۷۱ نفر (۷۳/۱ درصد) دارای دو علامت بالینی سرفه و خلط بودند و ۲۶ نفر (۲۶/۸ درصد) دارای هرسه علامت سرفه و ترشح خلط و تب بودند، لذا با توجه به منفی بودن آزمایشات مربوط به *آکانتامبا* نتایج زیر قابل توجه می‌باشد.

در مطالعه حاضر ابتلا به بیماری *لوفوموناس* با سن و جنس و محل سکونت ارتباط معنی‌داری نداشت($P>۰/۰۵$) و با علائم بالینی چون سرفه مزمن و خلط ارتباط معنی داری داشت ($P<۰/۰۱$) (جدول شماره ۱). در بررسی میکروسکوپی نمونه‌های رنگ آمیزی شده با روش گیمسا، به دلیل ماندن چند روزه نمونه خلط در خانه‌های بهداشت و یا مراکز بهداشتی درمانی، نتیجه رضایت بخشی برای بررسی انگل *لوفوموناس* حاصل نشد و هیچ نمونه مثبت برای *لوفوموناس* و *آکانتامبا* مشاهده نگردید. در این مطالعه از ۲۰۱نمونه خلط مورد بررسی در مجموع ۲۳ نمونه (۱۱/۴درصد) با استفاده از روش PCR از نظر انگل *لوفوموناس* مثبت شدند (جدول شماره ۱) (تصویر شماره ۱)، که ۷ نفر (۳۰/۴ درصد) در منطقه شهری (بابلسر) و ۱۶نفر (۶۹/۵ درصد) در مناطق روستایی سکونت داشتند ولی هیچ‌کدام از نمونه‌ها برای *آکانتامبا* مثبت نگردید.

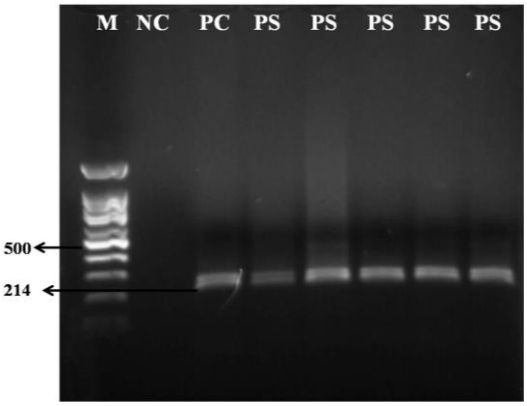

تصویر شماره ۱: باندهای حاصل از نمونه‌های مثبت آلوده به*لوفوموناس*. M= مارکر. PS= نمونه مثبت. PC= کنترل مثبت(نمونه *لوفوموناس* با شماره دسترسی MN 243135). NC= کنترل منفی(آب مقطر)

بحث

نتایج مطالعه حاضر فراوانی عفونت *لوفوموناس* با استفاده از روش مولکولی (۱۱/۴درصد) نشان داد. در مطالعه حاضر اگرچه اختلاف معنی داری میان گروه‌های

جدول شماره ۱: توزیع فراوانی بیماران تحت بررسی برحسب متغیرهای دموگرافیک

متغیرها		تعداد موارد مورد مطالعه	موارد PCR مثبت لوفوموتیازیس تعداد (درصد)	تعداد موارد سل مثبت	سطح معنی داری	*آکانتامبا* کشت و مستقیم	*آکانتامبا* PCR
سن	<۲۰	۱۲	۱ (۴/۴)	۰	۰/۳۳۶	منفی	منفی
	۲۱-۴۰	۳۲	۴ (۱۷/۴)	۲			
	۴۱-۶۰	۱۲۲	۱۱ (۴۷/۸)	۲			
	>۶۰	۳۵	۷ (۳۰/۵)	۳			
جنس	مرد	۸۸	۱۰ (۱۱/۳)	۵	۰/۹۷۵	منفی	منفی
	زن	۱۱۳	۱۳ (۱۱/۵)	۲			
مکان	شهر	۸۰	۷ (۸/۸)	۳	۰/۳۲	منفی	منفی
	روستا	۱۲۷	۱۶ (۱۲/۶)	۴			
علائم بالینی	سرفه مزمن	۷۰	۳ (۴/۳)	۱	۰/۰۱۲	منفی	منفی
	دفع خلط	۲۱	۱ (۴/۷)	۰			
	تب	۱۳	۰ (۰)	۱			
	سرفه و خلط	۷۱	۱۳ (۱۸/۳)	۲			
	سرفه، دفع خلط و تب	۲۶	۶ (۲۳)	۳			
جمع		۲۰۱	۲۳ (۱۱/۴)	۷	۰/۴۶	منفی	منفی

[Downloaded from jmums.mazums.ac.ir on 2025-06-25]

مختلف سنی و ابتلا به لوفومونیازیس وجود نداشت اما بیش‌ترین فراوانی در گروه سن ۶۰-۴۱ سال مشاهده شد. این نتایج با مطالعه مروری که توسط نخعی و همکاران (۲۰۲۲) بر روی گزارشات و مقالات چاپ شده در دنیا در مورد ابتلا افراد به بیماری لوفومونیازیس صورت گرفته بود و ابتلا را در نوجوانان (زیر ۱۸ سال) نسبت به بزرگسالان (بالای ۱۸ سال) بیشتر نشان داد، مطابقت نداشت(۱۲).

مطالعه‌ای که مختاریان و همکاران (۲۰۲۲) بر روی بیماران بستری در بیمارستان هاجر شهرکرد انجام دادند که بیش‌ترین ابتلا در گروه سنی بالای ۶۰ سال بود(۱۳) و مطالعه‌ای که کلانی و همکاران (۲۰۲۲) بر روی افراد مشکوک به سل در استان گلستان انجام دادند و بیش‌ترین ابتلا را در گروه سنی بالای ۵۰ سال گزارش دادند، با مطالعه ما تطابق داشت(۱۴). در مورد احتمال ابتلا به بیماری با جنس نیز در مطالعه حاضر ارتباط معنی‌داری دیده نشد که با مطالعه کلانی و همکاران (۲۰۲۲)که بروی نمونه‌های خلط افراد مشکوک به سل در استان گلستان انجام شده بود و هم‌چنین با مطالعه مروری که نخعی و همکاران (۲۰۲۲) بر روی موارد گزارش شده از ابتلا به لوفومونیازیس در جهان بود، تطابق دارد(۱۴،۱۲) اما با مطالعه‌ای که در شهرکرد توسط مختاریان و همکاران(۲۰۲۲) انجام شد ارتباط معنی‌داری بین جنس و ابتلا به بیماری دیده شد که شاید از علت‌های آن بتوان به اختلاف هورمون‌های ترشح شده در دو جنس، HLA، ژنتیک، تفاوت‌های رفتاری و غیره اشاره کرد(۷،۴). مهم‌ترین علائم بالینی در تشخیص عفونت *لوفوموناس* سرفه‌های مزمن،ترشح خلط و تب می‌باشد. طبق مطالعات صورت گرفته در بین کودکان با مشکلات تنفسی که به تشخیص عفونت لوفومونیازیس منجر شد بیش‌ترین علائم سرفه بوده است(۱۵). طبق مطالعه‌ای که کلانی و همکاران (۲۰۲۲) بر روی افراد مشکوک به سل در استان گلستان انجام دادند نیز سرفه و ترشح خلط دارای بیش‌ترین علائم در بین افراد مواجهه با عفونت بود(۱۴) که این مطلب در بررسی صورت گرفته توسط ما نیز تایید شد و ارتباط معنی‌داری بین علائم بالینی سرفه ($P\leq۰/۰۱$) و دفع خلط($P\leq۰/۰۱$) با بیماری لوفومونیازیس مشاهده شد. در این مطالعه از ۲۰۱ نفر به‌طور کل ۲۳ نفر (۱۱/۴درصد) با روش PCR مثبت بودند. در این مطالعه ۷ بیمار تحت درمان سل نیز مورد بررسی قرار گرفت که هیچکدام به لوفوموناس مبتلا نبودند. در ایران کلانی و همکاران (۲۰۲۲) اولین بررسی عفونت توام لوفوموناس و سل به روش مولکولی را انجام دادند که در بین ۲۱۶ نفر مشکوک به سل۴۷ نفر (۲۱/۷درصد) مبتلا به عفونت *لوفوموناس*، ۹ نفر (۴/۲ درصد) مبتلا به سل، ۲نفر عفونت توام *لوفوموناس* و سل را نشان دادند(۱۴) و هم‌چنین مطالعه‌ای که حسین ویسی و همکاران نیز بر روی افراد مشکوک به سل در ساری انجام دادند نیز ۳۱/۹ درصد شیوع را در بین این جمعیت نشان داد (اطلاعات منتشر نشده).

اخیرا مطالعه‌ای در سال ۲۰۲۲ در استان مازندران توسط صابری و همکاران انجام شد(۱۶). از بین ۲۱۱ نمونه BAL، ۵ مورد (۳۶/۲ درصد) با روش مولکولی از نظر وجود *آکانتاموبا* مثبت گزارش گردید. احتمالا در مطالعه حاضر استفاده از نمونه BAL به جای خلط، شانس یافتن انگل را بیش‌تر می‌کرد. درمطالعه Walochnik و همکاران(۲۰۰۸) از افرادی‌که از نظر HIV منفی بودند اما دچار آنسفالیت گرانولوماتوز آمیبی شده بودند از نمونه BAL آن‌ها *آکانتاموبا* با ژنوتیپ T2 یافت شد(۱۷).

مطالعه حاضر نشان داد به‌دلیل مشابهت تظاهرات بالینی سل و لوفومونیازیس، احتمال اشتباه شدن این دو بیماری از نظر بالینی وجود دارد. لذا توصیه می‌شود نمونه خلط تازه افراد مشکوک به سل به‌ویژه در مناطق آندمیک، از لحاظ بیماری لوفومونیازیس نیز بررسی شود. با توجه به این‌که تنها ۳ مورد از بیماران لوفومونیازیس، دارای بیماری زمینه‌ای (دیابت و اسم) بودند، بنابراین به نظر می‌رسد بیماران دارای وضعیت ایمنی سالم نیز مانند سایر بیماران دچار اختلال سیستم ایمنی و یا بیماری‌های

[Downloaded from jmums.mazums.ac.ir on 2025-06-25]

زمینه‌ای در معرض ابتلا به این بیماری خواهند بود. در مجموع تشخیص زودرس و درمان به موقع بیماران لوفومونیازیس به دلیل دارا بودن علائم مشابه سل ریوی قطعا از بار اقتصادی و روانی بیماران می‌کاهد. با توجه به این‌که در هیچ‌کدام از نمونه‌های خلط نتوانستیم *آکانتاموبا* را پیدا کنیم وبا توجه به این‌که *آکانتاموبا* در آب، هوا و در تمام اکوسیستم پخش و پراکندگی دارد، لذا در مطالعه حاضر در نمونه خلط انگل مشاهده نشد. لذا به‌نظر می‌رسد دلیل این موضوع حجم کم نمونه کشت شده در محیط NNA باشد و یا این‌که بهتر بود از حجم کل خلط در دسترس را در سرم فیزیولوژی حل کرده و بعد از سانتریفوژ از رسوب آن برای کشت و حتی رنگ گیمسا برای تشخیص *آکانتاموبا* استفاده می‌شد. اگرچه بررسی نمونه خلط به دلیل غیر تهاجمی بودن برای ما در تشخیص *آکانتاموبا* اهمیت دارد، اما بهتر است علاوه بر سانتریفوژ، در مواردی که بیمار علامت‌دار بوده و به آنتی‌بیوتیک‌های تجویز پاسخی نشان نمی‌دهد و شکایت بیمار پابرجاست، تکرار نمونه‌گیری و بررسی مجدد خلط بیمار و استفاده از مواد هضم‌کننده خلط مانند پانکراتین ۰/۵ درصد جهت همگن نمودن نمونه خلط، شانس یافتن *آکانتاموبا و لوفومونـاس* را افزایش خواهد داد.

سپاسگزاری

این مطالعه حاصل بخشی از پایان‌نامه کارشناسی ارشد انگل‌شناسی پزشکی با کد اخلاق به شماره IR.MAZUMS.REC.1402.17524 دانشگاه علوم پزشکی مازندران است، بدین‌وسیله از معاونت محترم دانشگاه علوم پزشکی مازندران به دلیل حمایت مالی این طرح سپاسگزاری می‌گردد، هم‌چنین از کارکنان محترم شبکه بهداشت شهرستان بابلسر جهت همکاری در این پروژه، تشکر و قدردانی می‌گردد.

References

1. Zhang X, Xu L, Wang L, Liu S, Li J, Wang X. Bronchopulmonary infection with Lophomonas blattarum: a case report and literature review. J Int Med Res 2011; 39(3): 944-949.
2. Taheri A, Fakhar M, Sharifpour A, Banimostafavi E, SafaNavaei S, Abedi S, et al. Imaging patterns of Lophomonas blattarum infection in the respiratory tract: a registry-based analysis. BMC Infect Dis 2024; 24(1): 267.
3. Fakhar M, Safanavaei S, Nakhaei M, Esmaeili S, Banimostafavi ES, Spahbodi F, et al. Molecular evidence of upper and lower respiratory infection due to Lophomonas in a post-kidney transplantation patient. Clin Case Rep 2022; 10(2): e05492.
4. Fakhar M, Sharifpour A, Nakhaei M, Banimostafavi E, Ghasemi M, Abedian Kenari S, et al. Lophomonas and lophomoniasis. 1st ed. Gorgan: Norouzi; 2021.
5. Fallahi MJ, Mirdamadi A, Moghadami M. Pulmonary tuberculosis seasonality survey in Fars Province, South of Iran. Shiraz E-Med J 2019; 20(9): e86348.
6. Muenchhoff M, Goulder PJR. Sex Differences in Pediatric Infectious Diseases. J Infect Dis 2014; 209 Suppl 3(Suppl 3): S120-126.
7. Bernin H, Lotter H. Sex Bias in the Outcome of Human Tropical Infectious Diseases: Influence of Steroid Hormones. J Infect Dis 2014; 209 Suppl 3: S107-113.
8. Shi Y, Li L, Liao Y, Li X, Huang X, Liu J, et al. Diagnosis and treatment of Lophomonas blattarum infection in 26 patients with bacterial pneumonia. Zhongguo Ji Sheng

[Downloaded from jmums.mazums.ac.ir on 2025-06-25]

Chong Xue Yu Ji Sheng Chong Bing Za Zhi (Chinese journal of parasitology & parasitic diseases) 2007; 25(5): 430-431.

9. Verma S, Verma G, Singh DV, Mokta J, Negi RS, Jhobta A, et al. Dual infection with pulmonary tuberculosis and Lophomonas blattarum in India. Int J Tuberc Lung Dis 2015; 19(3): 368-369.
10. Thakur C, Verma S, Negi R, Kumar V, Gupta S, Sharma V. Lophomonas blattarum co-infection in a patient with multidrug-resistant tuberculosis. Int J Tuberc Lung Dis 2017; 21(10): 1185-1187. PMID: 28911366.
11. Ziaei Hezarjaribi H, Taghavi M, Fakhar M, Gholami S. Direct diagnosis of Trichomonas vaginalis infection on archived pap smears using Nested PCR. Acta Cytol 2015; 59(1): 104-108.
12. Nakhaei M, Fakhar M, Sharifpour A, Ziaei Hezarjaribi H, Banimostafavi ES, Nazar E. Global Status of Emerging Lophomonas Infection: A Systematic Review of Reported Cases (1993-2020). Interdiscip Perspect Infect Dis 2022; 2022: 3155845.
13. Mokhtarian K, Taghipour S, Nakhaei M, Taheri A, Sharifpour A, Fakhar M, et al. Molecular Evidence of Emerged Pulmonary Lophomoniasis due to Lophomonas blattarum among Hospitalized Patients in Southwestern Iran: A National Registry-Based Study. Interdiscip Perspect Infect Dis 2022; 2022: 6292823.
14. Kalani H, Pangh A, Nakhaei M, Hezarjaribi HZ, Fakhar M, Sharifpour A, et al. High Occurrence of Emerged Lophomonas Infection among Patients Suspected of Having Pulmonary Tuberculosis: In-House PCR-Based Evidence. Interdiscip Perspect Infect Dis 2022; 2022: 2742164.
15. Taheri A, Fakhar M, Nakhaei M, Banimostafavi ES, Masiha F, Ghaffari J, et al. First molecular approach to diagnose paediatric pulmonary lophomoniasis: A case series. Respirol Case Rep 2022; 10(5): e0943.
16. Saberi R, Nakhaei M, Fakhar M, Zarrinfar H, Sharifpour A, Hezarjaribi HZ. Molecular identification and genotyping of Acanthamoeba spp., in bronchoalveolar lavage fluid from immunocompetent patients with chronic respiratory disorders (CRD). Parasitology Research 2022; 121(10): 3013-3017.
17. Walochnik J, Aichelburg A, Assadian O, Steuer A, Visvesvara G, Vetter N, Aspöck H. Granulomatous amoebic encephalitis caused by Acanthamoeba amoebae of genotype T2 in a human immunodeficiency virus-negative patient. Journal of Clinical Microbiology 2008; 46(1): 338-340.

[Downloaded from jmums.mazums.ac.ir on 2025-06-25]