CASE REPORT

Acute Necrotizing Encephalopathy and Death in a Six–Year–Old Iranian Child Infected with Influenza A H3N2

Maryam Mobedi

Assistant Professor, Department of Pediatrics Neurology, Arak University of Medical Sciences, Arak, Iran

(Received December 18, 2023; Accepted December 7, 2024)

Abstract

Acute necrotizing encephalopathy (ANE) is a rare but severe neurological condition characterized by rapid deterioration of the patient's cognitive and motor functions, often accompanied by seizures, altered consciousness, and coma. This condition can be triggered by various pathogenic factors including viral infections such as influenza and the coronavirus. Initially reported in East Asia, particularly in Japan, ANE has since been documented in other regions globally, with a marked increase in cases associated with the coronavirus in recent years. This article presents the case of a six-year-old Iranian girl who developed acute necrotizing encephalopathy following an acute respiratory illness characterized by fever and convulsions. The patient had no previous medical history or known exposure to influenza, nor had she received influenza vaccination. She was brought to the emergency department by her parents after two days of fever, headache, muscle pain, and sore throat, presenting with seizures, a reduced level of consciousness, and hemodynamic instability. Upon admission to the pediatric intensive care unit (ICU), initial interventions included stabilizing vital signs, administering serum therapy, prescribing antibiotics, and conducting diagnostic tests such as COVID-19 and influenza screening. Further diagnostic and therapeutic measures included brain imaging, which confirmed the diagnosis of acute necrotizing encephalopathy. As part of the treatment protocol, the patient received intravenous immunoglobulin and corticosteroids. Despite aggressive management, including intubation and intensive care, the patient's condition deteriorated rapidly due to extensive involvement of the brainstem and the onset of multiple organ failure. Unfortunately, despite the best efforts of the medical team, the patient passed away. While several cases of acute necrotizing encephalopathy have been documented in East Asia and other parts of the world, reports from Iran remain scarce. This case highlights the importance of considering acute necrotizing encephalopathy in the differential diagnosis of children who experience progressive neurological decline following an acute febrile illness.

Keywords: Influenza A virus, H3N2 subtype, necrotizing encephalopathy, Iran, death

J Mazandaran Univ Med Sci 2025; 34 (240): 126-132 (Persian).

Corresponding Author: Maryam Mobedi - Arak University of Medical Sciences, Arak, Iran. (E-mail: m.mobedi@arakmu.ac.ir)

[Downloaded from jmums.mazums.ac.ir on 2026-07-11]

گزارش مورد

مجله دانشگاه علوم پزشکی مازندران
دوره سی و چهارم شماره ۲۴۱ بهمن سال ۱۴۰۳ (۱۳۲-۱۲۷)

گزارش یک مورد انسفالوپاتی حاد نکروزان و مرگ در کودک شش ساله ایرانی مبتلا به انفلوآنزای نوع A H3N2

مریم موبدی

چکیده

انسفالوپاتی حاد نکروزان (Acute Necrotizing Encephalopathy:ANE) نوع نادری از انسفالوپاتی است که مشخصه بارز آن وخامت سریعاً پیشرونده وضعیت عصبی بیمار همراه با تشنج، کاهش سطح هوشیاری و کما می‌باشد. این عارضه می‌تواند بدنبال عوامل بیماری‌زا از جمله ویروس‌هایی مثل انفلوآنزا و کرونا رخ دهد. انسفالوپاتی حاد نکروزان اولین بار در کشورهای شرق آسیا مثل ژاپن گزارش شد و بعد از آن در سایر کشورهای جهان و درچند سال اخیر به‌دنبال کرونا نیز مشاهده شد. در این مقاله یک مورد انسفالوپاتی حاد نکروزان به‌دنبال بیماری حاد تنفسی همراه با تب و تشنج در یک کودک دختر شش ساله ایرانی مبتلا به انفلوآنزای H3N2 اما بدون سابقه بیماری قبلی(عدم سابقه بستری و جراحی) گزارش شد.کودک توسط والدین بعد از دو روز تب، سردرد، درد عضلانی و گلودرد، با علایم تشنج، سطح هوشیاری پایین و ناپایداری همودینامیک به اورژانس بیمارستان آورده شد. بیمار در بخش مراقبت‌های ویژه کودکان بستری شد و اقدامات اولیه شامل کنترل علایم حیاتی، سرم تراپی و تجویز آنتی بیوتیک انجام شد. آزمایشات لازم ازجمله تست کرونا و انفلوآنزا و سپس سایر اقدامات تشخیصی و درمانی مانند تصویربرداری مغزی نیز انجام شد و با مطرح شدن تشخیص انسفالوپاتی حاد نکروزان، درمان با ایمونوگلوبین داخل وریدی، کورتیکواستروئید و... آغاز شد. در طی بستری، بیمار اینتوبه شد و به علت درگیری وسیع مغزی، خصوصا ساقه مغز و نارسایی چند ارگانی، وضعیت بیمار رو به وخامت رفت و با وجود تمام تلاش‌های کادر درمان، بیمار فوت کرد. اگرچه چندین مورد از این بیماری، در کشورهای شرق آسیا و سایر کشورهای جهان گزارش شده است، اما موارد گزارش شده از ایران معدود است. بر اساس گزارش مورد حاضر، تشخیص انسفالوپاتی حاد نکروزان باید در تمام کودکان مبتلا به وخامت پیشرونده عصبی به دنبال یک بیماری حاد تب‌دار در نظر گرفته شود.

واژه های کلیدی: ویروس انفلوآنزای A، زیرسویه H3N2، انسفالوپاتی نکروزان، ایران، مرگ

مقدمه

انسفالوپاتی حاد یک عارضه عصبی شدید عفونت‌های شایع دوران کودکی است که بیشتر در شرق آسیا مشاهده می‌شود(۶-۱). با این‌وجود، چند مورد انسفالوپاتی حاد نکروزان از ایران نیز گزارش شده است(۱۰-۷). گزینه‌های درمانی برای انسفالوپاتی حاد تا حد زیادی تجربی با شواهد حمایتی اندک هستند.

اخیراً در یک مطالعه در سطح کشور ژاپن مشخص شد که درمان‌های تعدیل‌کننده سیستم ایمنی از جمله

مولف مسئول: مریم موبدی- اراک: دانشگاه علوم پزشکی اراک
استادیار، گروه نورولوژی کودکان، دانشگاه علوم پزشکی اراک، ایران
E-mail: m.mobedi@arakmu.ac.ir

تاریخ دریافت : ۱۴۰۲/۹/۲۷ تاریخ ارجاع جهت اصلاحات : ۱۴۰۲/۱۰/۹ تاریخ تصویب : ۱۴۰۳/۹/۱۷

[Downloaded from jmums.mazums.ac.ir on 2026-07-11]

کورتیکواستروئیدها، ایمونوگلوبولین‌های درون‌وریدی، سیکلوسپورین A و تعویض درمانی پلاسما (Therapeutic Plasma Exchange: TPE) به‌طور گسترده برای درمان انسفالوپاتی حاد استفاده می‌شوند(۱۱). انسفالوپاتی حاد نکروزان نسبت به سایر حالات انسفالوپاتی حاد، به‌ترتیب ۳۳ و ۲۸ درصد عوارض شدید و مرگ را در پی‌دارد(۱۲).

ویروس‌های انفلوآنزا به‌عنوان یکی از دغدغه‌های مهم بهداشتی جهان درنظر گرفته می‌شوند. عفونت ویروس انفلوآنزای A تظاهرات بالینی شدیدتری در کودکان و افراد مسن نشان می‌دهد. ویروس‌های انفلوآنزای A به چندین زیرسویه تقسیم می‌شود. عفونت انفلوآنزا می‌تواند به تظاهرات بالینی مهمی منجر شودکه از جمله آن‌ها، ذات الریه و عفونت دستگاه تنفسی فوقانی (Upper Respiratory Tract Infection: URTI) می‌باشد. علاوه براین، برخی عوارض عصبی نادر اما مهم به‌دنبال انفلوآنزا معرفی شده‌اند. به عنوان مثال می‌توان سندرم گیلن‌باره (Guillain-Barrésyndrome: GBS) و انسفالوپاتی حاد نکروزان را نام برد(۱۵-۱۳). در گزارش مورد پیش رو، یافته‌های بالینی و تصویربرداری عصبی یک دختربچه شش ساله ایرانی با نکروز دوطرفه تالاموس و عواقب کشنده به دلیل عفونت انفلوآنزای A H3N2 را تشریح کردیم.

معرفی مورد

یک کودک دختر شش ساله ایرانی بدون سابقه بیماری قبلی (بدون سابقه بستری و جراحی) و احتمالاً با سیستم ایمنی قابل قبول، واکسیناسیون کامل و حاصل یک ازدواج فامیلی با سابقه دو روزه تب، سردرد، درد عضلانی و گلودرد توسط والدین به بخش اورژانس (Emergency Department: ED) مراجعه کرد. کودک واکسن انفلوآنزای فصلی را دریافت نکرده بود. بیمار در مراجعه قبلی با دستور مصرف استامینوفن و ستیریزین مرخص شده بود و در خانه نیز دیکلوفناک دریافت کرده بود. خانواده مصرف هرگونه ماده سمی را انکار کردند. تقریباً یک روز پس از ترخیص از اولین ویزیت در بخش اورژانس،کودک بی‌حال شد، قادر به راه‌رفتن و صحبت‌کردن نبود و چشم‌ها حالت خیره داشت. تقریباً ۹ ساعت پس از شروع این علائم جدید در خانه، کودک توسط والدین به اورژانس بیمارستان مراجعه کرد. بیمار تب‌دار بود، چشم‌ها حالت خیره با حرکت محدود داشت، قادر به صحبت‌کردن و راه‌رفتن نبود، مردمک‌هایش به آرامی به نور واکنش نشان می‌داد، شمارش تنفس ۲۵ در دقیقه، ضربان قلب ۸۸ در دقیقه و اشباع اکسیژن ۹۵درصد داشت. با این‌حال، معاینه تنفسی مسئله قابل‌توجهی نشان نداد.

ارزیابی سطح هوشیاری بر اساس معیار کومای گلاسکو (GCS) حدود ۹ بود. در بدو ورود، بیمار مایعات و آمپول سفتریاکسون و وانکومایسین دریافت کرد. نتیجه آزمایش‌های اولیه خون شامل شمارش کامل سلول‌های خون، سدیم، پتاسیم، کراتینین و پروتئین واکنش‌پذیر C (C-Reactive Protein: CRP) نرمال بود. یک ساعت بعد، بیمار یک حمله تشنجی ژنرالیزه داشت و تحت درمان با دیازپام و سدیم والپروات قرار گرفت و پس از آن به بخش مراقبت‌های ویژه کودکان (Pediatric Intensive Care Unit: PICU) منتقل شد. ۷ ساعت پس ازپذیرش درPICU، تصویربرداری مغناطیسی مغز (MRI) بدون تزریق ماده حاجب انجام شد. بیمار مشخصات اصلی انسفالوپاتی حاد نکروزان ازجمله تغییرات سیگنال غیرطبیعی ماده سفید دوطرفه و متقارن در نیمکره‌های مخچه، مغز میانی، پل مغز، تالاموس و ماده سفید پاراونتریکولار را نشان داد (تصویر شماره ۱).

برای کودک ابتلا به انسفالوپاتی حاد نکروزان با امتیاز ریسک فاکتور ۴ یا بیش‌تر (ریسک متوسط تا زیاد) تشخیص داده شد و با دگزامتازون ۰/۱۵ mg/kg وریدی هر ۶ ساعت یک بار، ایمونوگلوبولین وریدی ۰/۴ g/kg به‌مدت ۵ روز، آسیکلوویر و مروپنم تحت درمان قرار گرفت. هیچ بهبود قابل توجهی رخ نداد. ازآن‌جاکه

[Downloaded from jmums.mazums.ac.ir on 2026-07-11]

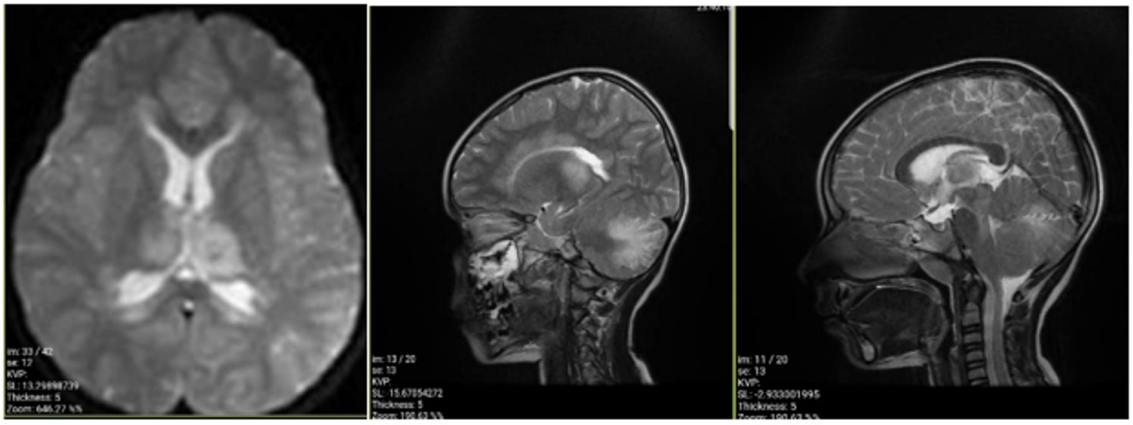

تصویر شماره ۱: MRI افزایش شدت سیگنال T2 را در تالاموس دو طرف، نیمکره‌های مخچه، ماده سفید پارا ونتریکولار وساقه مغزنشان داد

والدین بیمار از رضایت برای پونکسیون کمری خودداری کردند، تحلیل CSF امکان پذیر نشد. یک ساعت بعد تعداد ضربان قلب و فشار خون کاهش یافت و دریپ دوپامین تجویز شد. پس از مدتی کوتاه، بیمار یک حمله تشنج ژنرالیزه داشت. ۶ ساعت بعد، سطح هوشیاری و عملکرد تنفسی بدتر شدکه منجر به اینتوبه کردن بیمار شد. رمدسیویر، اسلتامیویر و انوکساپارین نیز به‌صورت تجربی با احتمال کووید-۱۹ یا انفلوآنزا تجویز شدند. در روز دوم بستری، GCS بیمار درحدود ۳تا ۴ ارزیابی گردید و احتمال مرگ مغزی مطرح شد و به تدریج نیز بیمار دچار نارسایی چند ارگانی شد. هم‌چنین در آزمایشات بالا رفتن آنزیم‌های کبدی، اختلال تست‌های عملکرد کلیوی، اختلال تست‌های انعقادی رخ داد و در روز سوم بستری با ایست قلبی، مرگ بیمار اعلام شد. در این زمان، نتیجه آزمایش واکنش زنجیره‌ای پلیمراز (Polymerase Chain Reaction: PCR) سواپ بینی که در روز دوم بستری بیمار برای تشخیص انفلوآنزای A H3N2 انجام شده بود، مثبت گزارش شد.

بحث

تشخیص انسفالوپاتی حاد نکروزان در کودکان معمولاً بر اساس یک اختلال عصبی حاد ایجاد می‌شود. علائم عمدتاً غیراختصاصی هستند، درحالی‌که علائم پاراکلینیکی و یافته‌های MRI برای تأیید تشخیص استفاده می‌شوند(۱۲). کودکان مبتلا به انسفالوپاتی حاد نکروزان، مشابه مورد گزارش شده، معمولاً هیچ‌گونه سابقه مشکلات جدی سلامتی ندارند(۱۵). به‌طورکلی، انسفالوپاتی حاد نکروزان به دو دسته اصلی تقسیم می‌شوند، یک گروه ناشی از پاتوژن‌های عفونی، مانند انسفالوپاتی ناشی از انفلوآنزای A و B، واریسلا، ویروس هرپس انسانی ۶ (Human Herpesvirus 6: HHV-6)، مایکوپلاسما و روتاویروس هستند و دسته دوم انسفالوپاتی حاد نکروزان با الگوی توارث اتوزومال غالب می باشند(۱۶). نوع دوم انسفالوپاتی حاد نکروزان بر اساس یافته‌های تصویربرداری بالینی و پزشکی تشخیص داده می‌شود(۲). در گزارش مورد حاضر، سابقه خانوادگی انسفالوپاتی حاد نکروزان منفی بود. اعتقاد بر این است که انسفالوپاتی حاد نکروزان توسط یک عفونت ویروسی مستقیم سیستم عصبی مرکزی ایجاد نمی‌شود(آنالیز مولکولی مایع مغزی نخاع (CSF) و بافت مغزی از نظر ویروس منفی)، بلکه بیش‌تر تظاهر یک فرآیند با واسطه ایمنی با افزایش سیتوکین‌های پیش‌التهابی است(۱۸،۱۷). گزینه‌های درمانی برای انسفالوپاتی حاد تا حد زیادی تجربی با شواهد حمایتی اندک هستند. اخیراً مطالعه‌ای در سطح کشور ژاپن انجام شد و نشان داد که درمان‌های تعدیل‌کننده ایمنی ازجمله کورتیکواستروئیدها،

[Downloaded from jmums.mazums.ac.ir on 2026-07-11]

ایمونوگلوبولین‌های وریدی، سیکلوسپورین A و TPE به‌طور گسترده برای درمان انسفالوپاتی حاد استفاده می‌شوند(۱۱). علاوه بر این، مطالعات موردی در کودکان مبتلا به انسفالوپاتی حاد نکروزان ناشی از انفلوآنزا، بهبودهای بالینی و رادیولوژیکی را پس از یک تک دوز توسیلیزومب، که یک آنتی‌بادی مونوکلونال است و گیرنده IL-6 را هدف قرار می‌دهد، نشان داده است(۱۹). مشخصات بالینی مورد فعلی ما مشابه موارد توصیف شده قبلی است. علاوه بر این، محدوده سنی، مشخصه‌های رادیولوژیکی و عدم سابقه اختلال زمینه‌ای خاص بین موارد فعلی ما و موارد گزارش شده قبلی مشابه بود (جدول شماره ۱).

نرخ مرگ و میر موردی انسفالوپاتی حاد نکروزان علی‌رغم درمان تهاجمی تعدیل‌کننده ایمنی تا ۳۰ درصد است. بیمارانی که زنده می‌مانند عموماً عاقبت نورولوژیک ضعیفی دارند(۱۷). امتیاز ریسک فاکتور انسفالوپاتی حاد نکروزان (ANE Severity Score: ANE-SS) از ۰ تا ۹ است، که ۳ امتیاز برای وجود شوک، ۲ امتیاز برای ضایعات ساقه مغز، ۲ امتیاز برای سن بالای ۴۸ ماه، ۱ امتیاز برای تعداد پلاکت زیر ۱۰۰۰۰۰ در هر میکرولیتر خون و ۱ امتیاز برای پروتئین CSF بالای ۶۰ mg/dl در نظر گرفته می‌شود. بیماران در سه دسته ریسک پایین(امتیاز ۱-۰ ANE-SS)، ریسک متوسط (۴-۲ امتیاز ANE-SS) یا ریسک بالا (امتیاز ۹-۵ ANE-SS) طبقه‌بندی شدند. ANE-SS می‌تواند برای پیش‌بینی عاقبت در بیماران مبتلا به انسفالوپاتی حاد نکروزان استفاده شود. ضایعات ساقه مغز در MRI و وضعیت شوک در شروع بیماری به‌طورقابل‌توجهی با عاقبت بیمار مرتبط بود. درمان‌های مؤثرتری باید برای بیماران با ریسک بالا ایجاد شود(۵). بیمار ما دارای ANE-SS برابر با ۴ یا بیشتر (ریسک متوسط تا زیاد) بود و تشخیص بر اساس معاینه بالینی و تصویربرداری پزشکی مشخص شد. تشخیص و شروع درمان ۲۴ ساعت پس از ظهور اولیه علائم عصبی انجام شد. نمی‌توان با قطعیت تعیین کرد که آیا تشخیص به‌موقع و درمان‌های ترکیبی مانند TPE یا توسیلیزومب در بیمار ما می‌توانستند عاقبت او را بهبود بخشند یا سیر طبیعی بیماری با مرگ مرتبط بوده است. تشریح بیش‌تر درمان‌های مؤثر برای این بیماری به کارآزمایی‌های تصادفی‌سازی‌شده نیاز دارد که با توجه به نادر بودن این بیماری، عملی نیستند. MRI در تشخیص سریع این عارضه نادر بسیار حائزاهمیت است و امکان مراقبت‌های حمایتی و احتمالاً درمان خاص مؤثر با هدف بهبود نتیجه عصبی را فراهم می‌کند.

اگرچه انسفالوپاتی حاد نکروزان یک بیماری نادر است، اما باید در هر کودک بیمار مبتلا به بیماری‌های تب‌دار و سطح هوشیاری غیرطبیعی در نظر گرفته شود. MRI مغز باید برای تشخیص زودهنگام و شروع به‌موقع درمان برای بهبودعاقبت بیمار در اسرع وقت انجام شود.

این مقاله دارای کد اخلاق از کمیته اخلاق دانشگاه علوم پزشکی اراک (کد اخلاق: IR.ARAKMU.REC.1403.249) می‌باشد.

جدول شماره ۱: برخی موارد گزارش شده مبتلا به انسفالوپاتی حاد نکروزان

نویسنده/ سال/ رفرنس	سن (ماه)	جنسیت	تظاهر بالینی	شرایط زمینه ای
Marco /۲۰۱۰/ (۲۰)	۱۱	پسر	تب درجه پایین، تحریک‌پذیری و استفراغ، حمله صرعی موضعی	فشارخون مرتبط با بارداری مادر
	۲۳	پسر	بی پاسخ، ازدست دادن عملکرد عصب مغزی و نمایش وضعیت بدنی دکورتیکه	فشارخون بالا و کلستاز ناشی از بارداری مادر
	۲۳	پسر	تب همراه با درد شکمی، آتاکسی گذرا و تکان‌های میوکلونیک	ندارد
Mastroyianni/ ۲۰۰۶/ (۲۱)	۱۰ ساله	پسر	نقایص اعصاب جمجمه‌ای و حرکتی نامتقارن	ندارد
	۱۶	دختر	لرزش خفیف، بی‌ثباتی	ندارد
	۲۴	دختر	ادم شدید مغزی، عدم رفلکس ساقه مغز	ندارد
Lyon / ۲۰۰۹/ (۲۲)	۱۲ ساله	دختر	تب، ضعف، اسهال شدید و درد عمومی	ندارد

[Downloaded from jmums.mazums.ac.ir on 2026-07-11]

References

1. Mizuguchi M, Ichiyama T, Imataka G, Okumura A, Goto T, Sakuma H, et al. Guidelines for the diagnosis and treatment of acute encephalopathy in childhood. Brain Dev 2021; 43(1): 2-31. PMID: 32829972.
2. Hoshino A, Saitoh M, Oka A, Okumura A, Kubota M, Saito Y, et al. Epidemiology of acute encephalopathy in Japan, with emphasis on the association of viruses and syndromes. Brain Dev 2012; 34(5): 337-343. PMID: 21924570.
3. Okumura A, Mizuguchi M, Aiba H, Tanabe T, Tsuji T, Ohno A. Delirious behavior in children with acute necrotizing encephalopathy. Brain Dev 2009; 31(8): 594-599. PMID: 18842369.
4. Okumura A, Mizuguchi M, Kidokoro H, Tanaka M, Abe S, Hosoya M, et al. Outcome of acute necrotizing encephalopathy in relation to treatment with corticosteroids and gammaglobulin. Brain Dev 2009; 31(3): 221-227. PMID: 18456443.
5. Yamamoto H, Okumura A, Natsume J, Kojima S, Mizuguchi M. A severity score for acute necrotizing encephalopathy. Brain Dev 2015; 37(3): 322-327. PMID: 24931733.
6. Howard A, Uyeki TM, Fergie J. Influenza-associated acute necrotizing encephalopathy in siblings. J Pediatr Infect Dis Soc 2018; 7(3): e172-177. PMID: 29741717.
7. Salehiomran MR, Nooreddini H, Baghdadi F. Acute necrotizing encephalopathy of childhood; a case report. Iran J Child Neurol 2013; 7(2): 51. PMID: 24665298.
8. Rezaei A, Kamali K, Haghbin S, Inaloo S. Acute necrotizing encephalopathy of childhood. J Pediatr Neurol 2014; 12(2): 95-99.
9. Ahmadabadi F, Ruhollahi S, Maskani R, Jafari N, Dardashti SK. Three cases of acute necrotizing encephalopathy: is it an epidemic or only incidental? Iran J Child Neurol 2020; 14(2): 87. PMID: 32256627.
10. Bagheri Z, Hosseini SA. Acute necrotizing encephalopathy childhood: a case report. J Gorgan Univ Med Sci 2016; 18(3): 135-138. (Persian).
11. Hayakawa I, Okubo Y, Nariai H, Michihata N, Matsui H, Fushimi K, et al. Recent treatment patterns and variations for pediatric acute encephalopathy in Japan. Brain Dev 2020; 42(1): 48-55. PMID: 31522789.
12. Mizuguchi M, Abe J, Mikkaichi K, Noma S, Yoshida K, Yamanaka T, et al. Acute necrotising encephalopathy of childhood: a new syndrome presenting with multifocal, symmetric brain lesions. J Neurol Neurosurg Psychiatry 1995; 58(5): 555-561. PMID: 7745402.
13. Kaji M, Watanabe A, Aizawa H. Differences in clinical features between influenza A H1N1, A H3N2, and B in adult patients. Respirology 2003; 8(2): 231-233. PMID: 12753540.
14. Bartt RE, Aksamit Jr A. Neuro-Infectious Diseases, An Issue of Neurologic Clinics. Elsevier Health Sci 2018; Oct 30.
15. Yu MK, Leung CP, Wong WH, Ho AC, Chiu AT, Zhi HH, et al. Clinical spectrum and burden of influenza-associated neurological complications in hospitalised paediatric patients. Front Pediatr 2022; 9: 752816. PMID: 35127584.
16. Sell K, Storch K, Hahn G, Lee-Kirsch MA, Ramantani G, Jackson S, et al. Variable clinical course in acute necrotizing encephalopathy and identification of a novel RANBP2 mutation. Brain Dev 2016; 38(8): 777-780. PMID: 26923722.

[Downloaded from jmums.mazums.ac.ir on 2026-07-11]

17. Sell K, Storch K, Hahn G, Lee-Kirsch MA, Ramantani G, Jackson S, et al. Variable clinical course in acute necrotizing encephalopathy and identification of a novel RANBP2 mutation. Brain Dev 2016; 38(8): 777-780. PMID: 26923722.
18. Lee Y-J , Smith DS, Rao VA, Siegel RD, Kosek J, Glaser CA, et al. Fatal H1N1-Related Acute Necrotizing Encephalopathy in an Adult. Case Rep Crit Care 2011; 2011: 562516. PMID: 24826323.
19. Koh JC, Murugasu A, Krishnappa J, Thomas T. Favorable Outcomes With Early Interleukin 6 Receptor Blockade in Severe Acute Necrotizing Encephalopathy of Childhood. Pediatr Neurol 2019; 98: 80-84. PMID: 31201070.
20. Marco EJ, Anderson JE, Neilson DE, Strober JB. Acute Necrotizing Encephalopathy in 3 Brothers. Pediatrics 2010; 125(3): e693-e968. PMID: 20142283.
21. Mastroyianni SD, Gionnis D, Voudris K, Skardoutsou A, Mizuguchi M. Acute necrotizing encephalopathy of childhood in non-Asian patients: report of three cases and literature review. J Child Neurol 2006; 21(10): 872-879. PMID: 17005104.
22. Lyon JB, Remigio C, Milligan T, Deline C. Acute necrotizing encephalopathy in a child with H1N1 influenza infection. Pediat Radiol 2010; 40(2): 200-205. PMID: 20020117.

[Downloaded from jmums.mazums.ac.ir on 2026-07-11]