CASE REPORT

Primary Sclerosing Cholangitis and Paget's Disease of Bone, A Case Report and Review of Imaging Findings

Maryam Mobini[1]
Tarang Taghvaei [2]
Salman Ghaffari [3]
Hadi Majidi[4]
Amirhosein Masoomi [5]

[1] Professor, Department of Internal Medicine, Diabetes Research Center, Imam Khomeini Hospital, Mazandaran University of Medical Sciences, Sari, Iran
[2] Associate Professor, Gut and Liver Research Center, Non-communicable Diseases Institute, Mazandaran University of Medical Sciences, Sari, Iran
[3] Orthopedics, Orthopedic Research Center, Imam Khomeini Hospital, Mazandaran University of Medical Sciences, Sari, Iran
[4] Associate Professor, Department of Radiology, Orthopedic Research Center, Imam Khomeini Hospital, Mazandaran University of Medical Sciences, Sari, Iran
[5] Medical Student, Imam Khomeini Hospital, Mazandaran University of Medical Sciences, Sari, Iran

(Received April 21, 2023; Accepted August 21, 2024)

Abstract

Paget's disease of bone is a metabolic bone disorder characterized by localized areas of increased bone production and cycle with excessive and irregular bone formation. Rapid bone resorption and formation lead to irregular bone tissue. Most cases are diagnosed incidentally on radiographs or as an isolated elevation of serum alkaline phosphatase. Primary sclerosing cholangitis is a chronic progressive disorder of unknown etiology characterized by inflammation, fibrosis, and narrowing of medium and large ducts in the intrahepatic and/or extrahepatic biliary tree. The association of both diseases with other diseases has been reported, but there are few reports of the association of these two diseases together. This association can present the physician with an important challenge for both diseases because both diseases lead to an increase in alkaline phosphatase. Here, we present a 52-year-old man who was also diagnosed with Paget's disease of the femur on evaluation for abdominal pain and elevated alkaline phosphatase. Zoledronic acid 5 mg was prescribed for the patient. Six months later, the patient did not complain of hip pain. The femur graph remained unchanged and the patient's alkaline phosphatase decreased and reached the normal range. Laboratory findings, imaging, and histology of the patient were explained. It seems that in patients with high alkaline phosphatase and primary biliary cirrhosis, the presence of pain or deformity of bones and joints should be checked with imaging to detect the presence of co-morbidities.

Keywords: Paget disease, sclerosing cholangitis, alkaline phosphatase, Zoledronic acid, Bone turnover

J Mazandaran Univ Med Sci 2024; 34 (236): 137-144 (Persian).

Corresponding Author: Maryam Mobini - Diabetes Research Center, Imam Khomeini Hospital, Mazandaran University of Medical Sciences, Sari, Iran. (E-mail: mmobini50@yahoo.com)

[Downloaded from jmums.mazums.ac.ir on 2025-08-03]

گزارش مورد

مجله دانشگاه علوم پزشکی مازندران
دوره سی و چهارم شماره ۲۳۶ شهریور سال ۱۴۰۳ (۱۴۴-۱۳۷)

کلانژیت اسکلروزان اولیه و بیماری پاژه استخوان، گزارش مورد و مروری بر یافته‌های تصویر برداری

مریم مبینی[۱]
ترنگ تقوایی[۲]
سلمان غفاری[۳]
هادی مجیدی[۴]
امیرحسین معصومی[۵]

چکیده

بیماری پاژه استخوان یک اختلال متابولیک استخوانی است که با نواحی موضعی از تشدید تولید و چرخه استخوانی با ایجاد استخوان زیاد و بی‌نظم مشخص می‌شود. جذب و تشکیل سریع استخوان منجر به ایجاد بافت استخوانی نامنظم می‌شود. اکثر موارد به طور تصادفی در رادیوگرافی یا به عنوان افزایش مجزای آلکالین فسفاتاز سرم تشخیص داده می‌شود. کلانژیت اسکلروزان اولیه یک اختلال پیشرونده مزمن با علت ناشناخته است که با التهاب، فیبروز و تنگ شدن مجاری متوسط و بزرگ در درخت صفراوی داخل کبدی و/ یا خارج کبدی مشخص می‌شود. همراهی هر دو بیماری با بیماری‌های دیگر گزارش شده ولی گزارش اندکی از همراهی این دو بیماری با هم وجود دارد. این همراهی می‌تواند پزشک را با چالش مهمی برای هر دو بیماری مواجه کند زیرا هر دو بیماری منجر به افزایش آلکالن فسفاتاز می‌شوند. در اینجا، یک مرد ۵۲ ساله که در ارزیابی به علت درد شکم و افزایش آلکالن فسفاتاز، وجود بیماری پاژه فمور نیز تشخیص داده شد، معرفی می‌شود. برای بیمار زولدرونیک اسید ۵ میلی‌گرم تجویز شد. شش ماه بعد بیمار شکایتی از درد لگن نداشت. گرافی فمور بدون تغییر باقی ماند و آلکالن فسفاتاز بیمار کاهش یافته و به محدوده طبیعی رسید. یافته‌های آزمایشگاهی، تصویربرداری و بافت شناسی بیمار مورد بررسی قرار گرفت. به نظر می‌رسد در بیماران با آلکالن فسفاتاز بالا و سیروز صفراوی اولیه، وجود درد یا دفرمیتی استخوان و مفاصل باید با تصویربرداری بررسی شود تا وجود بیماری‌های همراه تشخیص داده شود.

واژه های کلیدی: بیماری پاژه، کلانژیت اسکلروزان، آلکالن فسفاتاز، زولدرونیک اسید، چرخه استخوانی

مقدمه

بیماری پاژه استخوان دومین اختلال متابولیک استخوان شایع در سراسر جهان است که میزان شیوع آن ۱/۵- ۸/۳ درصد است. این بیماری با نواحی موضعی از تشدید تولید و چرخه استخوانی با ایجاد استخوان زیاد و بی‌نظم مشخص می‌شود. به طور معمول، بیماری در سنین بالا، به ویژه در اواخر دهه ۵۰ زندگی ایجاد می‌شود و مردان را بیش‌تر از زنان تحت تأثیر قرار می‌دهد(۱).

مولف مسئول: مریم مبینی- ساری: مرکز آموزشی درمانی امام خمینی، مرکز تحقیقات دیابت E-mail: mmobini50@yahoo.com
۱. استاد، گروه داخلی، مرکز تحقیقات دیابت، مرکز آموزشی درمانی امام خمینی، دانشگاه علوم پزشکی مازندران، ساری، ایران
۲. دانشیار، گروه داخلی، مرکز تحقیقات گوارش و کبد، پژوهشکده بیماری های غیر واگیر، مرکز آموزشی درمانی امام خمینی، دانشگاه علوم پزشکی مازندران، ساری، ایران
۳. دانشیار، گروه اورتوپدی، مرکز تحقیقات ارتوپدی، مرکز آموزشی درمانی امام خمینی، دانشگاه علوم پزشکی مازندران، ساری، ایران
۴. دانشیار، گروه رادیولوژی، مرکز تحقیقات ارتوپدی، مرکز آموزشی درمانی امام خمینی، دانشگاه علوم پزشکی مازندران، ساری، ایران
۵. دانشجوی پزشکی، دانشگاه علوم پزشکی مازندران، بیمارستان امام خمینی، ساری، ایران
تاریخ دریافت : ۱۴۰۳/۲/۲ تاریخ ارجاع جهت اصلاحات : ۱۴۰۳/۲/۱۶ تاریخ تصویب : ۱۴۰۳/۵/۳۱

[Downloaded from jmums.mazums.ac.ir on 2025-08-03]

در یک مطالعه در ترکیه در ۱۸۵ بیمار مبتلا به پاژه، ارجحیت بیماران را زنان تشکیل می‌دادند (۱۰۵ زن، ۸۰ مرد و میانگین ۱۰±۵۷ سال بود. اکثر بیماران (۵۹/۶ درصد) در هنگام تشخیص علامت‌دار بودند. درد استخوان و سر درد علائم بالینی غالب بودند. بیماری پلی‌استوتیک در ۶۷/۵ درصد (n=۱۲۵) بیماران مشاهده شد. استخوان‌هایی که اغلب درگیر می‌شوند جمجمه (۴۱/۶ درصد)، لگن (۵۳/۵ درصد)، ستون فقرات (۴۱ درصد) و استخوان ران (۲۵/۴ درصد) بودند(۲). در مطالعه دیگری در تونس، در ۶۹ بیمار با میانگین سنی ۱۱/۶±۶۴/۹ سال، در نیمی از موارد بیماری مونوستوز مشاهده شد. شایع‌ترین نقاط درگیر لگن (۴۳/۵ درصد)، استخوان ران (۲۱/۷ درصد) و ستون فقرات (۲۱/۷ درصد) بود(۳). علت دقیق بیماری ناشناخته باقی مانده است. در افرادی که استعداد ژنتیکی دارند، احتمالاً محرک‌های محیطی مانند عفونت‌های پارامیکسوویروسی منجر به این بیماری می‌شوند(۴). افزایش فعالیت استئوکلاست‌ها منجر به افزایش جذب استخوان، افزایش جذب استئوبلاست‌ها و ایجاد ماتریکس استخوان جدید می‌شود. جذب و تشکیل سریع استخوان منجر به ایجاد بافت استخوانی نامنظم می‌شود. اکثر موارد به طور تصادفی در رادیوگرافی یا به عنوان افزایش مجزای آلکالین فسفاتاز سرم تشخیص داده می‌شود. علائم شایع شامل درد استخوان، خم شدن استخوان‌های بلند، بزرگ شدن جمجمه و کاهش شنوایی است. تشخیص اغلب با رادیوگرافی و سینتی گرافی هسته‌ای استخوان تایید می‌شود(۶،۵). رادیوگرافی روش تصویربرداری انتخابی برای تشخیص است در حالی که سینتی گرافی استخوان به تعیین وسعت بیماری و ارزیابی پاسخ به درمان کمک می‌کند. MRI و CT اسکن از روش‌های تصویربرداری مهم در ارزیابی عوارض و برنامه‌ریزی جراحی هستند. ضایعات استئولیتیک فاز اول پاژه با حاشیه‌های کاملاً مشخص در رادیوگرافی ظاهر می‌شوند که بیش‌تر در استخوان ران، لگن و جمجمه است. ضخیم شدن قشر، درشت شدن ترابکولار، اسکلروز مغز استخوان و بد شکلی استخوان‌های بلند در فازهای مخلوط و اواخر اسکلروتیک وجود دارد(۷). خوشبختانه، اکثر بیماران می‌توانند با انفوزیون داخل وریدی بیس فسفونات‌ها مانند زولدرونیک اسید به بهبودی طولانی مدت دست یابند(۸،۱). درمان با بیسفوسفونات‌های خوراکی نیز موثر می‌باشد(۹).

کلانژیت اسکلروزان اولیه یک اختلال پیشرونده مزمن با علت ناشناخته است که با التهاب، فیبروز و تنگ شدن مجاری متوسط و بزرگ در درخت صفراوی داخل کبدی و/ یا خارج کبدی مشخص می‌شود. بیماری ممکن است بدون علامت باشد و یا با علائمی مانند خستگی و خارش همراه باشد. تشخیص با نشان دادن شواهد کلانژیوگرافی به‌صورت تغییرات مشخصه مجرای صفراوی (تنگی‌های چند کانونی، اتساع سگمنتال) و رد علل ثانویه کلانژیت اسکلروزان انجام می‌شود. همراهی پاژه استخوان با بیماری‌های دیگر مانند آرتریت روماتویید،آرتریت پسوریاتیک، میوپاتی جسم انکلوزیونی، درماتومیوزیت گزارش شده است(۱۳-۱۰). براساس اطلاعات موجود، تنها یک مورد از همراهی پاژت با بیماری کلانژیت اسکلروزان گزارش شده است(۱۴). این همراهی می‌تواند پزشک را با چالش مهمی برای هر دو بیماری مواجه کند زیرا هر دو بیماری منجر به افزایش آلکالن فسفاتاز می‌شوند. در این مطالعه موردی به معرفی یک بیمار مبتلا به کلانژیت اسکلروزان که همزمان درگیری استخوانی پاژه دارد؛ پرداخته شد.

معرفی بیمار

بیمار مرد ۵۲ ساله با درد شکم از چند ماه قبل به فوق تخصص گوارش مراجعه کرد. درد بیمار در ناحیه اپی‌گاستر بود و ارتباط با غذا خوردن نداشت. سابقه بیماری خاص غیر از تالاسمی مینور نداشت و مصرف دارو و سابقه سو مصرف مواد را ذکر نمی‌کرد. این مطالعه با کد اخلاق IR.MAZUMS.REC.1403.20445 انجام شد و از بیمار رضایت آگاهانه برای استفاده از اطلاعات

[Downloaded from jmums.mazums.ac.ir on 2025-08-03]

شرح حال، معاینه‌ی فیزیکی و تصاویر با رعایت مراتب راز داری و محرمانگی اخذ گردید. در بررسی‌های انجام شده در آزمایشات، افزایش آلکالن فسفاتاز و گاماگلوتامیل ترانسفراز مشاهده شد. در سونوگرافی کبد چرب گرید یک گزارش شد، توده فضاگیر در کبد دیده نشد و کیسه صفرا و مجاری آن و نیز طحال طبیعی بود. در ام آر کلانژیوگرافی، کیسه صفرا طبیعی بوده، در بعضی از مجاری صفراوی داخل کبدی، باریک شدن و beading مجاری پانکراتیک و مجرای مشترک صفراوی، طبیعی بود. (تصویر شماره ۱) برای بیمار تشخیص کلانژیت اسکروزان گذاشته شد و تحت درمان با اورسوداکسی کولیک اسید (UDCA) ۳۰۰ میلی‌گرم سه بار در روز قرار گرفت. جهت بررسی همراهی بیماری التهابی روده، بیمار تحت کولونوسکوپی قرار گرفت. درکولونوسکوپی، شواهدی از بیماری التهابی روده دیده نشد؛ ولی سه عدد پولیپ از نواحی سیگموید، کولون عرضی و کولون صعودی، برداشته شد که پاتولوژی هر سه پولیپ، آدنومای توبولر با دیسپلازی خفیف بود. به منظور بررسی بیش‌تر، بیمار تحت سی‌تی‌اسکن شکم و لگن قرارگرفت که نتیجه آن،کبد و مجاری صفراوی طبیعی، هیدرویورترونفروز خفیف سمت چپ همراه با سنگ ۷ میلی متری در محل اتصال اورترا به مثانه و ضایعه اسکلروتیک منتشر در گردن

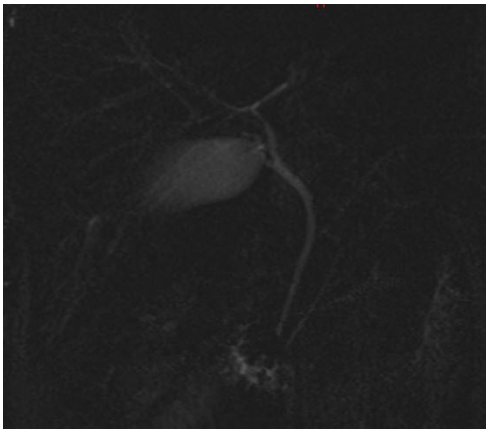

تصویر شماره ۱: نمای beading در بعضی از مجاری صفراوی داخل کبدی دیده شد و کلدوک طبیعی است.

فمور راست که استومیلیت، متاستاز یا ضایعه انفیلتراتیو مطرح گردید. در این مرحله برای ارزیابی ضایعه فمور، بیمار به روماتولوژیست ارجاع گردید. بیمار شکایتی از درد لگن و یا اختلال در راه رفتن نداشت و در معاینه دامنه حرکتی مفصل طبیعی بود. نتایج آزمایشات بیمار در جدول شماره ۱ آورده شده است.

جدول شماره ۱: نتایج آزمایشات بیمار در جدول زیر نشان داده شد

آزمایش خون		WBC:9150 Hb:11.2 Plt: 320000
مارکرهای التهابی		ESR:21 CRP: neg
بیوشیمی و الکترولیت‌ها	کلی	FBS: 98 mg/dl Creatinine: 0.95 mg/dl Uric acid:6.9 mg/dl Calcium: 9.4mg/dl Phosphorus: 4.9 mg/dl Vitamin D: 28.90 ng/ml PT: 13.2 Sec, INR: 1 Ferritin: 155 ng/ml (30-400)
	کبدی	AST: 19 U/L ALT:26U/L Alkaline Phosphatase: 664U/L (ULN:306) GGT: 136U/L(ULN:49) Bilirubin total: 1.1 mg/dl Bilirubin direct: 0.27 mg/dl
روماتولوژی و خود ایمنی		HLAB27: Neg ANA: 6.5 U/ml (Neg<10) RF:6.8 IU/ml(Neg<14) Anti-smooth muscle Ab: Neg Anti-mitochondrial Ab: 1.7 U/ml(Neg<20)
بدخیمی		Serum protein electrophoresis: No Gammopathy. Albumin:5 g/dl PSA: Neg Ca 19-9: Neg CEA: Neg Alfa-feto protein: Neg
عفونی		Wright Agglutination Test, Coombs wright and 2ME all were negative. TSH: 2.77μIU/ml (0.27-4.5) PTH: 22.4 pg/ml(4.6-58.1)

نتایج تصویر برداری بیمار در رادیوگرافی و سی تی اسکن هیپ و فمور، نواحی اسکلروزه در ناحیه سر و گردن فمور، ضخیم شدگی کورتکس و حجیم شدن مختصر در شفت فمور راست، و چند کیست ژیود در سقف استابولوم بود (تصویر شماره ۲). در ام آرآی لگن و ران راست، ضخیم شدگی کورتکس و نواحی با سیگنال پایین به علت اسکلروز در ناحیه سر و گردن و شفت فمور دیده شد (تصویر شماره ۳). برای بررسی وسعت بیماری و احتمال درگیری نواحی استخوانی دیگر، اسکن تری فاز یک انجام شد که در آن افزایش فعالیت جذب در استخوان فمور و تیبیا ایجاد شد (تصویرشماره ۴).

[Downloaded from jmums.mazums.ac.ir on 2025-08-03]

با توجه به شرح حال و یافته‌های تصویربرداری، بیوپسی استخوان انجام گردید. در پاتولوژی، برش‌ها استخوان لایه‌ای ضخیم تصادفی با سیمان نامنظم را نشان دادند و نواحی جذب استخوان شامل سلول‌های استئوکلاست چند هسته ای غول آسا که اطراف استخوان ترابکولا را احاطه کرده و فیبروز مغز استخوان دیده شد. شواهدی از بدخیمی مشاهده نشد (تصویر شماره ۵).

تصویر شماره ۲: رادیوگرافی و سی‌تی‌اسکن هیپ و فمور، نواحی اسکلروزه در ناحیه سر و گردن فمور، ضخیم شدگی کورتکس و حجیم شدن در شفت فمور راست دیده می‌شود که در زمینه پاژه است

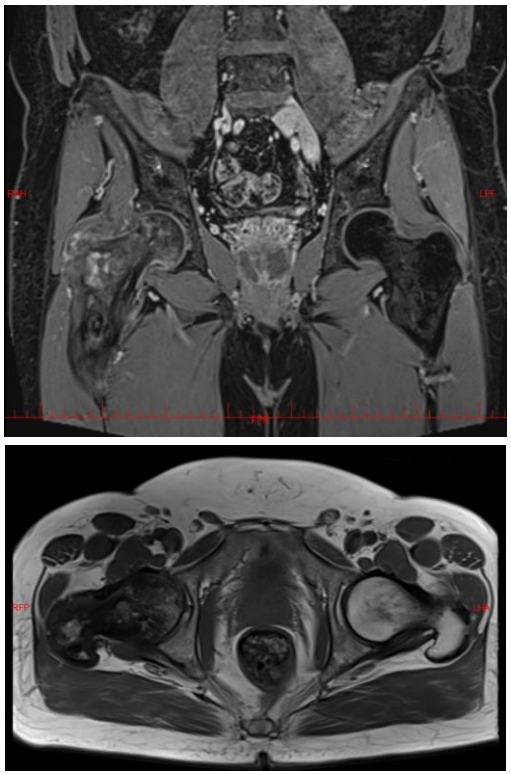

تصویر شماره ۳: ام آرآی لگن و ران راست، ضخیم شدگی کورتکس و نواحی با سیگنال پایین به علت اسکلروز در ناحیه سر و گردن و شفت فمور دیده می شود.

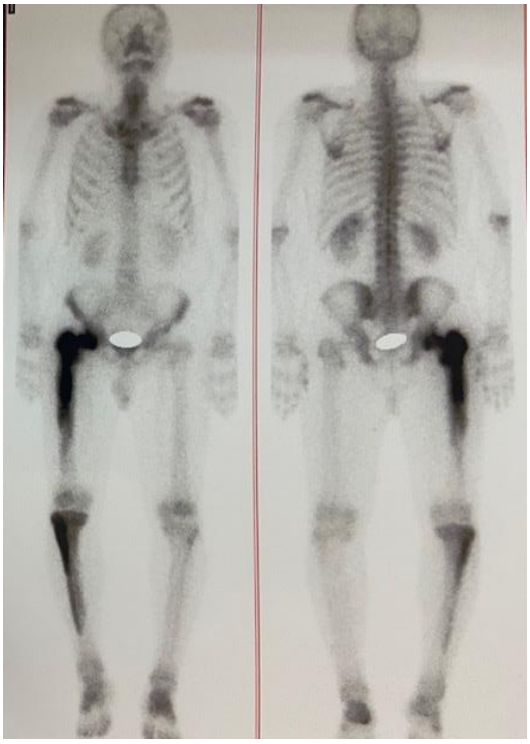

تصویر شماره ۴: اسکن تری فازیک، افزایش فعالیت جذب در استخوان فمور و تیبیا دیده می شود

[Downloaded from jmums.mazums.ac.ir on 2025-08-03]

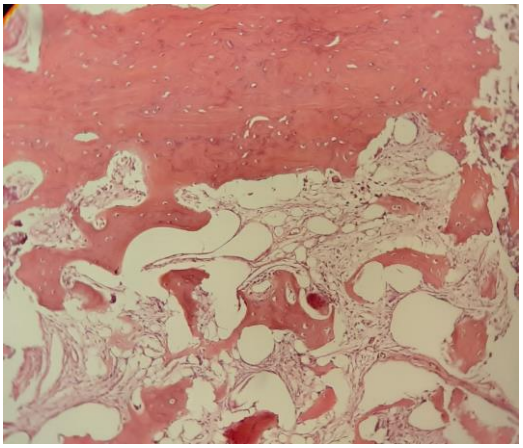

تصویر شماره ۵: در پاتولوژی، برش‌ها استخوان لایه‌ای ضخیم تصادفی با سیمان نامنظم را نشان دادند و نواحی جذب استخوان شامل سلول‌های استئوکلاست چند هسته‌ای غول‌آسا که اطراف استخوان ترابکولا را احاطه کرده است

با تشخیص پاژه فمور و تیبیا، برای بیمار زولدرونیک اسید ۵ میلی‌گرم تزریق شد. ۶ ماه بعد بیمار شکایتی از درد لگن نداشت. گرافی فمور تغییری نداشت و آلکالن فسفاتاز بیمار کاهش یافته و در محدوده طبیعی بود (ALP: 206, ULN: 306). گاماگلوتامیل ترانسفراز نیز کاهش یافته بود، ولی هنوز بالاتر از حد طبیعی بود (GGT: 54 ULN: 49).

بحث

بیماری پاژه استخوان یک یافته نسبتاً رایج در استخوان افراد مسن است. بیماری با ناهنجاری‌های استئوکلاست مشخص می‌شود که ناشی از تسریع چرخه استخوان و بازسازی غیرطبیعی آن می‌باشد. تصور می‌شود که هر دو علت ژنتیکی و محیطی در پاتوژنز آن نقش دارند. اکثر بیماران بدون علامت هستند. علائم معمولاً به‌دلیل رشد بیش از حد استخوان آسیب دیده است. درد ممکن است مستقیماً از یک ضایعه در استخوان یا از علل ثانویه از جمله استئوآرتریت، شکستگی، مجاورت با عصب یا به ندرت تومور ایجاد شود. یافته‌های آزمایشگاهی شامل سطوح بالای آلکالین فسفاتاز سرم و آلکالین فسفاتاز اختصاصی استخوان است که معمولا به وسعت و فعالیت بیماری است مرتبط می‌باشد(۱۵). فعالیت بیماری پاژه با اندازه‌گیری پروپپتید آمینو ترمینال پروکلاژن نوع ۱ (P1NP)، ALP کل، ALP استخوان، و تلوپپتید N ترمینال ادرار (uNTx) تعیین می‌شود(۱۶۸). در رادیوگرافی ساده، در اوایل بیماری یک ضایعه عمدتاً استئولیتیک ممکن است دیده شود. با گذشت زمان، شواهدی از پاسخ استئوبلاست وجود دارد، و استخوان ضخیم و بزرگ می‌شود، با قشرهای ضخیم شده که با تونل زدن و ترابکول‌های برجسته در یک یا چند محل اسکلتی آسیب دیده مشخص می‌شوند. سینتی‌گرافی استخوان نسبت به رادیوگرافی ساده حساس‌تر است و افزایش جذب به‌طور کانونی در محل ضایعات استخوانی فعال دیده می‌شود.

بیماری پاژه فازهای متفاوتی را طی می‌کند که شامل، فاز فعال اولیه (فعال بودن استوکلاست‌ها) که ظاهر استئولیتیک به استخوان می‌دهد، سپس فاز مخلوط که فعالیت توام استئوکلاست‌ها و استئوبلاست‌ها دیده می‌شود، سپس فازغیر فعال که فعال استئوبلاست‌ها کم می‌شود و در نهایت فاز اسکلروتیک که فعالیت استخوان طبیعی یا کاهش یافته است(۱۷). براساس تصاویر رادیوگرافیک بیمار، به نظر می‌رسد بیمار مورد معرفی در مرحله اسکلروتیک بیماری باشد. بر اساس اطلاعات موجود، علی‌رغم همراهی بیماری پاژه و کلانژیت اسکلروزان با بیماری‌های دیگر، همراهی این دو بیماری با هم فقط یک مورد گزارش شده است(۱۴).

Sabbah و همکاران یک بیمار مرد ۴۹ ساله بی‌علامتی را گزارش کردند که در آزمایشات دوره‌ای متوجه افزایش آلکالن فسفاتاز و گاماگلوتامیل ترانسفراز شدند(۱۴). در بررسی‌های بعدی، شواهد کلانژیت اسکلروزان در ام آر کلانژیوگرافی دیده شد. میزان آلکالن فسفاتاز استخوانی بیش‌تر از کبدی بود و به همین دلیل ابتدا گرافی لگن و سپس اسکن کل بدن انجام شد که وجود بیماری پاژه در نواحی متعدد استخوانی تایید شد. بیمار تحت درمان با ژولدرونیک

[Downloaded from jmums.mazums.ac.ir on 2025-08-03]

اسید قرار گرفت و ۶ ماه بعد آلکالن فسفاتاز کاهش یافت. در بیمار مورد بررسی فعلی دو استخوان شامل فمور و تیبیا درگیر بودند و ۶ ماه پس از تزریق زولدرونیک اسید میزان آلکالن فسفاتاز به میزان واضحی کاهش یافت. وجود بیماری پاژه استخوانی در این بیمار با علایم غیر اختصاصی و به صورت اتفاقی تشخیص داده شد و درمان با زولدرونیک اسید انجام شد. در موارد کلانژیت اسکلروزان، جستجو برای یافتن دلایل دیگر بالا بودن آلکالن فسفاتاز از جمله بیماری پاژه می‌تواند کمک کننده باشد. با توجه به مطالعه حاضر می‌توان نتیجه گرفت، اگرچه همراهی کلانژیت اسکلروزان و پاژه استخوان نادر است ولی در مواردی که علی‌رغم درمان هم‌چنان الکالن فسفاتاز بالاست، باید به پاتولوژی های استخوانی توجه کرد.

سپاسگزاری

نویسندگان از بیمار به دلیل همکاری در ارایه مدارک و شرح حال سپاسگزاری می‌کنند. نیز از آقای دکتر محمدرضا مهدوی جهت راهنمایی ارزشمندشان در تصویر پاتولوژی قدردانی می‌کنند.

References

1. Banaganapalli B, Fallatah I, Alsubhi F, Shetty PJ, Awan Z, Elango R, et al. Paget's disease: a review of the epidemiology, etiology, genetics, and treatment. Front Genet 2023; 14: 1131182.
2. Gogas Yavuz D, Aytürk S, Çetinkalp Ş, Bayraktar F, Kulaksızoğlu M, Hekimsoy Z, et al. Clinical and demographic aspects of Paget disease of bone: A multicentric study from Turkey. Eur J Rheumatol 2021; 8(3): 156-161.
3. Maatallah K, Rahmouni S, Miladi S, Rouached L, Ferjeni H, Fazaa A, et al. Paget's Disease of Bone in Tunisia: A Study of 69 Patients. Indian J Endocrinol Metab 2020; 24(5): 422-427.
4. Gennari L, Rendina D, Falchetti A, Merlotti D. Paget's Disease of Bone. Calcif Tissue Int 2019; 104(5): 483-500.
5. Choi YJ, Sohn YB, Chung YS. Updates on Paget's Disease of Bone. Endocrinol Metab (Seoul), 2022; 37(5): 732-743.
6. Cook SJ, Wall C. Paget's disease of bone: A clinical update. Aust J Gen Pract 2021; 50(1-2): 23-29.
7. Lombardi AF, Aihara AY, Fernandes ADRC, Cardoso FN. Imaging of Paget's Disease of Bone. Radiol Clin North Am 2022; 60(4): 561-573.
8. Barale M, Sigrist S, Bioletto F, Maiorino F, Ghigo E, Mazzetti R, et al. Long-Term Efficacy of Intensive Zoledronate Therapy and Predictors of Retreatment in Paget's Disease ofBone. Calcif Tissue Int 2021; 109(4): 383-392.
9. Liel Y, Abu Tailakh M. Long-term control of Paget's disease of bone with low-dose, once-weekly, oral bisphosphonate preparations, in a "real world" setting. Endocrine 2019; 63(3): 651-656.
10. Borz-Baba C, Sachan Y, Sapers B, Georgescu LP. A Case of Rheumatoid Arthritis and Paget Disease of Bone. Am J Case Rep 2019; 20: 764-769.
11. Kimonis V, Adam MP, Feldman J, Mirzaa GM, Pagon RA, Wallace SE, et al. Inclusion Body Myopathy with Paget Disease of Bone and/or Frontotemporal Dementia.GeneReviews ®[Internet]. Seattle (WA): University of Washington, Seattle:1993-2007.

[Downloaded from jmums.mazums.ac.ir on 2025-08-03]

12. Pereira D, Cunha I, Barcelos A. Psoriatic Arthritis concomitant with Paget's Disease - a case report. Acta Reumatol Port 2014; 39(4): 337-341.
13. Soenjoyo KR, Chua MWJ. A case of Paget's disease of bone associated with hypomyopathic dermatomyositis. Mod Rheumatol Case Rep 2022; 6(2): 291-295.
14. Sabbah M, Bibani N, Trad D, Ouakaa A, Elloumi H, Gargouri D. Association between Sclerosing Cholangitis and Paget Disease: Diagnostic Difficulties. Journal of Spleen and Liver Research 2018; 1(2): 6-9.

[Downloaded from jmums.mazums.ac.ir on 2025-08-03]