

The Protective Effect of Rhamnus Frangula in Comparison with Vitamin E in Benzopyrene-Induced Hepatorenal Toxicity in Mice

Mohammad Taha Heidary¹

Maryam Karimi-Dehkordi²

Ebrahim Rahimi³

¹ D.V.M. Graduate, Faculty of Veterinary Medicine, Shahrekord Branch, Islamic Azad University, Shahrekord, Iran

² Associate Professor, Department of Clinical Sciences, Faculty of Veterinary Medicine, Shahrekord Branch, Islamic Azad University, Shahrekord, Iran

³ Professor, Department of Food Hygiene, Faculty of Veterinary Medicine, Shahrekord Branch, Islamic Azad University, Shahrekord, Iran

(Received May 1, 2024; Accepted June 29, 2024)

Abstract

Background and purpose: Benzo[a]pyrene is an organic compound naturally found in tobacco smoke and exhaust emissions from vehicles. This compound is recognized as an environmental pollutant and is abundantly present in urban and industrial environments. The effects and hazards of benzo[a]pyrene due to its presence in tobacco smoke and vehicle exhaust gases, particularly on human health, are significant. This compound can increase the risk of carcinogenesis, as it possesses toxic and carcinogenic properties that can cause serious harm to humans through direct or indirect contact. This study examined the protective effects of the hydroalcoholic extract of *Rhamnus frangula* on liver and kidney toxicity induced by benzopyrene in mice and compared it with vitamin E.

Materials and methods: In this study, 55 male mice were randomly divided into 11 groups of 5 each. The first to third groups were used as negative control (normal diet), olive oil (solvent for benzo[a]pyrene), and positive control (benzo[a]pyrene) respectively. Benzo[a]pyrene was administered at a dose of 20 mg/kg body weight for 4 weeks via gavage. The fourth group received vitamin E alone (250 mg/kg via gavage), and the fifth group received vitamin E along with benzo[a]pyrene. The sixth, seventh, and eighth groups received the hydroalcoholic extract of *Rhamnus frangula* L. daily at doses of 250, 500, and 1000 mg/kg body weight orally, respectively. Additionally, three intervention groups received the hydroalcoholic extract of *Rhamnus frangula* L. at high doses along with benzo[a]pyrene for 4 weeks.

Results: Administration of benzo[a]pyrene at a dose of 20 mg/kg resulted in liver damage, as evidenced by a significant increase in liver enzymes ALT and AST, as well as bilirubin, compared to the control group. Benzo[a]pyrene also caused an increase in ALP levels, although this increase was not significant. Although the slight increase in ALP due to benzo[a]pyrene was reduced in the group treated with a high dose of *Rhamnus frangula* L., treatment with *Rhamnus frangula* L. at any of the doses used in this study was not able to reduce ALT, AST, and bilirubin levels. In contrast, treatment with vitamin E reduced the activity of ALT and AST compared to the benzo[a]pyrene group. A significant increase in urea and creatinine in the benzo[a]pyrene group compared to the control group indicates kidney damage caused by benzo[a]pyrene. *Rhamnus frangula* L. only at the highest dose of 1000 mg/kg reduced urea and creatinine levels, and vitamin E did not affect improving the nephrotoxic effects of benzo[a]pyrene.

Conclusion: The study results indicated that biomarkers under investigation can serve as useful tools for assessing hepatic and renal toxicity induced by benzo[a]pyrene. Furthermore, the hydroalcoholic extract of *Rhamnus frangula* L. exhibited significant protective properties against hepatic (increased ALP) and renal (increased urea and creatinine) damages caused by benzo[a]pyrene and may perform better than vitamin E in certain cases. These findings underscore the importance of utilizing plant extracts in combating the adverse effects of pollutants.

Keywords: benzo(a)pyrene, kidney, liver, mice, *Rhamnus frangula*

J Mazandaran Univ Med Sci 2024; 34 (234): 157-162 (Persian).

Corresponding Author: Maryam Karimi-Dehkordi - Faculty of Veterinary Medicine, Shahrekord Branch, Islamic Azad University, Shahrekord, Iran. (E-mail: ma_karimivet58@yahoo.com)

اثر محافظتی سیاتوسه [*Rhamnus frangula*] در مقایسه با ویتامین E در مسمومیت کبدی و کلیوی القا شده با بنزوپیرن در موش

محمدطاها حیدری^۱
مریم کریمی دهکردی^۲
ابراهیم رحیمی^۳

چکیده

سابقه و هدف: بنزوپیرن یک ترکیب آلی است که به طور طبیعی در دود تنباکو و خروجی‌های وسایل نقلیه موجود است. این ترکیب به عنوان یک آلاینده محیطی شناخته شده است و در محیط‌های شهری و صنعتی به وفور یافت می‌شود. اثرات و مضرات بنزوپیرن به دلیل حضور در دود تنباکو و گازهای خروجی وسایل نقلیه به ویژه بر سلامت انسان بسیار مهم است. این ترکیب می‌تواند منجر به افزایش خطر سرطان‌زایی شود، زیرا به عنوان یک ترکیب آلی، خصوصیات سمی و سرطان‌زایی دارد که می‌تواند با تماس مستقیم یا غیر مستقیم با آن در انسان‌ها آسیب‌های جدی ایجاد کند. این مطالعه با هدف بررسی اثرات محافظتی عصاره هیدروالکلی سیاتوسه (*Rhamnus frangula* L)، بر سمیت کبدی و کلیوی ناشی از بنزوپیرن در موش‌های سوری، انجام پذیرفت و تاثیر آن با ویتامین E مقایسه شد.

مواد و روش‌ها: در این مطالعه آزمایشگاهی، ۵۵ سر موش سوری نر به طور تصادفی به ۱۱ گروه ۵ تایی تقسیم شدند. گروه اول تا سوم به ترتیب به عنوان کنترل منفی (غذای عادی)، روغن زیتون (حلال بنزوپیرن) و کنترل مثبت (بنزوپیرن) استفاده شد. بنزوپیرن با دوز ۲۰ میلی‌گرم بر کیلوگرم وزن بدن به مدت ۴ هفته از طریق گاوژ خوراندن شد. گروه چهارم، مربوط به مصرف ویتامین E (۲۵۰ میلی‌گرم بر کیلوگرم از طریق گاوژ) به تنهایی و گروه پنجم مربوط به مصرف ویتامین E همراه با بنزوپیرن بود. گروه ۶، ۷ و ۸ به ترتیب روزانه عصاره هیدروالکلی سیاتوسه در دوزهای ۲۵۰، ۵۰۰ و ۱۰۰۰ میلی‌گرم بر کیلوگرم وزن بدن به صورت خوراکی دریافت کردند و به سه گروه مداخله نیز عصاره هیدروالکلی سیاتوسه در دوزهای بالا به همراه بنزوپیرن به مدت ۴ هفته داده شد.

یافته‌ها: تجویز بنزوپیرن با دوز ۲۰ میلی‌گرم بر کیلوگرم باعث آسیب کبدی گردید که با افزایش معنی‌دار آنزیم‌های کبدی ALT و AST و بیلی‌روبین نسبت به گروه کنترل مشهود است. بنزوپیرن سبب افزایش میزان آنزیم ALP نیز گردید ولی این افزایش معنی‌دار نبود. اگرچه افزایش جزئی ALP ناشی از بنزوپیرن، در گروه تحت درمان با دوز بالای سیاتوسه کاهش یافت ولی تیمار با سیاتوسه در هیچ کدام از دوزهای مورد استفاده در این مطالعه، قادر به کاهش ALT، AST و بیلی‌روبین نگردید. در حالی که تیمار با ویتامین E سبب کاهش فعالیت ALT و AST نسبت به گروه بنزوپیرن شد. افزایش معنی‌دار اوره و کراتینین در گروه بنزوپیرن نسبت به گروه کنترل نشان‌دهنده آسیب کلیوی ناشی از بنزوپیرن می‌باشد. سیاتوسه تنها در بالاترین دوز یعنی ۱۰۰۰ میلی‌گرم بر کیلوگرم سبب کاهش معنی‌دار اوره و کراتینین شد و ویتامین E تاثیری در بهبود اثرات نفروتوکسیسیته بنزوپیرن نداشت.

استنتاج: نتایج تحقیق نشان داد که نشانگرهای زیستی مورد بررسی می‌توانند به عنوان ابزارهای مفیدی برای ارزیابی سمیت کبدی و کلیوی ناشی از بنزوپیرن استفاده شوند. علاوه بر این، عصاره هیدروالکلی سیاتوسه دارای خواص محافظتی مؤثری در برابر آسیب‌های کبدی (افزایش ALP) و کلیوی (افزایش اوره و کراتینین) ناشی از بنزوپیرن می‌باشد و ممکن است در برخی موارد از ویتامین E بهتر عمل کند. این یافته‌ها اهمیت استفاده از عصاره‌های گیاهی را در مقابله با اثرات مضر آلاینده‌ها برجسته می‌سازد.

واژه‌های کلیدی: بنزوپیرن (a)، پیرن، سیاتوسه، کبد، کلیه، موش

E-mail: ma_karimivet58@yahoo.com

مؤلف مسئول: مریم کریمی دهکردی - شهرکرد، دانشگاه آزاد اسلامی، واحد شهرکرد، دانشکده دامپزشکی

۱. دکترای حرفه‌ای دامپزشکی، دانشکده دامپزشکی، واحد شهرکرد، دانشگاه آزاد اسلامی، شهرکرد، ایران

۲. دانشیار، گروه علوم درمانگاهی، دانشکده دامپزشکی، واحد شهرکرد، دانشگاه آزاد اسلامی، شهرکرد، ایران

۳. استاد، گروه بهداشت مواد غذایی، دانشکده دامپزشکی، واحد شهرکرد، دانشگاه آزاد اسلامی، شهرکرد، ایران

تاریخ دریافت: ۱۴۰۳/۱۲/۱۲ تاریخ ارجاع جهت اصلاحات: ۱۴۰۳/۲/۲۹ تاریخ تصویب: ۱۴۰۳/۴/۹

مقدمه

بنزوپیرن (BaP)، یک آلاینده محیطی و عضوی از خانواده هیدروکربن‌های آروماتیک چند حلقه‌ای (PAH)، از احتراق ناقص مواد آلی مانند سوخت‌های فسیلی، دود سیگار و فعالیت‌های صنعتی تولید می‌شود (۱). BaP می‌تواند از راه‌های دهانی، تنفسی و پوستی جذب شده و عمدتاً در کبد و کلیه توزیع شود، جایی که به دلیل لیپوفیلیک بودن، اقامت طولانی دارد و منجر به سمیت می‌شود. متابولیت‌های BaP باعث افزایش گونه‌های فعال اکسیژن، استرس اکسیداتیو، التهاب و آپوپتوز می‌شوند که این‌ها مکانیسم‌های اصلی سمیت کبدی-کلیوی هستند (۲). تحقیقات نشان داده‌اند BaP با اتصال به DNA سلول کبدی، خطر سرطان کبد را افزایش می‌دهد (۴،۳). هم‌چنین باعث افزایش سطح اوره و کراتینین سرم همراه با تغییرات شدید هیستوپاتولوژیک کلیه می‌شود (۳). محافظت از مسمومیت کبدی و کلیوی ناشی از سموم قبلاً در مورد عصاره‌های گیاهی گزارش شده است (۵-۷). در مطالعه Benzaid و همکاران در سال ۲۰۲۱ اثرات محافظتی عصاره آبی *R. alaternus* بر سمیت کبدی ناشی از کلرید آلومینیوم بررسی شد. این محققین نشان دادند که عصاره آبی این گیاه به دلیل داشتن ترکیبات فنلی دارای فعالیت آنتی‌اکسیدانی موثری است که قادر است کبد را در برابر آسیب اکسیداتیو کبدی ناشی از کلرید آلومینیوم محافظت کند (۵). گیاهان این خانواده سرشار از پلی‌فنل‌ها، فلاونوئیدها، آلکالوئیدها و تری‌ترپن‌های پنج حلقه‌ای است و دارای خواص بیولوژیکی متعددی از جمله آنتی‌اکسیدانی، ضد جهش‌زایی، ضد تکثیر، آنتی‌ژنوتوکسیک و خواص ضد میکروبی می‌باشد (۶). مطالعات موجود اکثراً بر روی جنس *R. alaternus* می‌باشد و مطالعات بر روی فعالیت بیولوژیکی جنس *R. frangula* بسیار محدود است. مطالعه حاضر با هدف ارزیابی اثر محافظتی عصاره این گیاه در مقایسه با ویتامین E در برابر سمیت کبدی و کلیوی بنزوپیرن در مدل حیوانی موش انجام شد.

مواد و روش‌ها

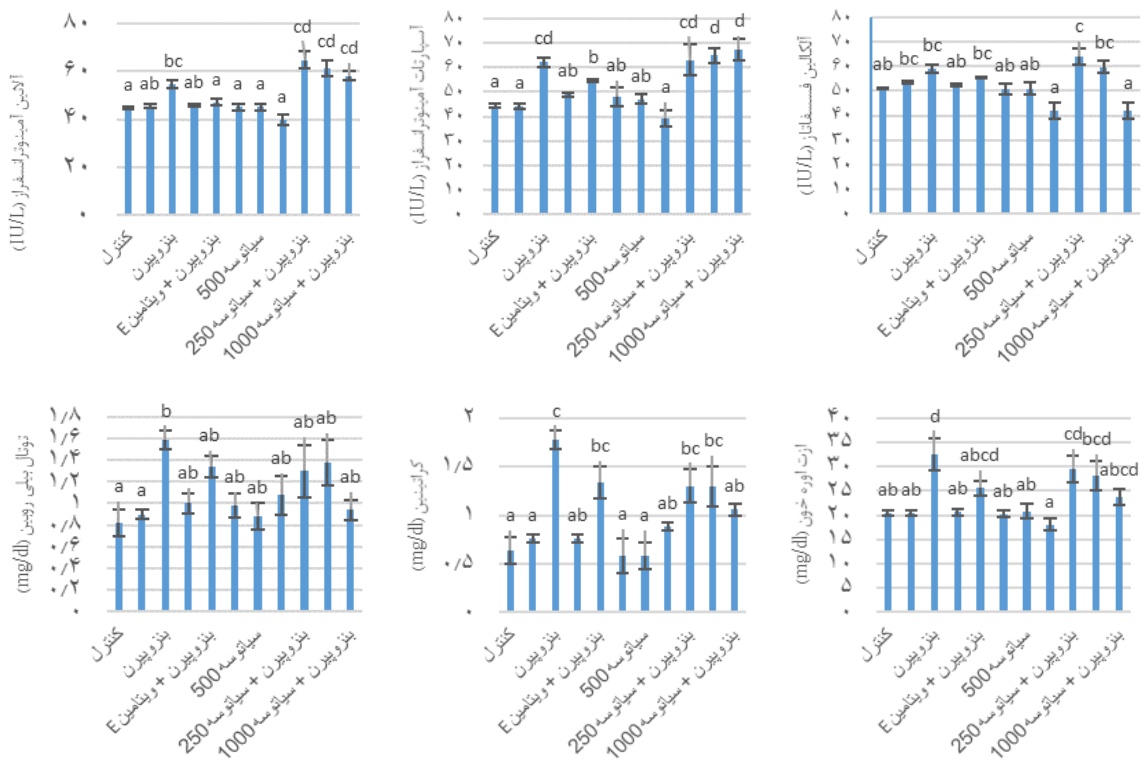
در این مطالعه آزمایشگاهی کلیه اصول اخلاقی در مورد نحوه کار با حیوانات آزمایشگاهی مطابق با دستور کمیته اخلاقی دانشگاه آزاد اسلامی شهرکرد با کد اخلاق IR.IAU.SHK.REC.1402.105 انجام شد. ۵۵ موش نر نژاد C57 به صورت تصادفی به ۱۱ گروه ۵ تایی، تقسیم شدند. گروه ۱: گروه کنترل منفی (دریافت جیره غذایی نرمال)، گروه ۲: گروه روغن زیتون (روزانه ۰/۴ میلی‌لیتر روغن زیتون به صورت گاواژ)، گروه ۳: گروه بنزوپیرن یا کنترل مثبت (۲۰ میلی‌گرم بر کیلوگرم وزن بدن با روغن زیتون به عنوان حلال به صورت گاواژ)، گروه ۴: گروه ویتامین E (روزانه ۲۵۰ میلی‌گرم بر کیلوگرم به صورت گاواژ)، گروه ۵: گروه ویتامین E همراه با بنزوپیرن، گروه ۸-۹: عصاره هیدروآلکلی سیاتوسه در دوزهای ۲۵۰، ۵۰۰ و ۱۰۰۰ میلی‌گرم بر کیلوگرم وزن بدن و گروه ۱۱-۹: عصاره هیدروآلکلی سیاتوسه در دوزهای بالا همراه بنزوپیرن (۱۰-۸). مدت زمان آزمایش ۴ هفته بود و داروها به صورت گاواژ به موش‌ها داده شد. خونگیری از قلب پس از یک ماه انجام و با سنجش پارامترهای بیوشیمیایی به بررسی سمیت کبدی و کلیوی ناشی از بنزوپیرن پرداخته شد. جهت بررسی عملکرد کبد، مقادیر سرمی بیلی روبین، فعالیت آنزیم آلانین آمینو ترانسفراز (alanine aminotransferase, ALT)، آسپاراتات آمینو ترانسفراز (aspartate aminotransferase, AST) و آلکالین فسفاتاز (alkaline phosphatase, ALP) اندازه‌گیری گردید. مقادیر سرمی اوره و کراتینین نیز برای بررسی عملکرد کلیه استفاده شد (۱۱). تمامی این پارامترها به وسیله کیت‌های تشخیصی پارس آزمون و با استفاده از پروتکل‌های مربوطه انجام شد. تحلیل داده‌ها با استفاده از نرم‌افزار آماری SPSS و آزمون آنالیز واریانس یک طرفه انجام گرفت و $P < 0/05$ معنی‌دار در نظر گرفته شد.

یافته‌ها و بحث

کراتینین (۰/۰۶±۰/۰۶ mg/dl) در مقابل ۲۳/۸۰±۱/۶۸mg/dl) و اوره (P=۰/۱۰۴/۷۸±۰/۱۰mg/dl) در مقابل (P=۰/۰۴، ۳۲/۶۰±۳/۳۵ mg/dl) در مقایسه با گروه بنزوپیرن گردید و در دیگر دوزها تغییر معنی داری در فعالیت پارامترهای مورد مطالعه نسبت به گروه بنزوپیرن ایجاد نکرد (نمودار شماره ۱). اثر محافظتی سیاتوسه در سمیت کبدی و کلیوی ناشی از بنزوپیرن را می‌توان به سطح بالای ترکیبات فنلی، از جمله آلکالوئیدها و فلاونوئیدهای این گیاه نسبت داد(۶). اخیراً اثرات محافظتی عصاره آبی *Rhamnus alaternus* بر سمیت کبدی ناشی از کلرید آلومینیوم هم در شرایط آزمایشگاهی و هم در مدل حیوانی نشان داده شد. عصاره آبی *R. alaternus* به دلیل داشتن ترکیبات فنلی دارای فعالیت آنتی اکسیدانی موثری است که قادر است کبد را در برابر آسیب اکسیداتیو کبدی ناشی از کلرید آلومینیوم محافظت کند(۱۵).

بنزوپیرن باعث افزایش معنی دار ALT، AST، توتال بیلی روبین، اوره و کراتینین نسبت به گروه کنترل گردید (P<۰/۰۵). این افزایش، پاسخ‌های رایج به عوامل استرس‌زا مانند هیدروکربن‌های آروماتیک چند حلقه‌ای هستند. بنزوپیرن با تولید گونه‌های فعال اکسیژن، نفوذپذیری غشای سلولی را تغییر می‌دهد که به آزاد شدن آنزیم‌های ذکر شده در خون کمک می‌کند(۱۲). افزایش آنزیم‌های کبدی در مواجهه با بنزوپیرن در ماهی کپور و هامور گزارش شده است. این یافته‌ها می‌تواند افزایش سرمی آنزیم‌های کبدی در مطالعه حاضر را در اثر مسمومیت با بنزوپیرن تایید کند(۱۴،۱۳).

در گروه‌های تیمار بنزوپیرن با دوزهای مختلف سیاتوسه، مصرف سیاتوسه تنها در بالاترین دوز (۱۰۰۰ میلی گرم بر کیلوگرم) سبب کاهش فعالیت ALP (۴۲/۲۰±۳/۳۰ IU/l در مقابل ۵۹±۱/۵۱ IU/l، P=۰/۰۴)،



نمودار شماره ۱: مقایسه میانگین پارامترهای مورد مطالعه (Mean±sd) در گروه‌های مختلف، حروف لاتین غیر مشترک نشان‌دهنده اختلاف آماری معنی دار بین دو گروه می‌باشد (P<۰/۰۵)

موثر بود. مطالعات تجربی نشان داده‌اند که استفاده از آنتی‌اکسیدان‌ها و مهار کننده‌های رادیکال‌های آزاد مانند کورکومین، ویتامین E و C می‌تواند از اثرات مضر رادیکال‌های آزاد تولید شده در نتیجه مسمومیت با بنزوپیرن جلوگیری کند (۱۶). بنزوپیرن باعث آسیب کبد و کلیه می‌شود که به صورت افزایش آنزیم‌های کبدی و بیلی‌روبین و هم‌چنین افزایش اوره و کراتینین آشکار شد. مقایسه عصاره سیاتوسه با ویتامین E نشان داد که ویتامین E در کاهش ALT و AST موثرتر بود، اما سیاتوسه در کاهش ALP، اوره و کراتینین بهتر عمل کرد. این نتایج کارایی عصاره *R. frangula* را در کاهش یا جلوگیری از اثرات نامطلوب بنزوپیرن با یک مطالعه *in vivo* تایید کرد.

در قسمتی از نتایج، اثر عصاره سیاتوسه در محافظت از مسمومیت کبدی و کلیوی ناشی از بنزوپیرن با ویتامین E مقایسه گردید. در این مطالعه ویتامین E در موش‌های در معرض بنزوپیرن با کاهش قابل توجه آنزیم‌های کبدی ALT ($47 \pm 1/30$ IU/l) در مقابل ($54/60 \pm 1/65$ IU/l) و AST ($P=0/04$) و ($54/78 \pm 0/51$ IU/l) در مقابل ($62/20 \pm 1/93$ IU/l) ($P=0/03$) توانست وضعیت کبد را بهبود بخشد و تاثیر معنی‌داری بر دیگر پارامترها به ویژه اوره و کراتینین افزایش یافته در گروه بنزوپیرن نداشت. نتایج نشان داد که در کاهش ALT و AST، ویتامین E موثرتر از سیاتوسه عمل کرده در حالی که در مورد ALP، اوره و کراتینین، سیاتوسه در بالاترین دوز

References

- Karimpour Malekshah A, Rahmani Z, Zargari M, Mirzaei M, Rezaei Talarposhti M, Talebpour Amiri F. Hepatotoxicity in young adult rat offspring after prenatal exposure to benzo (a) pyrene, and protective effect of atorvastatin. *Birth Def Res* 2022; 114(11): 551-558.
- Deng C, Dang F, Gao J, Zhao H, Qi S, Gao M. Acute benzo [a] pyrene treatment causes different antioxidant response and DNA damage in liver, lung, brain, stomach and kidney. *Heliyon* 2018; 4(11): e00898.
- Ge J, Hao R, Rong X, Dou QP, Tan X, Li G, et al. Secoisolariciresinol diglucoside mitigates benzo [a] pyrene-induced liver and kidney toxicity in mice via miR-101a/MKP-1-mediated p38 and ERK pathway. *Food Chem Toxicol* 2022; 159: 112733.
- Owumi SE, Adeniyi G, Oyelere AK. The modulatory effect of taurine on benzo (a) pyrene-induced hepatorenal toxicity. *Toxicol Res* 2021; 10(3): 389-398.
- Benzaid C, Tichati L, Trea F, Rouabhia M, Ouali K. Rhamnus alaternus aqueous extract enhances the capacity of system redox defence and protects hepatocytes against aluminum chloride toxicity in rats. *Clin Phytosci* 2021; 7(1): 1-9.
- Boussahel S, Speciale A, Dahamna S, Amar Y, Bonaccorsi I, Cacciola F, et al. Flavonoid profile, antioxidant and cytotoxic activity of different extracts from Algerian Rhamnus alaternus L. bark. *Pharmacogn Mag* 2015; 11(Suppl 1): S102-109.
- Karimi-Dehkordi M, Molavi Pordanjani M, Gholami-Ahangaran M, Mousavi Khaneghah A. The detoxification of cadmium in Japanese quail by pomegranate peel powder. *Int J Environ Health Res* 2024; 34(2): 1204-1214.
- Rahmani Z, Karimpour Malekshah A, Zargari M, Talebpour Amiri F. Effect of prenatal exposure to Benzo [a] pyrene on ovarian toxicity and reproductive dysfunction: Protective effect of atorvastatin in the embryonic period. *Environ Toxicol* 2021; 36(8): 1683-1693.

9. Slapšytė G, Mierauskienė J, Uleckienė S, Didžiapetrienė J. Modifying effect of vitamin E and ethanol on benzo [a] pyrene induced chromosome damage in mice bone marrow cells. *Vet Med Zoot* 2011; 53(75): 56-60.
10. Tichati L, Benzaid C, Trea F, Mahmoud R, Ouali K. Ameliorating effects of *Rhamnus alaternus* L. aqueous extract on aluminum chloride-induced nephrotoxicity via attenuation of oxidative stress in male Wistar rats. *Comp Clin Pathol* 2022; 31(6): 1025-1036.
11. Gholami- Ahangaran M, Karimi- Dehkordi M, Namjoo A, Shojaei H, Ahmadi-Dastgerdi A. The co-administration effects of florfenicol and lasalocid on performance, biochemical and pathological parameters of muscle, heart, liver, kidney and sciatic nerve in broiler chickens. *Vet Med Sci* 2022; 8(1): 211-218.
12. Sun Y, Yin Y, Zhang J, Yu H, Wang X, Wu J, et al. Hydroxyl radical generation and oxidative stress in *Carassius auratus* liver, exposed to pyrene. *Ecotoxicol Environ Saf* 2008; 71(2): 446-453.
13. Shirdeh I, Kalbassi MR, Shokri M, Olyaei R, Sharifpour I. The response of thyroid hormones, biochemical and enzymological biomarkers to pyrene exposure in common carp (*Cyprinus carpio*). *Ecotoxicol Environ Saf* 2016; 130: 207-213.
14. Derakhshesh N, Salamat N, Movahedinia A, Hashemitabar M, Bayati V. Exposure of liver cell culture from the orange-spotted grouper, *Epinephelus coioides*, to benzo [a] pyrene and light results in oxidative damage as measured by antioxidant enzymes. *Chemosphere* 2019; 226: 534-544.
15. Benzaid C, Tichati L, Trea F, Rouabhia M, Ouali K. *Rhamnus alaternus* aqueous extract enhances the capacity of system redox defence and protects hepatocytes against aluminum chloride toxicity in rats. *Clin Phytosci* 2021; 7(1): 1-9.
16. Wang D, Cao B, Cheng L, Ren X, Mu J, Zheng J, et al. Effects of vitamin E, vitamin C, and taurine on energy metabolism injury of SH-SY5Y cells induced by benzo [a] pyrene. *J Envir Occup Med* 2019; 36(2): 181-185.