پژوهشی

مجله دانشگاه علوم پزشکی مازندران
دوره هفدهم شماره ۵۸ خرداد و تیر سال ۱۳۸۶ (۲۹-۱۷)

بررسی مقایسه ای قدرت تشخیصی کلانژیوگرافی به روش رزونانس مغناطیسی، سونوگرافی و آزمون های آزمایشگاهی در ارزیابی های قبل از عمل جراحی انسدادهای مشکوک مجاری صفراوی

فریبرز عشقی (M.D.) *+ **روح الله عبدی** (M.D.)** **حسن خانی** (M.D.)***
عطاء الله فضل الله پور (M.D.)**** **مینا الوندی پور** (M.D.)**** **حمید طیبی فرد** (M.ST.)*****

چکیده

سابقه و هدف: ارزیابی انسدادهای مشکوک مجاری صفراوی به‌کمک روش‌های رایج قدیمی مانندسونوگرافی، پرتونگاری رایانه‌ای(CT) و یا روش‌های تهاجمی دیگر انجام می‌گیرد. تصویربرداری مجاری صفراوی و لوزالمعده (Cholangiopancreatography) به روش رزونانس مغناطیسی روشی کم خطر و غیر تهاجمی است که از قدرت تشخیصی مناسبی در سیستم کبدی و صفراوی برخوردار است. هدف از این مطالعه، مقایسه قدرت تشخیصی تصویربرداری مجاری صفراوی به روش رزونانس مغناطیسی، سونوگرافی کبد و مجاری صفراوی و آزمون‌های عملکردی کبد در ارزیابی‌های قبل از عمل جراحی برداشتن کیسه صفرا همراه با انسدادهای مشکوک مجاری صفراوی است.

مواد و روش‌ها: بیماران شرکت کننده در این مطالعه، نامزد تاخیری عمل جراحی برداشتن کیسه صفرا به روش باز و دارای عوامل خطرساز سنگ مجاری صفراوی و به تبع آن، مشکوک به انسدادهای مجاری صفراوی بوده‌اند و روش‌های تشخیصی تصویربرداری مجاری صفراوی به روش رزونانس مغناطیسی، کبدی و مجاری صفراوی و آزمون‌های عملکردی کبد را قبل از عمل جراحی مزبور انجام داده‌اند. سپس تمام بیماران تحت عمل جراحی برداشتن کیسه صفرا به روش باز همراه با تصویربرداری مجاری صفراوی حین عمل در مرکز آموزشی- درمانی امام خمینی ساری در بین سال‌های ۸۴-۱۳۸۲ قرار گرفتند. بیماران تا ۳ ماه هر ماهه از نظر عوارض احتمالی بعد از عمل پی‌گیری شدند.

یافته‌ها: ۳۰ بیمار(۱۱مرد و ۱۹ زن) با میانگین سنی ۱۳/۳۲± ۵۳/۹۳ سال و محدوده سنی ۷۵- ۳۸ سال همه ارزیابی‌های قبل و حین عمل جراحی مزبور را انجام دادند. در روش تصویربرداری به روش رزونانس مغناطیسی، حساسیت ۸۱/۸۱، ویژگی ۸۷/۵۰ و کارایی ۸۳/۳۳ درصد، در روش سونوگرافی، حساسیت ۱۸/۱۸ ، ویژگی ۸۷/۵۰ و کارایی ۳۶/۶۶ درصد و در روش آزمون های عملکردی کبد، حساسیت ۵۴/۵۴ ، ویژگی ۳۷/۵۰ و کارایی ۵۰ درصد به دست آمد.

استنتاج: تصویربرداری مجاری صفراوی به روش رزونانس مغناطیسی روشی بسیارسالم وکم تهاجم بوده و برای تعیین وجود سنگ‌های احتمالی در بیماران مشکوک به انسداد مجاری صفراوی در مقایسه با سایر روش‌های تشخیصی، کارایی بسیار بالایی دارد. نویسندگان این مقاله، در صورت عدم دسترسی پزشکان به انجام تصویربرداری مجاری صفراوی به روش رزونانس مغناطیسی،آن را فقط برای اصلاح مواردمنفی کاذب سونوگرافی و یا وجودیافته‌های آزمایشگاهی سرمی مشکوک و فاقد نتایج سونوگرافی مشخص توصیه می‌کنند و استفاده از چهارچوب تشخیصی ارائه شده برای ارزیابی این گروه از بیماران را پیشنهاد می‌کنند.

واژه‌های کلیدی: کلانژیوگرافی به روش رزونانس مغناطیسی، سونوگرافی کبد ومجاری صفراوی،تست‌های عملکردی کبد، کوله سیستکتومی، انسدادهای مشکوک مجاری صفراوی

این تحقیق طی شماره ۱۰۱-۸۳ در شورای پژوهشی دانشگاه ثبت شده و با حمایت مالی دانشگاه علوم پزشکی مازندران انجام شده است.

* جراحی عمومی، عضو هیأت علمی (استادیار) دانشگاه علوم پزشکی مازندران
+ **مولف مسئول:** ساری- مرکز آموزشی درمانی امام خمینی (ره)
** متخصص رادیولوژی، عضو هیأت علمی (دانشیار) دانشگاه علوم پزشکی مازندران
*** پزشک عمومی مرکز تحقیقات روانپزشکی و علوم رفتاری دانشگاه علوم پزشکی مازندران
**** دستیار تخصصی جراحی عمومی، دانشگاه علوم پزشکی مازندران
***** دانشجوی پزشکی، دانشگاه علوم پزشکی مازندران

تاریخ دریافت : ۸۵/۷/۱۷ تاریخ ارجاع جهت اصلاحات : ۸۵/۱۱/۲۴ تاریخ تصویب: ۸۶/۱/۲۹

[Downloaded from jmums.mazums.ac.ir on 2025-07-15]

www.SID.ir

مقدمه

برداشتن کیسه صفرا توسط لاپاراسکوپ، درمان انتخابی التهابات مزمن وسنگ‌کیسه صفرا است(۱). میزان بروز سنگ‌های کلدوک در بیمارانی که تحت عمل جراحی برداشتن کیسه صفرا قرار می‌گیرند در حدود ۸ تا ۲۰ درصد است(۲تا۴). تعیین رویکردهای تشخیصی و درمان سنگ‌های موجود باقیمانده در مجرای مشترک صفراوی در این دسته از بیماران، به طور معنی‌داری به شرایط بالینی هر بیمار، توانایی پزشک معالج، تجربه جراح، میزان توانایی‌های کارکنان بخش‌های پرتونگاری و آندوسکوپی و امکانات تشخیصی و درمان در دسترس بستگی دارد(۵ تا ۷). تشخیص قطعی وجود سنگ‌های کلدوک قبل از انجام عمل جراحی برداشتن کیسه صفرا به‌روش باز یا توسط لاپاراسکوپ، این امکان را به جراح می‌دهد، تا روش درمانی قطعی و کاملی را برای بیمار مربوطه طراحی و اجرا نماید(۸). در سال‌های اخیر، پیشرفت‌های سریع و مستمری در رابطه با تشخیص بیماری‌های انسدادی احتمالی مجاری صفراوی به وجود آمده است. امروزه علاوه بر روش‌های قدیمی‌تری مانند سونوگرافی(۹)، پرتو نگاری رایانه‌ای (۱۱،۱۰)، تصویربرداری از مجاری صفراوی و لوزالمعده با استفاده از آندوسکوپ (ERCP)[1] (۱۲،۹)، تصویربرداری مجاری صفراوی از راه پوست ناحیه‌کبد(۱) و یا روش استاندارد تصویربرداری از مجاری صفراوی حین عمل جراحی برداشتن‌کیسه صفرا(۱۳)، روش‌های تشخیصی جدیدتری از قبیل تصویربرداری از مجاری صفراوی و لوزالمعده به روش رزونانس مغناطیسی(۸،۹،۱۲-۱۵) و تصویربرداری ازمجاری صفراوی به روش برش نگاری رایانه‌ای(۱۶) به سیستم‌های درمانی اضافه شده است. روش انتخابی اول جراحان، برای تشخیص بیماری‌های انسدادی مجاری صفراوی، براساس عواملی مانند امکانات تشخیصی موجود و قابل دسترس، میزان سرعت و راحتی انجام روش مزبور و میزان هزینه‌های مالی تحمیل شده بر بیمار وسیستم‌های درمانی تعیین می‌شود(۱۸،۱۷). تصویربرداری از مجاری صفراوی و لوزالمعده به روش رزونانس مغناطیسی روشی کم خطر و غیر تهاجمی است که برای انجام آن نیازی به ماده حاجب نیست. همچنین این روش، میزان حساسیت و ویژگی بالایی در تشخیص آسیب‌شناسی‌های مجاری صفراوی دارد(۱۹تا ۲۳). اما با توجه به عدم دسترسی مناسب و راحت و هزینه‌بالای دستگاه‌های تصویربرداری رزونانس مغناطیسی و نیز عدم انجام تصویربرداری از مجاری صفراوی حین عمل جراحی برداشتن کیسه صفرا توسط اغلب جراحان در مراکز درمانی، این جراحان ترجیح می‌دهند که انسدادهای مشکوک و احتمالی مجاری صفراوی را در بیمارانی که نامزد عمل جراحی برداشتن کیسه صفرا به روش باز یا توسط لاپاراسکوپ هستند براساس علایم بالینی،معاینات فیزیکی،آزمون‌های عملکردی کبد و روش‌های تصویربرداری ارزان‌تر، راحت‌تر و قابل دسترس‌تری مانندسونوگرافی تشخیص داده و روش‌های جراحی مزبور را تعیین نمایند(۱۸،۱۷). این امر نیز به علت عدم وجود امکانات سونوگرافی و آزمایشگاهی مناسب، وجود محدوده وسیع در میزان توانایی‌ها و تجربه‌های پزشکان، جراحان و کارکنان بخش‌های پرتونگاری و آندوسکوپی در اغلب کشورهای در حال توسعه، با اشتباهاتی همراه است(۶). هدف از این مطالعه مقایسه قدرت تشخیصی تصویربرداری از مجاری صفراوی به روش رزونانس مغناطیسی، سونوگرافی کبد و مجاری صفراوی و آزمون‌های عملکردی کبد در ارزیابی‌های قبل از عمل جراحی انسدادهای مشکوک مجاری صفراوی در برابر تصویربرداری از مجاری صفراوی

1. Endoscopic Retrograde cholangiopancreatography

Archive of SID

[Downloaded from jmums.mazums.ac.ir on 2025-07-15]

www.SID.ir

حین عمل جراحی برداشتن کیسه صفرا برای تشخیص سنگ‌های موجود یا باقیمانده در مجاری صفراوی بیماران نامزد عمل جراحی برداشتن کیسه صفرا به روش باز در مراکز آموزشی- درمانی امام خمینی ساری در بین سال‌های ۸۴-۱۳۸۲ در جهت تعیین یک چارچوب تشخیصی و درمانی مناسب، با توجه به امکانات تشخیصی و درمانی موجود و رایج، برای اکثر مناطق کشور ایران و یا دیگر کشور های در حال توسعه است.

مواد و روش ها

این پژوهش، یک مطالعه به روش مقایسه‌ای دو سو بی‌خبر کنترل شده است. دراین مطالعه مقایسه‌ای، قدرت تشخیصی تصویربرداری از مجاری صفراوی به روش روزنانس مغناطیسی، سونوگرافی کبد و مجاری صفراوی و آزمون‌های عملکردی کبد در ارزیابی‌های قبل ازعمل جراحی انسدادهای مشکوک مجاری صفراوی در برابر تصویربرداری از مجاری صفراوی حین عمل جراحی برداشتن کیسه صفرا برای تشخیص سنگ‌های موجود یا باقیمانده در مجاری صفراوی بیماران نامزد عمل جراحی برداشتن کیسه صفرا به روش باز درمرکزآموزشی- درمانی امام خمینی ساری در بین سال‌های ۸۴-۱۳۸۲ ارزیابی می‌گردد. شرکت کنندگان در این مطالعه ازمیان بیماران مرد و زن ایرانی ساکن در شهرستان ساری که دارای علایم ونشانه‌های وجودسنگ‌کیسه صفرا (۸،۱) می‌باشند، انتخاب شده و درصورت دارابودن معیارهای ورود و خروج و نیز رضایت مشارکت در این مطالعه مورد آزمون قرار می‌گیرند.

معیارهای ورود : بیماران می‌بایست برای ورود به مطالعه دارای شرایط زیر بوده باشند :

۱) سن ۱۵ تا ۷۵ سال.

۲) نامزدعمل جراحی انتخابی برداشتن کیسه صفرا به شرح ذیل :

۱-۲: بیماران مبتلا به سنگ های کیسه صفرای بدون علامت (که اغلب موارد از دردهای کولیکی صفراوی رنج می‌برند) چنانچه دارای سنگ‌های صفراوی بزرگ‌تر از ۲ سانتی‌متر، کیسه صفرای کلسیفیه و دیابت باشند.

۲-۲: بیماران مبتلا به سنگ‌های کیسه صفرا و التهاب مزمن کیسه صفرا (مبتلایان به کولیک صفراوی) که با درد متناوب شکم، سوءهاضمه و وجود سنگ صفراوی در سونوگرافی مراجعه می‌کنند.

۳-۲: بیماران مبتلا به التهاب حاد کیسه صفرا که با درد و حساسیت حاد در ربع فوقانی راست شکم، تب، لکوسیتوز، کیسه صفرای قابل لمس، نشانه مورفی در سونوگرافی شکم مراجعه می‌کنند.

۴-۲: عدم وجود التهاب عمومی صفاق.

۳) دارای حداقل ۲ معیار پر خطر ذیل نسبت به انسدادهای مشکوک مجاری صفراوی :

۱-۳: سابقه زردی، التهاب مجاری صفراوی، التهاب لوزالمعده صفراوی.

۲-۳: اندازه مجرای مشترک صفراوی بین ۵ تا ۱۵ میلی‌متر در سونوگرافی.

۳-۳: دارای یافته‌های آزمایشگاهی سرمی (بیلی‌روبین کلی بیش‌تر از ۱/۵ mg/dl، آلکالن فسفاتاز بیش‌تر از ۱۵۰ Units/L، AST بیش‌تر از ۱۰۰ Units/L، ALT بیش‌تر از ۱۰۰ Units/L).

معیارهای خروج از مطالعه :

۱) بیماران سابقه‌ای از انجام شیمی درمانی، پرتودرمانی، جراحی‌های شکم و قفسه سینه و سرطان را نداشته باشند.

۲) بیماران از نظر شرایط عمومی، جسمی و بی‌هوشی برای انجام عمل جراحی ممنوعیتی نداشته باشند. از کلیه

Archive of SID

[Downloaded from jmums.mazums.ac.ir on 2025-07-15]

www.SID.ir

بیماران یا ولی آن‌ها جهت شرکت در مطالعه، رضایت شخصی کتبی گرفته شد.

بعد از تکمیل ارزیابی‌های اولیه مربوط به معیارهای ورود و خروج، بیمارانی که واجد شرایط بوده‌اند، در مرکز آموزشی- درمانی امام خمینی‌ساری بستری و وارد مرحله آماده‌سازی ۷ روزه قبل از عمل جراحی شدند. در این مرحله کلیه اقدامات لازم مطابق دستورالعمل‌های استاندارد موجود جهت آماده‌سازی بیماران برای اجرای مراحل مختلف این مطالعه و عمل جراحی مزبور انجام گرفت(۱). دراین مرحله به‌بیماران جهت خروج از مطالعه اجازه داده شد و کلیه متغیرهای دموگرافیک، علایم بالینی، ومعاینات فیزیکی بیماران ثبت ومراحل تشخیصی و درمانی ذیل بر روی آن‌ها انجام گردید.

سطح سرمی بیلی‌روبین کلی،آلکالن فسفاتاز، AST، ALT و آمیلاز کلیه بیماران در روز دوم بستری به کمک یکی از کارکنان آزمایشگاه و مطابق بر یک روش مشخص اندازه‌گیری شد. سپس بیماران توسط یک متخصص پرتونگاری و با یک دستگاه سونوگرافی ساخت شرکت(GE Medical System,Milwaukee,WI) تحت تصویربرداری کبد و مجاری صفراوی در روز دوم بستری قرار گرفتند. در روز سوم، برای بیماران شرکت کننده، تصویربرداری از مجاری صفراوی به روش رزونانس مغناطیسی بدون استفاده از ماده حاجب با تصاویر T2 Weighed و به وسیله دستگاه تصویربرداری رزونانس مغناطیسی ۱/۵ تسلا ساخت شرکت (GE Medical System, Milwaukee, WI) انجام شد. تصاویر به دست آمده پس از رمزگذاری توسط یک متخصص پرتونگاری تفسیر گردید. بیماران در روز هفتم تحت عمل جراحی برداشتن‌کسیه صفرا به‌روش باز توسط یک تیم جراحی و به سرپرستی یک متخصص جراحی عمومی قرار گرفتند. تصویربرداری از مجاری صفراوی حین عمل جراحی برداشتن کسیه صفرا بر روی کلیه بیماران انجام شد. در این مرحله ماده حاجب اروگرافین با غلظت ۵۰ درصد ساخت شرکت دارویی داروپخش (تهران، ایران) به داخل مجرای صفراوی از طریق مجرای سیستیک و یا به طور مستقیم به داخل مجرای مشترک صفراوی توسط متخصص جراحی عمومی تزریق گردید. سپس از بیماران در حین عمل جراحی و با رعایت مسائل ایمنی لازم در اتاق عمل به کمک اشعه ایکس دستگاه پرتوشناسی ساخت شرکت (GE Medical System, Milwaukee, WI) عکس برداری شد. تصاویر به دست آمده توسط یک متخصص پرتونگاری بدون اطلاع از سوابق بیمار، و بدون اطلاع از ارتباط آنها مشاهده، ثبت و گزارش گردید. کلیه بیماران بعد از عمل جراحی مزبور، تحت مراقبت‌های بعد از عمل در بخش مراقبت‌های ویژه جراحی و سپس در بخش جراحی قرار گرفتند. بیماران بعد از ترخیص از بیمارستان به طور منظم هر ماهه تا ۳ ماه مورد پی‌گیری قرار گرفتند.

حجم نمونه مطالعه بر اساس مطالعات قبلی (۷ تا ۲۵) و نیزنظر مشاور محترم آمارمطالعه تعیین‌گشت. محاسبات آماری به کمک نرم افزار SPSS-12.0 انجام شد. برای تفسیر داده‌های این مطالعه از آزمون‌های حساسیت، ویژگی،کارایی موارد مثبت و منفی‌کاذب و برای مقایسه داده‌ها از آزمون آماری مک‌نمار (MC Nemar) استفاده شد و P value کم‌تر از ۰/۰۵ معنی‌دار تلقی گردید.

یافته ها

از میان ۳۰ بیمار شرکت کننده در این مطالعه، ۱۱ نفر مرد (۳۶/۷ درصد) و ۱۹ نفر زن (۶۳/۳ درصد) بوده و میانگین سنی ۱۳/۳۲±۵۳/۹۳ سال و محدوده سنی ۷۵-۳۸ سال داشته‌اند.

Archive of SID

[Downloaded from jmums.mazums.ac.ir on 2025-07-15]

www.SID.ir

یافته های بالینی :

یافته های بالینی بیماران بستری شده در مرحله ۷ روزه قبل از عمل جراحی برداشتن کیسه صفرا به روش باز، عبارتند از: ۲۴ مورد درد متناوب شکم (۸۰ درصد)، ۲۴ مورد سوء هاضمه (۸۰ درصد)، ۱۹ مورد درد و حساسیت‌حاد در ربع فوقانی راست شکم(۶۳/۳ درصد)، ۴ مورد تب (۱۳/۳ درصد)، ۲۰ مورد سابقه زردی در گذشته (۶۶/۷ درصد)، ۳۰ مورد سابقه التهاب مجاری صفراوی(۱۰۰ درصد)، ۳۰ مورد سابقه التهاب لوزالمعده در گذشته (۱۰۰ درصد).

یافته های آزمایشگاهی

یافته‌های آزمایشگاهی بیماران در اولین روز بستری قبل از عمل جراحی برداشته کیسه صفرا به روش باز، عبارتند از:

الف) بیلی‌روبین کلی با محدوده ۱ تا ۲۰ mg/dl، که در۱۷(۵۶/۷ درصد) بیمار بیش‌تر از ۱/۵ mg/dl و در ۱۳ (۴۳/۳ درصد) بیمار کم‌تر از ۱/۵ mg/dl بوده است.

ب)آلکالن فسفاتاز بامحدوده ۱۷۸ تا۱۲۰۸ Units/L که در ۳۰ بیمار(۱۰۰درصد) بیش‌تر از ۱۵۰ Units/L بوده است.

پ) AST در ۴ بیمار (۱۳/۳ درصد) بیش‌تر از ۱۰۰ Units/L و۲۶بیمار(۸۶/۷ درصد) کم‌تر از ۱۰۰ Units/L و ALT در ۲ بیمار (۶/۷ درصد) بیش‌تر از ۱۰۰ Units/L و ۲۸ بیمار (۹۳/۳ درصد) کم‌تر از ۱۰۰ Units/L بوده است.

ت) آمیلاز با محدوده ۱۸ تا ۳۵۰ و میانگین ۸۰/۶۹± ۱۴۴/۹۷ بوده است.

یافته تصویر برداری :

یافته های تصویربرداری عبارتند از :

جدول شماره ۱ موارد مثبت وجود سنگ و املاح صفراوی در مجاری صفراوی در بررسی های تشخیصی تصویربرداری از مجاری صفراوی به روش رزونانس مغناطیسی، سونوگرافی کبد و مجاری صفراوی و تصویربرداری از مجاری صفراوی حین عمل جراحی برداشتن کیسه صفراوی بیماران شرکت کننده در این مطالعه را نشان می‌دهد. از ۳۰ بیمار شرکت کننده، ۲۲ بیمار (۷۳/۳ درصد) دارای سنگ مجاری صفراوی در بررسی تشخیصی تصویربرداری از مجاری صفراوی حین عمل جراحی برداشتن کیسه صفرا بوده‌اند که این آمار در بررسی تشخیصی سونوگرافی ۵ بیمار (۱۶/۷ درصد) و در بررسی تشخیصی تصویربرداری از مجاری صفراوی به روش رزونانس مغناطیسی برابر ۱۹ بیمار (۶۳/۳ درصد) بوده است.

نتایج آزمون های آماری

الف) تصویربرداری از مجاری صفراوی به روش رزونانس مغناطیسی : براساس نتایج به دست آمده برای تشخیص وجود سنگ های احتمالی در مجاری صفراوی در این مطالعه حساسیت۸۱/۸۱ ، ویژگی ۸۷/۵۰ و کارایی ۸۳/۳۳ درصد، موارد مثبت کاذب ۱ (۳/۳۳ درصد) بیمار و موارد منفی کاذب ۴ (۱۳/۳۳ درصد) بیمار بوده است.

ب) سونوگرافی : در این روش، حساسیت ۱۸/۱۸ ، ویژگی ۸۷/۵۰ و کارایی ۳۶/۶۶ درصد، موارد مثبت کاذب ۱ بیمار (۳/۳۳ درصد) و موارد منفی کاذب ۱۸ بیمار (۶۰ درصد) بوده است.

جدول شماره ۲ نتایج آزمون‌های مقایسه‌ای داده‌های به دست آمده در رابطه با قدرت‌های تشخیصی تصویربرداری از مجاری صفراوی به روش رزونانس مغناطیسی و سونوگرافی کبد و مجاری صفراوی در ارزیابی‌های قبل از عمل انسدادهای مشکوک مجاری

Archive of SID

[Downloaded from jmums.mazums.ac.ir on 2025-07-15]

www.SID.ir

صفراوی در برابر تصویربرداری از مجاری صفراوی حین عمل جراحی برداشتن کیسه صفرا برای تشخیص سنگ‌های موجود یا باقیمانده در مجاری صفراوی، املاح مجاری صفراوی و اندازه قطر مجرای مشترک صفراوی بیش‌تر از ۵ میلی‌متر بیماران نامزد عمل جراحی برداشتن کیسه صفرا به روش باز را نشان می‌دهد.

پ) آزمون‌های آزمایشگاهی عملکردی کبد : در این مطالعه از میان ۳۰ بیمار شرکت کننده، ۱۷ بیمار دارای آزمایش بیلی‌روبین کلی بیش‌تر از ۱/۵ mg/dl و آلکالن فسفاتاز بیش‌تر از ۱۵۰ Units/L بوده‌اند. از بین این تعداد همچنین فقط در ۵ بیمار با سونوگرافی تشخیص سنگ در مجاری صفراوی داده شد. بدین وصف، حساسیت ۵۴/۵۴، ویژگی ۳۷/۵۰ و کارایی ۵۰ درصد، موارد مثبت کاذب ۵ بیمار (۱۶/۶۶ درصد) و موارد منفی کاذب ۱۰ بیمار (۳۳/۳۳ درصد) بوده است.

ت)آزمون‌های آزمایشگاهی عملکردی کبد همراه با سونوگرافی : همچنین در روش سونوگرافی به همراه آزمون‌های آزمایشگاهی بیلی‌روبین کلی و آلکالن فسفاتاز، حساسیت ۱۸/۱۸، ویژگی ۸۷/۵۰ و کارایی ۹۳/۳۳ درصد، موارد مثبت کاذب ۱ بیمار(۳/۳۳ درصد) و موارد مفنی کاذب ۱۸ بیمار (۶۰ درصد) بوده است.

جدول شماره ۱: موارد مثبت بررسی های تشخیصی تصویربرداری از مجاری صفراوی به روش رزونانس مغناطیسی، سونوگرافی کبد و مجاری صفراوی و تصویربرداری از مجاری صفراوی حین عمل جراحی برداشتن کیسه صفرا بیماران شرکت کننده در مطالعه

متغیرها	تصویربرداری از مجاری صفراوی به روش رزونانس مغناطیسی تعداد(درصد)	سونوگرافی کبد و مجاری صفراوی تعداد(درصد)	تصویربرداری از مجاری صفراوی حین عمل جراحی برداشتن کیسه صفرا تعداد (درصد)
◄ اتساع کیسه صفرا	۹ (۳۰)	۱۰ (۳۳/۳)	-
◄ افزایش ضخامت دیواره کیسه صفرا	۵ (۱۶/۷)	۵ (۱۶/۷)	-
◄ وجود سنگ یا املاح صفراوی در کیسه صفرا	۱۹ (۶۳/۳)	۲۱ (۷۰)	-
◄ وجود سنگ در مجاری صفراوی	۱۹ (۶۳/۳)	۵ (۱۶/۷)	۲۲ (۷۳/۳)
◄ وجود املاح صفراوی در مجاری صفراوی	۱۵ (۵۰)	۳ (۱۰)	۸ (۲۶/۷)
◄ اندازه مجرای مشترک صفراوی بیش‌تر از۵ میلی‌متر	۲۸ (۹۳/۳)	۲۲ (۷۳/۳)	۲۹ (۹۶/۷)

جدول شماره ۲: نتایج آزمون های آماری داده های تصویربرداری از مجاری صفراوی به روش رزونانس مغناطیسی و سونوگرافی کبد و مجاری صفراوی در برابر تصویربرداری از مجاری صفراوی حین عمل جراحی برداشتن کیسه صفرا بیماران شرکت کننده در این مطالعه

	حساسیت	ویژگی	کارآیی	ارزش اخباری مثبت	ارزش اخباری منفی	P value
تصویر برداری از مجاری صفراوی به روش رزونانس مغناطیسی						
◄ وجود سنگ در مجاری صفراوی	٪۸۱/۸۱	٪۸۷/۵	٪۸۳/۳۳	٪۹۴/۷۳	٪۶۳/۶۳	ns*
◄وجود املاح صفراوی در مجاری صفراوی	٪۵۰	٪۵۰	٪۵۰	٪۲۶/۶۶	٪۷۳/۳۳	P<۰/۰۵
◄اندازه مجرای مشترک صفراوی بیش تر از ۵ میلی متر	٪۹۶/۵۵	٪۱۰۰	٪۹۶/۶۶	٪۱۰۰	٪۵۰	ns
سونوگرافی کبد و مجاری صفراوی						
◄وجود سنگ در مجاری صفراوی	٪۱۸/۱۸	٪۸۷/۵	٪۳۶/۶۶	٪۸۰	٪۴۶/۶۶	P<۰/۰۵
◄وجود املاح صفراوی در مجاری صفراوی	٪۱۲/۵	٪۹۰/۹۰	٪۷۰	٪۳۳/۳۳	٪۷۴/۰۷	ns
◄اندازه مجرای مشترک صفراوی بیش تر از ۵ میلی متر	٪۷۲/۴۱	٪۰	٪۷۰	٪۹۵/۴۵	٪۰	P<۰/۰۵

* Non Significant

Archive of SID

[Downloaded from jmums.mazums.ac.ir on 2025-07-15]

www.SID.ir

جدول شماره۳ نتایج آزمون‌های مقایسه‌ای داده‌های به‌دست‌آمده در رابطه باقدرت‌های تشخیصی آزمون‌های آزمایشگاهی بیلی‌روبین کلی و آلکالن فسفاتاز با و بدون سونوگرافی در ارزیابی‌های قبل از عمل انسدادهای مشکوک مجاری صفراوی در برابر تصویربرداری مجاری صفراوی حین عمل جراحی برداشتن کیسه صفرا برای تشخیص سنگ‌های موجود یا باقیمانده در مجاری صفراوی، املاح مجاری صفراوی و اندازه قطر مجرای مشترک صفراوی بیش‌تر از۵ میلی‌متر بیماران نامزد عمل جراحی برداشتن کیسه صفرا به روش باز را نشان می‌دهد.

بحث

تعیین رویکرد درمانی نهایی در بیماران مبتلا به سنگ کیسه صفرا و سنگ مجرای مشترک صفراوی برای پزشکان هنوز جای بحث دارد. یکی از مهم‌ترین عوامل تاثیرگذار بر این امر وجود کمبودهایی در امکانات و وسائل تشخیصی با دقت بالا و غیر تهاجمی برای تشخیص‌نهایی‌سنگ‌های مجرای مشترک صفراوی در بیماران مذکور است. یکی از رویکردهای تشخیصی جایگزین رایج در تعیین و تشخیص نهایی وجود سنگ‌های مجرای مشترک صفراوی در هنگام اعمال جراحی برداشتن کیسه صفرا استفاده از سونوگرافی و یا تصویربرداری از مجاری صفراوی با ماده حاجب حین عمل است، که می‌توان بعد از تشخیص دادن سنگ مجرای مشترک صفراوی، آن‌ها را به کمک باز کردن مجرای مشترک صفراوی به وسیله لاپاراسکوپ یا عمل جراحی باز و یا به وسیله تصویربرداری از مجاری صفراوی و لوزالمعده از راه عقب و به‌وسیله‌آندوسکوپ (ERCP)، بعد از عمل جراحی برداشتن کیسه صفرا، خارج کرد(۸). تصویربرداری از مجاری صفراوی حین عمل جراحی برداشتن کیسه صفرا دارای میزان موارد مثبت‌کاذب ۲ تا ۱۶درصد می‌باشدکه همین امر می‌تواند در مواردی منجر به باز شدن مجرای مشترک صفراوی به طور غیر ضروری گردد و در نهایت نیز تصویربرداری از مجاری صفراوی مزبور در ۵ تا ۴۵ درصد بیماران ممکن است مورد خاصی را تشخیص ندهد(۱۹ تا ۲۲). اما به هر حال با توجه به امکانات تشخیصی درمانی موجود در اغلب کشورهای در حال توسعه به ویژه ایران، در این مطالعه تصویربرداری از مجاری صفراوی حین عمل جراحی برداشتن کیسه صفرا به عنوان روش استاندارد در نظر گرفته شد.

جدول شماره ۳: نتایج آزمون های آماری داده های تشخیصی آزمون های آزمایشگاهی بیلی روبین کلی و آلکالن فسفاتاز با و بدون سونوگرافی در ارزیابی های قبل ازعمل انسدادهای مشکوک مجاری صفراوی دربرابر تصویربرداری ازمجاری صفراوی حین عمل جراحی برداشتن کیسه صفرای بیماران شرکت کننده در این مطالعه

	حساسیت	ویژگی	کارآیی	ارزش اخباری مثبت	ارزش اخباری منفی	P value
بیلی روبین کلی و آلکالن فسفاتاز بدون سونوگرافی						
◄وجود سنگ در مجاری صفراوی	٪۵۴/۵۴	٪۳۷/۵	٪۵۰	٪۷۰/۵۹	٪۲۳/۰۸	ns
◄وجود املاح صفراوی در مجاری صفراوی	٪۸۷/۵	٪۵۴/۵۴	٪۶۳/۳۳	٪۴۱/۱۸	٪۹۲/۳۱	P<۰/۰۵
◄اندازه مجرای مشترک صفراوی بیش تر از ۵ میلی متر	٪۵۸/۶۲	٪۱۰۰	٪۶۰	٪۱۰۰	٪۷/۶۹	P<۰/۰۵
بیلیروبین توتال و آلکالن فسفاتاز با سونوگرافی						
◄وجود سنگ در مجاری صفراوی	٪۱۸/۱۸	٪۸۷/۵	٪۹۳/۳۳	٪۸۰	٪۲۸	P<۰/۰۵
◄وجود املاح صفراوی در مجاری صفراوی	٪۰	٪۱۰۰	٪۷۳/۳۳	٪۰	٪۷۳/۳۳	P<۰/۰۵
◄اندازه مجرای مشترک صفراوی بیش تر از ۵ میلی متر	٪۵۱/۷۲	٪۱۰۰	٪۵۰	٪۱۰۰	٪۶/۶۷	P<۰/۰۵

Archive of SID
[Downloaded from jmums.mazums.ac.ir on 2025-07-15]

www.SID.ir

در این مطالعه، تصویربرداری از مجاری صفراوی به روش رزونانس مغناطیسی دارای حساسیت ۸۱/۸۱ ، ویژگی ۸۷/۵۰ و کارایی ۸۳/۳۳ درصد برای تشخیص وجود سنگ‌های احتمالی درمجاری صفراوی در مقایسه با روش تصویربرداری از مجاری صفراوی حین عمل جراحی برداشتن‌کیسه صفرا دربیماران شرکت کننده بوده است که با نتایج بسیاری از مطالعات قبلی انجام شده، مطابقت داشته است(۱۹تا۲۳). در بررسی دکتر پاول و همکاران درسال ۱۹۹۸، علاوه بر این‌که نتایج مشابه‌ای در رابطه با تصویربرداری از مجاری صفراوی به روش رزونانس مغناطیسی به دست آورده بودند، نتایج آن‌ها درمورد میزان حساسیت، ویژگی وکارایی تصویربرداری از مجاری صفراوی به روش رزونانس‌مغناطیسی قابل رقابت با قدرت‌تشخیصی ERCP با حساسیت ۸۴ تا ۸۹ درصد، ویژگی ۹۷ و کارایی ۹۵ درصد بوده است(۲). اغلب ضعف‌های‌تشخیصی احتمالی در تصویربرداری از مجاری صفراوی به روش رزونانس مغناطیسی ناشی از اشتباهات تکنیکی و یا تفسیری است. موارد مثبت کاذب تصویربرداری از مجاری صفراوی به روش رزونانس مغناطیسی نیز در این مطالعه مانند اغلب مطالعات دیگر در حد پایین بوده و در مطالعه ما به میزان ۳/۳۳ درصد محاسبه گردید. در اکثر مطالعات وجود هوا در مجاری صفراوی[1] ، پیچش‌های ایجاد شده در مجاری صفراوی[2]، وجود کیست‌های مجاری صفراوی[3] و انقباضات اسفنکتر انتهایی[4]، علل اصلی موارد ایجاد کننده مثبت کاذب در تصویربرداری از مجاری صفراوی رزونانس مغناطیسی است(۲۴). در این مطالعه اعتقاد بر این است که یک مورد مثبت کاذب در تصویربرداری از مجاری صفراوی به روش رزونانس مغناطیسی ناشی ازعبورخود به‌خودی سنگ‌های‌کوچک از مجاری صفراوی قبل از عمل جراحی برداشتن کیسه صفرا و تصویربرداری از مجاری صفراوی حین عمل جراحی مزبور بوده و ۴ مورد منفی کاذب گزارش شده نیز، به احتمال زیاد ناشی از کمبود تصاویر رزونانس مغناطیسی کافی با زوایای مناسب از مناطق دارای سنگ مجاری صفراوی در ۴ بیمار شرکت کننده بوده است که باعث عدم تشخیص سنگ‌های احتمالی شده است.

با رویکرد به این اصل که ارزش اخباری مثبت یک آزمون درحقیقت نشان دهنده احتمال مبتلابودن شخصی است‌که نتیجه‌آزمون مثبت دارد،این خصوصیت با شیوع بیماری ارتباط داشته و هر چقدر بیماری مورد نظر شیوع بیش‌تری داشته باشد ارزش اخباری مثبت بالاتر خواهد شد، و نیز با توجه به ارزش اخباری مثبت ۹۴/۷۳ درصد تصویربرداری از مجاری صفراوی به روش رزونانس مغناطیسی می‌توان گفت که به علت حساسیت، ویژگی و کارای بالا و قابل قبول این روش در تعیین وجود سنگ‌های احتمالی درمجاری صفراوی،شیوع سنگ‌های تشخیص داده شده دربیماران مشکوک به انسداد مجاری صفراوی بالا می‌باشد.

امروزه در بسیاری از مراکز درمانی، سونوگرافی و آزمون‌های عملکردی کبد در ارزیابی‌های قبل از عمل جراحی برداشتن کیسه صفرا به‌طور وسیعی مورد استفاده قرار می‌گیرند(۲۶،۲۵). استفاده توام این آزمون‌ها از حساسیت تقریبا بالای درحدود ۲۰ تا ۸۰ درصد برخوردار است اما در برخی از مطالعات یک دهه اخیر، استفاده بالینی آن‌ها در بیمارستان‌های مختلف از ارزش اخباری مثبت پایینی در حدود ۱۴ تا ۵۸ درصد برخوردار است (۲۷ تا۳۰) . تعاریف مختلفی در رابطه با اندازه طبیعی

1. Pneumobilia
2. Duct tortuosity
3. Cystic duct insertion
4. Sphincter contraction

[Downloaded from jmums.mazums.ac.ir on 2025-07-15]

www.SID.ir
Archive of SID

مجاری صفراوی با محدوده ۵ تا ۱۲ میلی‌متر در مقالات پژوهشی متعدد و مرتبط با این پژوهش، آورده شده است (۱۹ تا ۳۰).

در این مطالعه، اندازه مجاری صفراوی مشکوک به انسداد بین ۵ تا ۱۵ میلی متر در نظر گرفته شد و از سوی دیگر یافته‌های آزمایشگاهی سرمی مشکوک نیز به صورت بیلی‌روبین کلی بیش‌تر از ۱/۵ mg/dl، آلکالن فسفاتاز بیش‌تر از ۱۵۰ Units/L ، AST بیش‌تر از ۱۰۰ Units/L ، AST بیش‌تر از ۱۰۰ Units/L تعریف شد. بر این اساس در این مطالعه برای تعیین سنگ در مجاری صفراوی، حساسیت ۱۸/۱۸ ، ویژگی ۸۷/۵۰ و کارایی ۳۶/۶۶ درصد برای سونوگرافی، حساسیت ۵۴/۵۴ ، ویژگی ۳۷/۵۰ و کارایی ۵۰ درصد برای آزمون‌های آزمایشگاهی عملکردی کبد بدون سونوگرافی و حساسیت ۱۸/۱۸، ویژگی ۸۷/۵۰ و کارایی ۹۳/۳۳ درصد برای آزمون‌های آزمایشگاهی عملکردی کبد همراه با سونوگرافی محاسبه شد. این نتایج نشان دهنده این مطلب می‌باشد که در این مطالعه و به احتمال زیاد در سایر مراکز درمانی کشور ایران، حساسیت روش سونوگرافی برای تعیین سنگ‌های احتمالی در بیماران مشکوک به انسداد مجاری صفراوی در حد پایینی است که می‌تواند ناشی از عدم به روز بودن وسایل تصویربرداری سونوگرافی باشد. این حساسیت پایین باعث کاهش کارایی سونوگرافی برای مورد مزبور نیز می‌شود. نکته قابل توجه در این مطالعه، افزایش کارایی آزمون‌های عملکردی کبد و سونوگرافی در صورت استفاده توام آن‌ها است؛ به طوری که حتی ارزش اخباری مثبت آنها نیز تا ۸۰ درصد بالا رفته و قابل رقابت با تصویربرداری از مجاری صفراوی به روش رزونانس مغناطیسی شده است. اما به هر حال حساسیت، ویژگی و کارایی هریک از این دو روش به تنهایی و یا حتی هنگام استفاده توام، باز هم پایین‌تر از تصویربرداری از مجاری صفراوی به روش رزونانس هستند.

بسیاری از پزشکان با توجه به وجود ابهامات فراوان در ارزیابی‌های قبل از عمل جراحی برداشتن کیسه صفراوی بیماران‌مشکوک به انسدادهای‌مجاری مشترک صفراوی و نیز یافته‌های ارزیابی‌های مختلف انجام شده، چهارچوب‌های تشخیصی خاصی را در مقالات و یا کتاب‌های مرجع مختلف جراحی برای تعیین سنگ‌های احتمالی در بیماران مشکوک به انسداد مجاری صفراوی پیشنهاد می‌کنند. به نظر می‌رسد که تهیه چنین چهارچوب‌های تشخیصی برای هر مرکز درمانی با توجه به امکانات تشخیصی خود ضروری باشد. در این میان نویسندگان این‌مقاله براساس نتایج مطالعه خود و دیگران اعلام می‌نمایند، تصویربرداری از مجاری صفراوی به روش رزونانس مغناطیسی به عنوان روشی بسیار سالم و کم تهاجم برای تعیین وجود سنگ‌های احتمالی در بیماران مشکوک به انسداد مجاری صفراوی کارایی بسیار بالایی در مقایسه با سایر روش‌های تشخیصی دارد. بنابراین در صورت در دسترس بودن دستگاه‌ها و نیروی انسانی لازم برای انجام آن، برای ارزیابی‌های تشخیصی قبل از عمل جراحی برداشتن کیسه صفرا در بیماران مشکوک به انسداد مجاری صفراوی به عنوان انتخاب اول پیشنهاد می‌شود. اما با توجه به عدم دسترسی مناسب اکثرپزشکان به آن درمراکز درمانی،انجام تصویربرداری از مجاری صفراوی به روش رزونانس مغناطیسی برای اصلاح مواردمنفی‌کاذب سونوگرافی و یا وجودیافته‌های آزمایشگاهی سرمی مشکوک و فاقد نتایج سونوگرافی مشخص توصیه می‌شود. در این صورت استفاده از چهارچوب تشخیصی ارائه شده در شکل شماره ۱ برای ارزیابی‌های این گروه از بیماران از طرف نویسندگان این مقاله پیشنهاد می‌گردد.

Archive of SID

[Downloaded from jmums.mazums.ac.ir on 2025-07-15]

www.SID.ir

شکل شماره ۱: ساختار تشخیصی پیشنهادی برای تعیین سنگ های احتمالی در بیماران نامزد عمل جراحی برداشتن کیسه صفرا و مشکوک به انسداد مجاری صفراوی

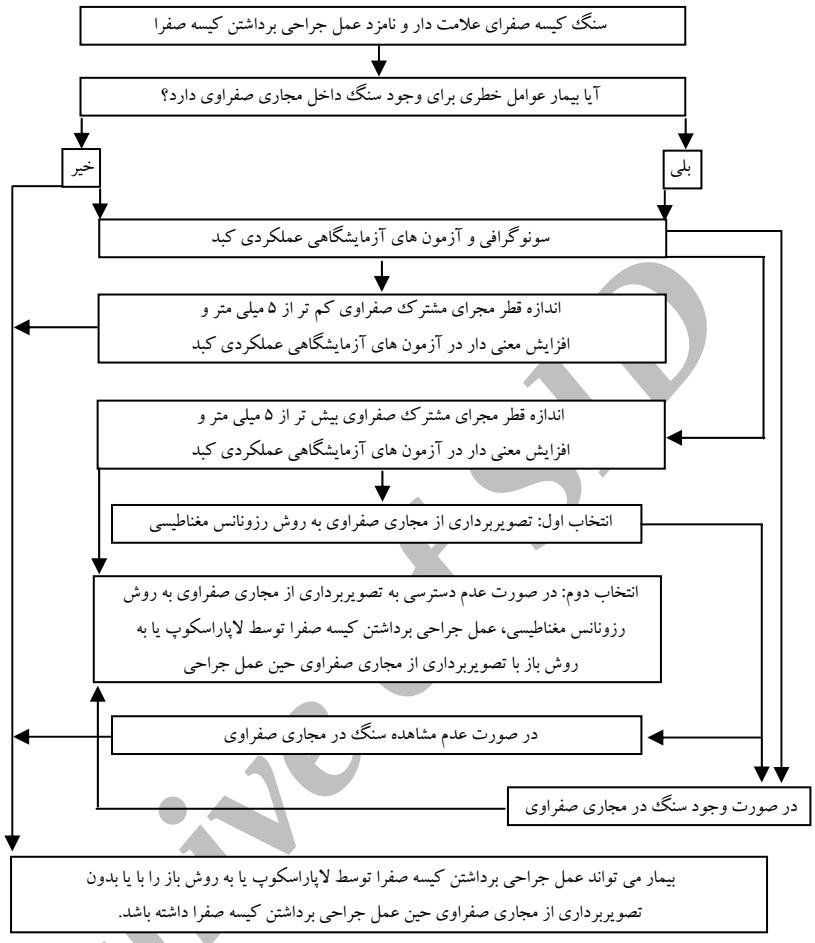

عوامل خطر عبارتند از: سن، سابقه زردی، سابقه التهاب مجاری صفراوی، سابقه التهاب لوزالمعده صفراوی و دردهای کولیکی صفراوی

سپاسگزاری

نویسندگان این مقاله از معاونین و اعضای محترم شورای پژوهشی دانشکده پزشکی و دانشگاه علوم پزشکی مازندران در تصویب این طرح تحقیقاتی و از کلیه همکاران به ویژه اساتید ارجمند گروه جراحی، همکاران محترم اتاق عمل‌جراحی و بخش مراقبت ویژه، بخش‌جراحی عمومی و مرکزتصویربرداری، سونوگرافی و رزونانس مغناطیسی مرکز آموزشی- درمانی امام خمینی ساری و بیماران شرکت کننده و خانواده‌های محترم آن‌ها که در اجرای هر چه بهتر این پروژه صمیمانه همکاری نمودند، تشکر و قدردانی می‌کنند. هم‌چنین از کمک‌های بی دریغ سرکار خانم مهندس آمنه قربانی در جمع‌آوری، تجزیه و تحلیل داده‌های این مطالعه قدردانی می‌شود.

[Downloaded from jmums.mazums.ac.ir on 2025-07-15]

www.SID.ir

فهرست منابع

1. F.Charles Brunicardi, Dona K.Anderson, Timothy R. Billiar, David L. Dunn, John G.Hunter, Raphael E.Pollock. ***Schwartz's principles. Surg.*** 8th ed. New York; McGraw-Hill; 2005.
2. Paul A, Millat B, Holthausen U. Diagnosis and treatment of common bile duct stones (CBDS): results of a consensus development conference. ***Surg. Endosc.*** 1998; 12: 856-864.
3. Golub R, Cantu Jr R, Tan M. The prediction of common bile duct stones using a neural network. ***J. Am. Coll. Surg.*** 1998; 187: 584-590.
4. Trondsen E, Ewin B, Faerden AE. Prediction of common bile duct stones prior choleccystectomy. ***Arch.Surg.*** 1998; 133: 162-166.
5. Welbourn CRB, Haworth JM, Leaper DJ, Thompson MH. Prospective evaluation of ultrasonography and liver function tests for the preoperative assessment of the bile duct. ***Br. J. Surg.*** 1995; 82: 1371-1373.
6. Houdart R, Perniceni T, Darne B. Predicting common bile duct lithiasis: determination and prospective validation of a model predicting low risk. ***Am. J. Surg.*** 1995; 170: 38-43.
7. Hauer.Jensen M, Karesen R, Nygaard K. Predictive ability of choledocholithiasis indicators: a prospective validation. ***Ann. Surg.*** 1995; 202: 64-87.
8. Terrence H. Liu, Eileen T. Consorti, Akira Kawashima, Randy D. Ernst, C. Thomas Black, Philip H. Greger, et al. The efficacy of magnetic resonance cholangiography for the evaluation of patients with suspected choledocholithiasis before laparoscopic cholecystectomy. ***Am. J. Surg.*** 1999; 178: 480-484.
9. Francesco S.Ferrari, Federica Fantozzi, Laura Tasciotti,Francesco Vigni,Francesco Scotto, Paolo Frasci. US, MRCP, CCT, and ERCP: A comparative study in 131 patients with suspected biliary obstraction. ***Med. Sci. Monit.*** 2005; 11(3): MT8-18.
10. Zandrino F, Benzi L, Feretti ML. Multislice CT cholangiography without biliary contrast agent: technique and intial clinical results in the assessment of patients with biliary obstruction. ***Eur. Radiol.*** 2002; 12:1155-61.
11. Zandrino F, Curone P, Benzi L, Ferretti ML, Musante F. MR versus multislice CT cholangiography in evaluating patients with obstruction of the biliary tract. ***Abdom Imaging.*** 2005; 30(1):77-85.
12. Zhi FC, Yan ZQ, Li XL.Prospective study of diagnostic value of magnetic resonance cholangiopancreatography versus endoscopic retrograde cholangiopancreatography in cholangiopancreatic diseases. Chinese ***J. Digestive Diseases.*** 2002; 3: 124-32.
13. Madhavan KK, Macintyre IMC, Wilson RG, Saunders JH, Nixon SJ, Hamer-

Archive of SID
[Downloaded from jmums.mazums.ac.ir on 2025-07-15]
www.SID.ir

Hodges DW. Role of intraoperative cholangiography in laparoscopic cholecystectomy. ***Br. J. Surg.*** 1995; 82: 249-52.

14. Macdonald GA, Peduto AJ: Magnetic resonance imaging and diseases of the liver and biliary tract. Part2. Magnetic resonance cholangiography and angiography and conclusions. ***J. Gastroenterol. Hepatol.*** 2000; 15: 992-99.
15. Motohara T, Semelka RC, Bader TR. MR cholangiopancreatography. ***Radiol Clin North AM,*** 2003; 41:89-96.
16. Eracleous E, Genagritis M, Papanikolaou N, Kontou AM, Prassopoullos P, Chrysikopoulos H, et al. Complementary role of helical CT cholangiography to MR cholangiography in the evaluation of biliary functionand kinetics. ***Eur Radiol.*** 2005; 15(10): 2130-9.
17. Hakansson K, Ekberg O, Hakansson HO, Leander P. MR and ultrasound in screening of patients with suspected biliary tract disease. ***Acta. Radiol.*** 2002; 43: 80-86.
18. Menu Y, Vuillerme MP. Non-tramatic abdominal emergencies: imaging and intervention in acute biliary conditions. ***Eur. Radiol.*** 2002; 12: 2397-406.
19. Mussack T, Ladurner R, Rock C, Trupka A, Gross M. The value of magnetic resonance cholangiography for the expedient diagnosis of choledocholithiasis, ***Dtsch. Med. Wochenschr.*** 2002; 127 (15): 785.
20. Laokpessi A, Bouillet P, Sautereau D, Cessote F, Desport JC, Le Sidaner A, et al. Value of magnetic resonance cholangiography in the preoperative diagnosis of common bile duct stones. ***Am. J. Gastroenterol.*** 2001; 96(8): 2354-9.
21. Fayad LM, Kamel IR, Mitchell DG, Bluemke DA. Functional MR cholangiography: diagnosis of functional abnormalities of the gallbladder and biliary tree. ***AJR. Am. J. Roentgenol.*** 2005; 184(5): 1563-71.
22. Jendresen MB, Thorboll JE, Adamsen S, Nielsen H, Gronvall S, Hart-Hansen O. Perioperative routin magnetic resonance cholangiopancreatography before laproscopic cholecystectomy:a prospective study. ***Eur. J. Surg.*** 2002; 168(12):690-4.
23. Rogozzino A, De Ritis R, Mosca A, Iaccarino V, Imbriaco M. Value of MR cholangiography in patients with iatrogenic bile duct injury after cholecystectomy. ***AJR. Am. J. Roentgenol.*** 2004; 183(6): 1567-72.
24. Fulcher AS, urner MA.Pitfalls of Magnetic resonance cholangiopancreatography (MRCP). ***J. Comput. Assist. Tomography.*** 1998; 22: 845-850.
25. Neuhaus H, Feussner H, Ungeheuer A, Hotfmann W, Siewert JR, Classen M. Prospective evaluation of use of endoscopic retrograde cholangiography

Archive of SID

[Downloaded from jmums.mazums.ac.ir on 2025-07-15]

www.SID.ir

prior to laparoscopic cholecystectomy. ***Endoscopy.*** 1992; 24: 745-9.

26. O.Rourke NA, Askew AR, Cowen AE, Roberts R, Fielding GA. The role of ERCP and endoscopic sphincterotomy in the era of laparoscopic cholecystectomy. ***Aust. N. Z. J. Surg.*** 1993; 63: 3-7.
27. Leitman JM, Fisher ML, Mekinley MJ. The evaluation and management of known or suspected stones of the common bile duct in the era of minimal access surgery. ***Surg. Gynecol. Obster.*** 1993; 176: 527-33.
28. Havasli A. Lloyd L. Pozios V. Veneri R. The role of endoscopic retrograde cholangio-pancreaticogram in laparoscopic cholecystectomy. ***Am. Surg.*** 1993; 59: 285-9.
29. Graham SM, Flowers JL, Scott TR, et al. laparoscopic cholecystectomy and common bile dust stones. The utility of plsnned Perioperative endoscopic retrograde cholangiography and sphincterotomy: experience with 63 patients. ***Ann. Surg.*** 1993; 218: 61-7
30. Welbourn CRB, Mehta D, Armstrong CP,Gear MWL,Eyre-Brook IA. Selective Perioperative endoscopic retrograde cholangiography with sphincterotomy avoids bile dust exploration during laparoscopic cholecystectomy.***Gut:*** 1995; 82: 1371-73.

Archive of SID

[Downloaded from jmums.mazums.ac.ir on 2025-07-15]

www.SID.ir