Erratum

Correction to: Protective Effects of Cinnamon Bark Hydroalcoholic Extract on Inhibition of Isoniazid-Induced Liver Damage in Male Wistar Rats

Reza Valizadeh[1],
Hamidreza Mohammadi[2],
Ali Ghaffarian Bahraman[3],
Mohsen Mohammadi[4],
Javad Ghasemian Yadegari[5]

[1] Pharmacy Student, Student Research Committee, Lorestan University of Medical Sciences, Khorramabad, Iran
[2] Assistant Professor, Department of Toxicology, Faculty of Pharmacy, Razi Herbal Medicines Research Center, Lorestan University of Medical Sciences, Khorramabad, Iran
[3] Assistant Professor, Occupational Environment Research Center, Rafsanjan University of Medical Sciences, Rafsanjan, Iran
[4] Associate Professor, Department of Pharmaceutical Biotechnology, Faculty of Pharmacy, Hepatitis Research Center, Lorestan University of Medical Sciences, Khoramabad, Iran
[5] Assistant Professor, Department of Pharmacognosy, Faculty of Pharmacy, Lorestan University of Medical Sciences, Khorramabad, Iran

---

In the article published in volume 33, issue 221, 2024, the image number 1 was published incorrectly and has been corrected.

J Mazandaran Univ Med Sci 2023; 34(233): 289-290 (Persian).

[Downloaded from jmums.mazums.ac.ir on 2026-11-23]

اصلاحی

مجله دانشگاه علوم پزشکی مازندران
دوره سی و سوم شماره ۲۳۳ خرداد سال ۱۴۰۳ (۲۹۰-۲۸۹)

اصلاحیه : اثرات محافظتی عصاره هیدروالکلی پوست دارچین بر مهار آسیب کبدی ناشی از داروی ایزونیازید در موش‌های صحرایی نر ویستار

رضا ولیزاده[۱]
حمیدرضا محمدی[۲]
علی غفاریان بهرمان[۳]
محسن محمدی[۴]
جواد قاسمیان یادگاری[۵]

مولف مسئول: حمیدرضا محمدی- خرم آباد: دانشگاه علوم پزشکی لرستان، دانشکده داروسازی E-mail: hamidrezamohammadi65@yahoo.com
۱. دانشجوی داروسازی، کمیته تحقیقات دانشجویی، دانشگاه علوم پزشکی لرستان، خرم آباد، ایران
۲. استادیار، گروه سم شناسی، دانشکده داروسازی، مرکز تحقیقات داروهای گیاهی رازی، دانشگاه علوم پزشکی لرستان، خرم آباد، ایران
۳. استادیار، مرکز تحقیقات محیط کار، دانشگاه علوم پزشکی رفسنجان، رفسنجان، ایران
۴. دانشیار، گروه بیوتکنولوژی دارویی، دانشکده داروسازی، مرکز تحقیقات هپاتیت، دانشگاه علوم پزشکی لرستان، خرم آباد، ایران
۵. استادیار، گروه فارماکوگنوزی، دانشکده داروسازی، دانشگاه علوم پزشکی لرستان، خرم آباد، ایران

در مقاله فوق که در شماره ۲۲۱ خرداد سال ۱۴۰۲ در دوره ۳۳ این نشریه منتشر شده بود، **تصویر شماره ۱** اشتباه چاپ شده بود، اصلاح گردید.

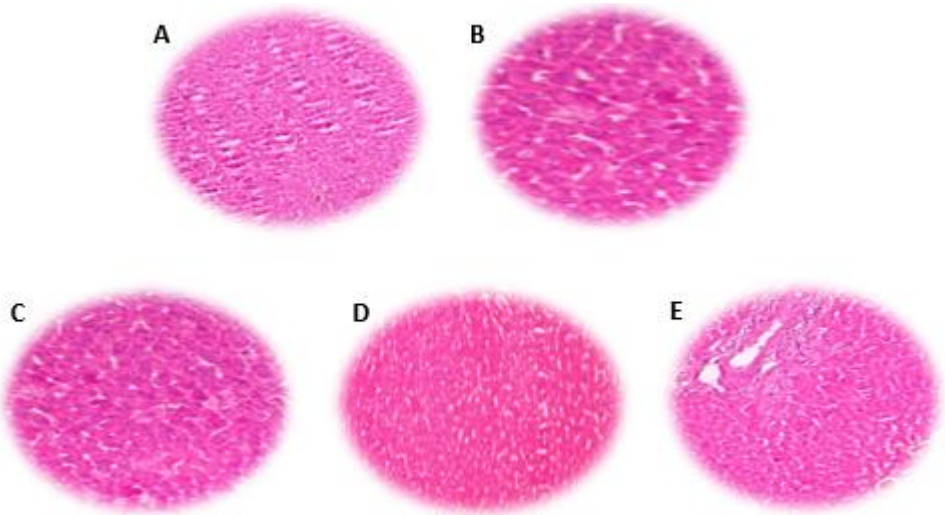

تصویر شماره ۱: تغییرات هیستوپاتولوژیک کبد در حیوانات تحت درمان با عصاره دارچین
A: کنترل. B: ایزونیازید(۳۰۰mg/kg/day). C: گروه دریافت‌کننده‌ی ایزونیازید +عصاره دارچین (۵۰mg/kg/day). D: گروه دریافت کننده ی ایزونیازید + عصاره دارچین (۱۰۰mg/kg/day). E: گروه دریافت کننده ایزونیازید + عصاره دارچین (۲۰۰mg/kg/day).

[Downloaded from jmums.mazums.ac.ir on 2026-11-23]