

Radicular Cyst Associated with Regional Odontodysplasia in the Mandible of a 12-Year-Old Girl: A Case Report

Adeleh Pouyafard¹,
Fatemeh Owlia²,
Arezoo Heidary¹

¹ Assistant Professor, Department of Oral and Maxillofacial Medicine, School of Dentistry, Shahid Sadoughi University of Medical Sciences, Yazd, Iran

² Associate Professor, Department of Oral and Maxillofacial Medicine, School of Dentistry, Shahid Sadoughi University of Medical Sciences, Yazd, Iran

(Received August 26, 2024; Accepted February 19, 2025)

Abstract

The radicular cyst is the most common dental cyst, often asymptomatic, and primarily observed in men in their 30s and 40s, particularly in the anterior maxilla. If left untreated, complications such as tooth displacement and swelling may occur. Treatment options for this cyst include enucleation, marsupialization, or a combination of both. This disorder is more common in males and typically affects the anterior region, particularly the maxilla. A 12-year-old girl presented with jaw swelling and delayed eruption of permanent mandibular teeth. The patient reported a history of jaw trauma at the age of 4. On intraoral examination, swelling was observed on the left side of the mandible in the edentulous space of teeth 31–35, extending from the ridge level to a depth of 5 mm in the labial vestibule. The surface of the swelling was smooth and pink, matching the color of the healthy mucosa, with a firm consistency. The lesion measured approximately 1 × 3 cm. A cyst with hyperplastic follicles and phantom teeth was observed in the panoramic radiograph. This report presents a rare case of a radicular cyst associated with regional odontodysplasia. Early diagnosis and appropriate management of such cysts in children, particularly when permanent teeth are affected, are essential to ensure optimal functional and developmental outcomes.

Keywords: radicular cyst, regional odontodysplasia, ghost tooth, dental cyst, odontogenic cyst

J Mazandaran Univ Med Sci 2025; 35 (243): 126-133 (Persian).

Corresponding Author: Arezoo Heidary - School of Dentistry, Shahid Sadoughi University of Medical Sciences, Yazd, Iran.
(E-mail: arezooheidary84@yahoo.com)

گزارش یک مورد کیست رادیکولار مرتبط با ادنتودیسلازی ناحیه‌ای در فک پایین دختر ۱۲ ساله

عادلہ پویافر^۱فاطمه اولیا^۲آرزو حیدری^۱

چکیده

کیست رادیکولار شایع‌ترین کیست دندانی است که اغلب بدون علامت بوده و در مردان دهه ۳ و ۴ و در قدام ماگزیا مشاهده می‌شود. این کیست در صورت عدم درمان می‌تواند باعث ایجاد عوارضی مثل جابجایی دندان و تورم شود. درمان این کیست شامل انوکلیشن، مارتویالیزاسیون و یا ترکیبی می‌باشد.

ادنتودیسلازی ناحیه‌ای نیز یک وضعیت تکاملی نادر است که احتمالاً می‌تواند ناشی از تروما باشد. در نمای بالینی دندان‌ها کوچک‌تر از حد طبیعی بوده و دچار تغییر رنگ، هیپوپلازی و هایپوکلسیفیه هستند. در نمای رادیوگرافی دندان‌های شبح مانند با ریشه‌های کوتاه و اتاقک پالپ وسیع مشاهده می‌شود. تاخیر در رویش دندان‌ها و تشکیل آبنه در این دندان‌ها شایع می‌باشد. این اختلال بیش‌تر در جنس مذکر و در ناحیه قدامی و به ویژه در فک بالا مشاهده می‌شود.

در مطالعه موردی حاضر، بیمار دختری ۱۲ ساله است که با شکایت از تورم در فک و عدم رویش دندان‌های دائمی فک پایین مراجعه کرده است. بیمار سابقه تروما به فک در سن ۴ سالگی را ذکر می‌کند.

در معاینه داخل دهانی تورم در سمت چپ مندیبل در فضای بی‌دندانی دندان‌های ۳۱-۳۵ از سطح ریح تا ۵ میلی‌متری عمق وستیبول لیال مشاهده شد. سطح تورم صاف و صورتی هم‌رنگ مخاط سالم با قوام سفت (firm) وجود داشت. ابعاد تقریبی ضایعه ۳*۱ سانتی‌متر بود. در گرافی پانورامیک یک کیست همراه با فولیکول‌های هایپرپلاستیک و دندان‌های شبحی مشاهده می‌گردد.

در این گزارش مورد یک کیست رادیکولار به صورت همزمان با ادنتودیسلازی ناحیه‌ای گزارش شده است. تشخیص و درمان زود هنگام کیست‌ها در کودکان به خصوص در مواردی که ضایعه دندان‌دایمی را درگیر کرده باشد، خیلی مهم است.

واژه‌های کلیدی: کیست رادیکولار، ادنتودیسلازی ناحیه‌ای، دندان شبحی، کیست دندانی، کیست ادنتوژنیک

مقدمه

کیست‌های ادنتوژنیک منحصر به فرد هستند زیرا فقط در نواحی دهان و فک اتفاق می‌افتند (۱،۲). کیست رادیکولار شایع‌ترین کیست حفره دهان است که ۵۲ تا ۶۸ درصد از کل موارد را در فک تحت تأثیر قرار می‌دهد

E-mail: arezooheidary84@yahoo.com

مؤلف مسئول: آرزو حیدری - یزد، بلوار امام رضا - دانشکده دندانپزشکی شهید صدوقی یزد

۱. استادیار، بیماری‌های دهان، فک و صورت، گروه بیماری‌های دهان و فک و صورت، دانشکده دندانپزشکی دانشگاه علوم پزشکی شهید صدوقی یزد، یزد، ایران

۲. دانشیار بیماری‌های دهان، فک و صورت، گروه بیماری‌های دهان و فک و صورت، دانشکده دندانپزشکی دانشگاه علوم پزشکی شهید صدوقی یزد، یزد، ایران

تاریخ دریافت: ۱۴۰۳/۶/۵ تاریخ ارجاع جهت اصلاحات: ۱۴۰۳/۶/۱۰ تاریخ تصویب: ۱۴۰۳/۱۲/۱

و اغلب در قدام ماگزیلا دیده می‌شود. بیش‌ترین نواحی درگیر غالباً اپکس ریشه‌ها، سطح جانبی ریشه‌ها بوده و گاهی پس از کشیدن دندان (به صورت کیست باقی مانده) مشاهده می‌شود. این کیست به عنوان یک کیست التهابی در نظر گرفته می‌شود. کیست رادیکولار از بقایای اپی تلپال یا به دنبال نکروز پالپ ایجاد می‌گردد. این کیست به‌طور شایع‌تر در مردان و دهه ۳ و ۴ دیده می‌شود (۵-۳). اکثر کیست‌های رادیکولار بدون علامت هستند؛ اما در نتیجه عفونت ممکن است دردناک شوند. تشخیص این کیست با استفاده از رادیوگرافی‌های پانورامیک و پری اپیکال از ناحیه مورد نظر و هم‌چنین بیوپسی امکان‌پذیر است (۲). این کیست در صورت عدم درمان می‌تواند باعث ایجاد عوارضی مثل جابجایی دندان، لقی، تورم و یا تغییرات حسی مثل پارستری شود.

هر لوسنسی با حدود مشخص مجاور دندان مثل دیسلپلازی سمنتواسئوس پری اپیکال، گرانولوم پری اپیکال، کیست لترال پرپودنتال و ... می‌تواند به عنوان تشخیص افتراقی کیست رادیکولار مطرح شود. درمان این کیست شامل انوکلیشن، مارتوپالیزاسیون و یا ترکیبی می‌باشد (۶،۷).

ادنتودیسلپلازی یک عارضه نادر تکاملی با اتیولوژی نامشخص است که شیوع آن کم‌تر از ۰/۰۰۱ درصد است (۸). این اختلال هم دندان‌های شیری و هم دندان‌های دائمی را مبتلا می‌کند و منجر به درگیری هم اپی‌تلیوم (مین) و هم مزانشیم (عاج و سمان) می‌شود (۹،۱۰). در نمای بالینی دندان‌ها کوچک‌تر از حد طبیعی بوده و دچار تغییر رنگ، هیپوپلازی و هایپوکلسیفیه هستند. در نمای رادیوگرافی دندان‌های شیب مانند با ریشه‌های کوتاه و اتاقک پالپ وسیع مشاهده می‌شود. تاخیر در رویش دندان‌ها و تشکیل آبنس در این دندان‌ها شایع می‌باشد (۹،۱۰). این اختلال بیش‌تر در جنس مذکر و در ناحیه قدامی و به ویژه در فک بالا مشاهده می‌شود (۱۰). فاکتورهای متعددی برای اتیولوژی آن پیشنهاد شده است که شامل ترومای موضعی، هایپوفسفاتازیا، هایپوکلسمی و سابقه تب بالا می‌باشد (۱۱).

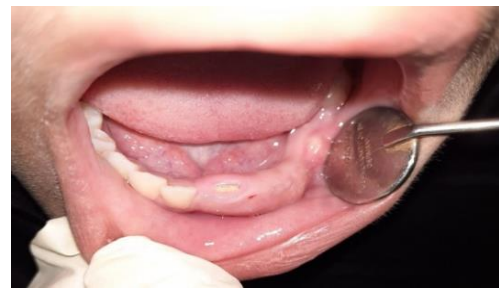مقاله موردی نادر از همزمانی کیست رادیکولار و ادنتودیسلپلازی ناحیه‌ای را گزارش می‌دهد که به نظر می‌رسد این همزمانی به عنوان اولین گزارشی است که به‌طور واضح بیان شده است و گزارش مشابهی وجود نداشته است. با توجه به شیوع بسیار کم ادنتودیسلپلازی ناحیه‌ای و اهمیت تشخیص و درمان زود هنگام، در مواردی که به کیست فک ناشی از تروما شک کرده باید حتماً به ادنتودیسلپلازی ناحیه‌ای هم توجه شود؛ زیرا به علت نادر بودن آن ممکن است نادیده گرفته شود و منجر به عوارضی از جمله عدم رویش دندان‌ها و مشکلات عملکردی و زیبایی گردد.

معرفی بیمار

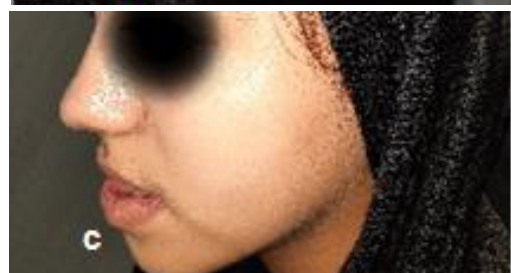
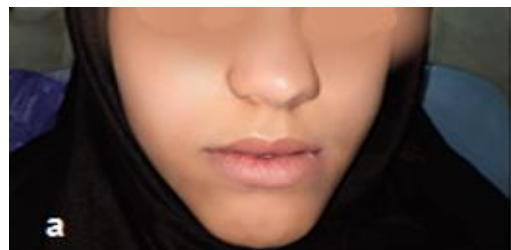
در این مطالعه کد اخلاق با شماره IR.SSU.DENTISTRY.REC.1400.041، از دانشگاه علوم پزشکی شهید صدوقی یزد دریافت گردید. بیمار دختری ۱۲ ساله با شکایت از عدم رویش دندان‌ها و تورم در قدام فک پایین سمت چپ به بخش بیماری‌های دهان و فک و صورت دانشکده دندانپزشکی شهید صدوقی یزد مراجعه نمود. بیمار سابقه تروما به فک پایین و دندان‌های قدامی را در سن ۴ سالگی ذکر می‌کرد که منجر به شکستگی تاج دندان‌های شیری قدام فک پایین شده بود؛ اما در آن زمان هیچ درمانی صورت نگرفته بود. دو سال بعد بیمار تحت درمان جراحی برای خارج کردن ریشه‌های باقی مانده دندان‌های شیری قرار گرفته بود. پس از چند ماه لبه انسزال دندان ۳۱ در دهان دیده شد؛ اما رویش در همان مرحله متوقف شده بود و پس از آن بیمار در فک پایین درد لوکالیزه با شدت کم تا متوسط به صورت متناوب و با شدت بیش‌تر در نیمه شب را ذکر می‌کرد که بدون محرک بوده و به صورت خودبه‌خودی شروع می‌شد و حتی با مصرف خودسرانه مسکن‌های سیستمیک (شربت ایبوپروفن ۲۰۰ میلی گرم هر شب) درد تسکین پیدا نمی‌کرده است. در تاریخچه پزشکی بیمار سابقه بیماری خاصی وجود نداشت.

نمای بالینی

در معاینه داخل دهانی تورم در سمت چپ مندیبل در فضای بی دندانی دندان‌های ۳۱-۳۵ از سطح ریح تا ۵ میلی متری عمق وستیبول لیال مشاهده شد سطح تورم صاف و صورتی هم‌رنگ مخاط سالم با قوام سفت (firm) وجود داشت. ابعاد تقریبی ضایعه ۳*۱ سانتی متر بود (تصویر شماره ۱). با توجه به قوام امکان اسپیراسیون وجود نداشت و در معاینه خارج دهانی هیچ تورم و آسیمتری مشاهده نشد (تصویر شماره ۲).



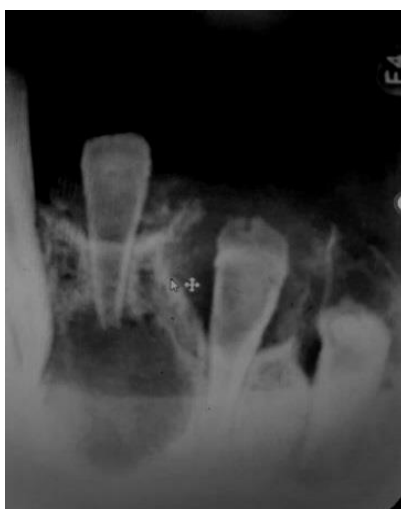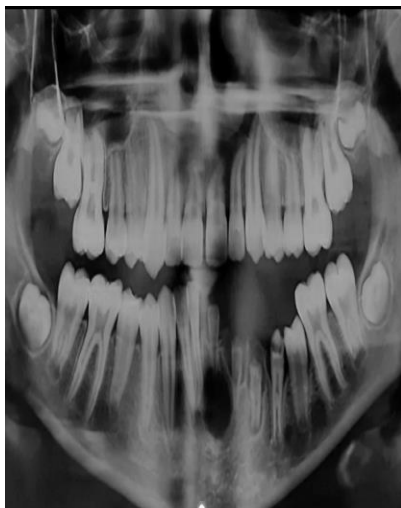تصویر شماره ۱: نمای داخل دهانی (از روبرو)



تصویر شماره ۲: نمای خارج دهانی، a نمای از روبرو، b نمای از راست، c نمای از چپ

نمای رادیوگرافی

رادیوگرافی پانورامیک و پری آپیکال برای بیمار تجویز شد. در گرافی پانورامیک یک ضایعه لوست با حدود مشخص و نسبتاً منظم و غیر کورتیکه در اپکس دندان ۳۱ مشاهده شد. هم‌چنین در قدام مندیبل سمت چپ دندان‌های شبیحی (دندان ۳۱-۳۳) با مینای نازک، پالپ عریض دیده شد. در دندان ۳۴ سنگ پالپی مشاهده گردید. هم‌چنین فولیکول‌های هایپرپلاستیک دندان‌ها نیز مشهود بود (تصویر شماره ۳). با توجه به تظاهر بالینی، نمای رادیوگرافی و سابقه تروما، در تشخیص‌های افتراقی کیست رادیکولار و کیست تروماتیک (TBC) برای بیمار مطرح گردید.



تصویر شماره ۳: نمای رادیوگرافی: a پانورامیک، b پری آپیکال

بحث

کیست رادیکولار شایع ترین کیست های دندانی است که غالباً در قدام ماگزایلا مشاهده می شود (۳، ۴). درمان این کیست شامل درمان ریشه برای کیست های کوچک، کشیدن دندان و در مورد کیست های بزرگ درمان جراحی شامل انوکلیشن و مارسوپالیزاسیون می باشد (۱۲، ۲). بیش تر کیست های رادیکولار در دهه ۳ تا ۴ زندگی و در مردان مشاهده می شود، هر چند در مطالعه حاضر این کیست در یک دختر ۱۲ ساله در قدام مندیبل مشاهده شد. هم چنین در مطالعه Unlu یک کیست رادیکولار در پسر ۱۲ ساله با سابقه ضربه به دندان ها حدود ۳ سال پیش گزارش شد (۲). بیمار تحت درمان جراحی برای خارج کردن کیست قرار گرفته و پس از پیگیری یک ساله هیچ علامت و نشانه ای نداشت. هم چنین در مطالعه Penumatsa کیست رادیکولار در یک پسر ۸ ساله در دندان مولر دوم شیری مندیبل با پوسیدگی وسیع گزارش شد (۶). درمان محافظه کارانه جهت حفظ جوانه دندان شامل خارج کردن دندان های مولر شیری و مارسوپالیزاسیون کیست بود و پس از پیگیری ۸ ماهه مشاهده شد که دندان های پر مولر دائمی رویش پیدا کردند در حالی که در بیمار مطالعه حاضر با توجه به دندان های شبحی و کیست نیاز به جراحی بود.

بسیاری از پزشکان با بهبود کیست های رادیکولار با درمان ریشه موافق هستند در حالی که عده ای توصیه می کنند درمان ریشه باید برای کیست های کوچک تر از ۱ سانتی متر انجام شود. هم چنین تعدادی از پزشکان برای ضایعات کوچک تر از ۳ سانتی متر درمان انوکلیشن و برای کیست های بزرگ تر از ۳ سانتی متر مارسوپالیزاسیون را توصیه می کنند. در کیس حاضر اگرچه کیست کوچک بود، اما با توجه به وضعیت دندان های موجود تصمیم به درمان جراحی گرفته شد (۴، ۶).

در رابطه با درمان ادنتو دیسلازی نظریات متعددی وجود دارد. بعضی کلینسین ها معتقدند دندان ها باید به

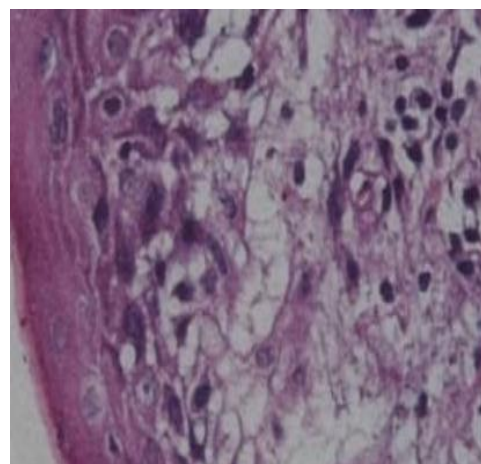
با توجه به تورم و عدم رویش دندان ها، کیست باید خارج می شد؛ بنابراین جهت تایید تشخیص و هم چنین برای افتراق بین تشخیص های افتراقی ذکر شد. برای این کیست طرح درمان انوکلیشن به صورت رویکرد تشخیصی درمانی پیشنهاد شد.

درمان

بیمار جهت جراحی کیست و دندان ها به بخش جراحی فک و صورت دانشکده ارجاع گردید. پس از انجام هماهنگی های مربوطه بیمار مورد عمل جراحی انوکلیشن کیست همراه با خارج سازی دندان ها قرار گرفت و نمونه جهت بررسی هیستوپاتولوژیک ارسال شد. متأسفانه به دلیل همکاری ضعیف والدین بیمار و نیز بعد مسافت و هم چنین بهبودی و رضایت کامل بیمار از نتیجه درمان بیمار حاضر به انجام گرافی تکمیلی پس از درمان نشد.

نمای هیستوپاتولوژی

در نمای میکروسکوپی یک حفره پاتولوژیک با اپی تلیوم مطبق سنگفرشی در مجاورت بافت همبندی فیروواسکولار سرشار از سلول های التهابی لنفوپلاسماسل و هیستوسیت مشاهده شد. تشخیص نهایی بر اساس نمای بالینی، رادیوگرافی و هیستوپاتولوژی کیست رادیکولار بود (تصویر شماره ۴).



تصویر شماره ۴: نمای هیستوپاتولوژی

سرعت خارج شوند و با پروتز جایگزین شوند و برخی دیگر با درمان‌های ترمیمی موافقت (۹).

اولین گزارش از این وضعیت توسط McCall and Wald منتشر شد اما اصلاح ادنتودیسیپلازی توسط Zegarelli و همکاران معرفی شد (۸). در مطالعه Anju Mathew و همکاران یک مورد ادنتودیسیپلازی ناحیه‌ای در یک دختر ۱۰ ساله در دندان‌های قدام بالا با شکایت از عدم رویش دندان‌های دائمی گزارش شده است. درمان با استفاده از جراحی شامل خارج ساختن دندان و کورتاژ تحت بی‌حسی موضعی انجام شد که مشابه درمان صورت گرفته در مطالعه حاضر بود (۱۱).

در مطالعه Zichen Jiang و همکاران یک مورد ادنتودیسیپلازی ناحیه‌ای در کودک دو ساله با سلولیت گزارش شد. ارزیابی‌ها نشان داد دندان‌های ۵۴-۵۱ دارای پالپ نازک، رشد ضعیف ریشه و تراکم کم مینا و عاج بوده و ظاهر شبیحی داشتند. ریشه دندان‌های ۵۳ و ۵۴ رشد نکرده بودند، ۱۳ جوانه در مرحله رشد اول قرار داشتند. هم‌چنین آزمایش خون نشان داد که نسبت نوتروفیل‌ها ۵۸/۴ درصد بود که نشان دهنده عفونت باکتریایی است (۱۳).

یک مرور نظام مند توسط Nijakowski و همکاران ۱۸۰ بیمار در ۲۸ کشور مختلف با ادنتودیسیپلازی ناحیه‌ای را گزارش کردند. دندان‌های شبیحی هم در دندان‌های دائمی هم در دندان‌های شیری و به طور شایع‌تر در فک بالا گزارش شده بودند. اکثر درمان‌های گزارش شده شامل جراحی و درمان‌های پروتزی بودند (۱۴). در یک مطالعه Alotaibi و همکاران آنالیزی از ۱۶۱ مورد ادنتودیسیپلازی ناحیه‌ای گزارش شده در مقالات در انگلیس از ۱۹۵۳ تا ۲۰۱۷ را بررسی کردند. سن بیماران بین ۱ تا ۲۵ سال بود. در زنان و در مندیبل شایع‌تر گزارش شده بود. در ۷۵ مورد هم دندان‌های شیری و هم دندان‌های دائمی، ۱۹/۳ درصد فقط دندان‌های شیری و ۳۴/۲ درصد فقط دندان‌های دائمی را مبتلا کرده بود. شایع‌ترین علایم عدم رویش دندان و تورم گزارش شده بود (۱۵).

در مطالعه Crawford و همکاران عنوان کردند که اکثر موارد ادنتودیسیپلازی ناحیه‌ای ایدیوپاتیک هستند و باعث انومالی‌های تکاملی متفاوتی در دندان‌های یک قوس یا بیش‌تر می‌شوند (۱۶).

در مطالعه Fahad Hegazi، یک مورد ادنتودیسیپلازی ناحیه‌ای با درگیری بیش‌تر از یک قوس فکی در کودک ۳ ساله گزارش شد که منجر به آسیمتری و فقدان دندان‌های شیری و دائمی شده بود (۱۷).

ادنتودیسیپلازی یک عارضه نادر تکاملی با اتیولوژی نامشخص است که شیوع آن کم‌تر از ۰/۰۰۰۱ درصد است (۱۷). این اختلال هم دندان‌های شیری و هم دندان‌های دائمی و هر دو فک را مبتلا می‌کند و منجر به درگیری هم اپی‌تلیوم (مینا) و هم مزانشیم (عاج و سمان) می‌شود (۶، ۷). در نمای بالینی دندان‌ها کوچک‌تر از حد طبیعی بوده و دچار تغییر رنگ، هیپوپلازی و هایپوکلسیفیه هستند. در نمای رادیوگرافی دندان‌های شبیح مانند با ریشه‌های کوتاه و اتافک پالپ وسیع مشاهده می‌شود. تاخیر در رویش دندان‌ها و تشکیل آبسه در این دندان‌ها شایع می‌باشد (۶، ۷). این اختلال بیش‌تر در جنس مذکر و در ناحیه قدامی و به ویژه در فک بالا مشاهده می‌شود (۷). فاکتورهای متعددی برای اتیولوژی آن پیشنهاد شده است که شامل ترومای موضعی، هایپوفسفاتازیا، هایپوکلسمی و سابقه تب بالا می‌باشد (۸).

در این مورد یک کیست رادیکولار به صورت همزمان با دندان‌های شبیحی رویش نیافته در یک دختر ۱۲ ساله گزارش شده است. با توجه به سابقه ترومای شدید به دندان‌های شیری و عدم درمان دندان‌های مذکور احتمال نکروز دندان و ایجاد کیست رادیکولار مطرح می‌باشد. هم‌چنین یکی از عوامل اتیولوژیک احتمالی برای ادنتودیسیپلازی ناحیه‌ای تروما می‌باشد که ممکن است ناشی از ضربه به دندان‌های شیری و جابه‌جایی آن‌ها و یا ترومای ناشی از جراحی حین خارج‌سازی ریشه‌های شیری باقی مانده باشد.

درگیر ادنتودیسپلازی ناحیه‌ای اغلب کیفیت مطلوبی برای نگهداری و بازسازی ندارند و نیاز به کشیدن و درمان پروتزی به موقع دارند.

سپاسگزاری

از بخش پاتولوژی دانشکده دندان پزشکی شهید صدوقی یزد و والدین بیمار برای همکاری کامل تشکر و قدر دانی می‌گردد.

ادنتودیسپلازی ناحیه‌ای اغلب دندان‌های درگیر کیفیت مطلوبی برای نگهداری و بازسازی ندارند و نیاز به کشیدن و درمان پروتزی دارند. در نتیجه با تشخیص و درمان سریع و به موقع با استفاده از پروتزی می‌توان کیفیت زندگی و فانکشن مطلوب را به کودک برگرداند؛ ولی به صورت کلی درمان به شرایط سلامت بیمار، سن، وضعیت دندان‌ها و شرایط زیبایی و عملکردی کودک مرتبط است (۷). کیست رادیکولار اغلب به صورت تصادفی در رادیوگرافی کشف می‌شود. هم‌چنین دندان‌های

References

- Xiao X, Dai J-W, Li Z, Zhang W. Pathological fracture of the mandible caused by radicular cyst: A case report and literature review. *Medicine* 2018; 97(50): e13529. PMID: 30558010.
- Unlu N, Altan A, Altan H. Multidisciplinary treatment of radicular cyst caused by delayed trauma in the maxillary central teeth—case report. *J Pre-Clin Clin Res* 2021; 15(3).
- Bava FA, Umar D, Bahseer B, Baroudi K. Bilateral radicular cyst in mandible: an unusual case report. *J Int Oral Health* 2015; 7(2): 61. PMID: 25859111.
- Deyhimi P, Aminzadeh A. A case report of an unusual radicular cyst associated with deciduous tooth. *J Isfahan Dent Sch* 2008; 89: 89-93. PMID: 23257495.
- Gibello U, Bezzi M, Guaschino L, F DF AP. Radicular Cyst of Jaw: A Case Report. *J Med Case Rep Case Ser* 2022; 3: 13.
- Penumatsa NV, Nallanchakrava S, Muppa R, Dandempally A, Panthula P. Conservative approach in the management of radicular cyst in a child: Case report. *Case Rep Dent* 2013; 2013(1): 123148. PMID: 23476812.
- Kerr AR, Trocheset DA. Benign lesions of the oral cavity and the jaws. *Burket's Oral Med* 2021: 171-209.
- Tabbai S, Ramdi H. Regional odontodysplasia "ghost teeth": a rare developmental anomaly. *J Oral Med Oral Surg* 2023; 29(2).
- Afshar H, Motahhari P, Aref P. General odontodysplasia: a case report 2008.
- Kannan S, Saraswathi K. Regional odontodysplasia (Ghost teeth). A case report. *Indian J Dent Res Offic Pub Indian Soc Dent Res* 2001; 12(4): 242-246. PMID: 11987665.
- Mathew A, Dauravu LM, Reddy S, Kumar KR, Venkataramana V. Ghost teeth: Regional odontodysplasia of maxillary first molar associated with eruption disorders in a 10-year-old girl. *J Pharm Bioall Sci* 2015; 7(Suppl 2): S800-S3. PMID: 26538974.
- Jia W, Jing H, Xia G, Angang D, Wei Z, Pengfei Z, et al. Utility of Ultrasonography for Diagnosing and Differentiating Periapical Granuloma from Radicular Cyst. *Acad Radiol* 2023; 30(10): 2329-2339. PMID: 37394410.
- Jiang Z, Ji Y, Su J. Regional odontodysplasia with facial cellulitis: a case report and

- literature review. *West China J Stomatol* 2024; 42(1): 121-125. PMID: 38475960.
14. Nijakowski K, Woś P, Surdacka A. Regional odontodysplasia: a systematic review of case reports. *Int J Environ Res Public Health* 2022; 19(3): 1683. PMID: 35162705.
15. Alotaibi O, Alotaibi G, Alfawaz N. Regional odontodysplasia: An analysis of 161 cases from 1953 to 2017. *Saudi Dent J* 2019; 31(3): 306-310. PMID: 31337932.
16. Crawford PJ, Aldred MJ. Regional odontodysplasia: a bibliography. *J Oral Pathol Med* 1989; 18(5): 251-63. PMID: 2549236.
17. Hegazi F, Hassan M. Regional odontodysplasia crossing the midline. *J Dent Child* 2018; 85(2): 88-91. PMID: 30345960.