CASE REPORT

Orbital Metastasis as a Rare Presentation of Radioiodine-Refractory Follicular Thyroid Carcinoma: A Case Report

Zakieh Vesgari[1],
Sahar Veskari[2]

[1] Department of Radiology and Radiation Oncology, Faculty of Medicine, Assistant professor in Mazandaran University of Medical Sciences, Sari, Iran
[2] Student Research committee, School of Medicine, Mazandaran University of Medical Sciences, Sari , Iran

(Received June 18, 2025; Accepted November 22, 2025)

Abstract

Follicular thyroid carcinoma (FTC) is the second most common differentiated thyroid carcinoma and typically spreads hematogenously, most often to the lungs and bones. Orbital metastasis, however, is an exceedingly rare presentation, with only a limited number of cases documented in the literature. We describe a 51-year-old male with a history of total thyroidectomy and radioactive iodine therapy, who initially developed pulmonary metastases and later presented with progressive ocular symptoms including diplopia, blurred vision, and orbital swelling. Magnetic resonance imaging revealed a lobulated mass in the left orbit, and histopathological evaluation with immunohistochemistry confirmed its thyroid origin. This case emphasizes the importance of recognizing orbital metastasis as a rare but clinically significant manifestation of FTC, which may arise years after the initial diagnosis. Awareness of such unusual presentations is essential for timely diagnosis and optimal patient management.

Keywords: Thyroid Cancer, Papillary, Neoplasm, metastasis, orbital

J Mazandaran Univ Med Sci 2025; 35 (251): 178-184 (Persian).

Corresponding Author: Zakieh Vesgari - Faculty of Medicine , Assistant professor in Mazandaran University of Medical Sciences, Sari , Iran (E-mail: z.vesgari@mazums.ac.ir)

[Downloaded from jmums.mazums.ac.ir on 2026-11-28]

گزارش مورد

مجله دانشگاه علوم پزشکی مازندران
دوره سی و پنجم شماره ۲۵۱ آذر سال ۱۴۰۴ (۱۸۴-۱۷۸)

متاستاز به اربیت به عنوان تظاهر نادر از کارسینوم فولیکولار تیروئید

زکیه وسگری[۱]
سحر وسکری[۲]

چکیده

کارسینوم فولیکولار تیروئید (FTC) دومین نوع شایع سرطان تیروئید محسوب می‌شود که عمدتاً از طریق مسیر هماتوژن متاستاز می‌دهد و ریه و استخوان شایع‌ترین محل‌های درگیری هستند. با این حال، تظاهر اربیتال ناشی از FTC بسیار نادر بوده و تنها تعداد محدودی مورد در متون علمی گزارش شده است. بیمار حاضر، مردی ۵۱ ساله با سابقه تیروئیدکتومی کامل و درمان با ید رادیواکتیو بود که طی پیگیری دچار متاستاز ریوی و در ادامه با علائمی شامل دوبینی، تاری دید و تورم چشم چپ مراجعه نمود. بررسی‌های تصویربرداری (MRI) وجود توده‌ای در اربیت چپ را نشان داد و بیوپسی با رنگ‌آمیزی ایمونوهیستوشیمی منشأ تیروئیدی ضایعه را تأیید کرد. این مورد بالینی اهمیت توجه به متاستازهای نادر اربیتال در بیماران با سابقه FTC را برجسته می‌سازد و نشان می‌دهد که چنین تظاهراتی حتی سال‌ها پس از تشخیص اولیه می‌توانند بروز یابند. تشخیص به‌موقع و برخورد مناسب با این موارد نقش کلیدی در بهبود کیفیت زندگی بیمار ایفا می‌کند.

واژه های کلیدی: سرطان تیروئید، پاپیلاری، نئوپلاسم، متاستاز، اربیتال

مقدمه

کارسینوم فولیکولار تیروئید (FTC) یک تومور با تمایز خوب محسوب می‌شود و دومین نوع شایع سرطان تیروئید است که شیوع آن در میان انواع مختلف سرطان‌های تیروئید حدود ۱۰ تا ۱۵ درصد گزارش شده است(۱) در حدود ۷ تا ۲۳ درصد از بیماران مبتلا به کارسینوم تمایزیافته تیروئید(DTC)، متاستاز دوردست (DM) ایجاد می‌شود که به‌عنوان یک عامل پیش‌آگهی‌دهنده‌ی منفی قوی شناخته شده و موجب کاهش قابل‌توجه بقای بیمار می‌گردد(۲). در اغلب موارد (حدود ۶۰ تا ۷۰ درصد بیماران)، متاستاز دوردست در طی دهه اول پیگیری پس از تشخیص بروز می‌کند، هرچند در درصد کمتری از موارد (حدود ۶ تا ۲۰ درصد)، این متاستازها در زمان تشخیص اولیه وجود دارند(۵-۳) شایع‌ترین محل‌های متاستاز FTC شامل ریه و استخوان هستند و پس از آن کبد و سیستم عصبی مرکزی قرار دارند(۶).

مولف مسئول: زکیه وسگری- ساری: کیلومتر ۱۸ جاده خزرآباد، دانشکده پزشکی، دانشگاه علوم پزشکی مازندران، ساری، ایران **E-mail:** z.vesgari@mazums.ac.ir
۱. استادیار، گروه رادیولوژی و رادیوتراپی، دانشکده پزشکی، دانشگاه علوم پزشکی مازندران، ساری، ایران
۲. کمیته تحقیقات دانشجویی، دانشکده پزشکی، علوم پزشکی مازندران، ساری، ایران
تاریخ دریافت : ۱۴۰۴/۳/۲۸ تاریخ ارجاع جهت اصلاحات : ۱۴۰۴/۴/۳ تاریخ تصویب : ۱۴۰۴/۹/۱

[Downloaded from jmums.mazums.ac.ir on 2026-11-28]

معرفی بیمار

گزارش بیمار مطالعه حاضر با کسب مجوز از کمیته اخلاق (با کد IR.MAZUMS.REC.1404.092) دانشگاه علوم پزشکی مازندران انجام شد. از بیمار رضایت آگاهانه برای استفاده از اطلاعات شرح حال، معاینه فیزیکی و تصاویر با رعایت مراتب رازداری و محرمانگی اخذ شد.

بیمار مردی ۵۱ ساله در سال ۲۰۱۴ با تشخیص کارسینوم فولیکولار تیروئید (FTC) تحت تیروئیدکتومی کامل قرار گرفت و متعاقب آن، ۱۵۰ میلی‌کوری ید رادیواکتیو دریافت نمود. بیمار تا چهار سال پس از درمان اولیه، فاقد علائم بالینی بود. در سال ۲۰۱۸ با بروز تنگی نفس، کاهش وزن و دیسفاژی مراجعه نمود. سی‌تی‌اسکن قفسه سینه، متاستازهای منتشر در هر دو ریه، لنفادنوپاتی ساب‌کارینال به ابعاد ۷۰×۵۰ میلی‌متر و لنف‌نودهای متعدد هیلار دوطرفه تا اندازه ۴۵ میلی‌متر را نشان داد. پس از انجام برونکوسکوپی و نمونه‌برداری، متاستاز کارسینوم فولیکولار تیروئید به ریه‌ها تأیید گردید. با توجه به ماهیت گسترده ضایعات، بیمار مجموعاً ۱۰۰۰ میلی‌کوری ید رادیواکتیو دریافت نمود، اما پاسخ درمانی قابل توجهی مشاهده نشد. در ادامه، جهت کنترل علائم فشاری ناشی از درگیری ساب‌کارینال و هیلار، به پرتودرمانی ارجاع داده شد. پرتودرمانی خارجی به روش شدت تعدیل‌شده (IMRT)با دوز ۶۰۰۰ سانتی‌گری در ۳۰ جلسه انجام شد. طی درمان، علائمی مانند بی‌اشتهایی، دیسفاژی و احساس فشار بهبود یافت و کاهش اندازه ضایعه گزارش شد. درمان بدون عوارض حاد قابل‌توجهی به پایان رسید. در پیگیری ۱۸ ماهه، بیمار بدون علامت باقی ماند. در اوایل سال ۲۰۲۳، بیمار با علائم جدید شامل دوبینی، تاری دید و تورم چشم چپ مراجعه نمود. MRI مغز توده‌ای به ابعاد ۳۹×۳۳ میلی‌متر در دیواره خلفی–جانبی اربیت چپ نشان داد که موجب فشار بر عصب بینایی و عضلات مجاور شده بود. بیوپسی از ضایعه، آدنوکارسینوم با تمایز ضعیف تا اندک را نشان داد که در رنگ‌آمیزی ایمونو–هیستوشیمی با توجه به مثبت شدن CK7, TTF1, PAX8, TG و منفی شدن CK20 منشأ تیروئیدی ضایعه تأیید شد.(تصویر شماره ۱).

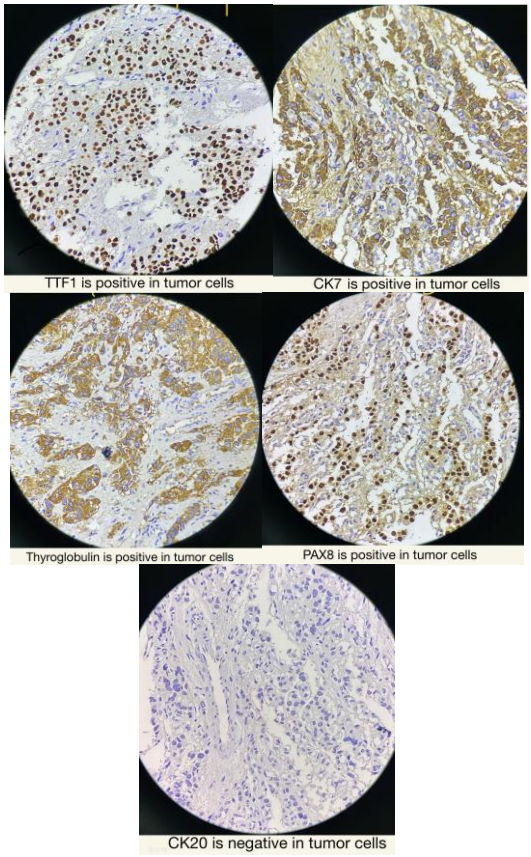

تصویر شماره ۱: تصاویر ایمونو هیستوشیمیایی از نمونه پاتولوژی اربیت

با توجه به بی‌علامت بودن متاستازهای ریوی و وضعیت عملکردی مناسب بیمار، پرتودرمانی ناحیه اربیت با دوز ۶۰۰۰ سانتی‌گری در ۳۰ جلسه انجام شد که منجر به بهبود قابل توجه علائم و کاهش اندازه توده گردید. (تصویر شماره ۲).

بحث

گزارش موردی بیمار ما به شمار معدود مطالعات موجود در خصوص متاستاز اربیتال ناشی از کارسینوم تیروئید می‌افزاید. همان‌طور که Boughattas و همکاران اشاره کرده‌اند، متاستاز اربیتال ثانویه به کارسینوم فولیکولار تیروئید (FTC) تظاهری نادر محسوب می‌شود(۱۱).

[Downloaded from jmums.mazums.ac.ir on 2026-11-28]

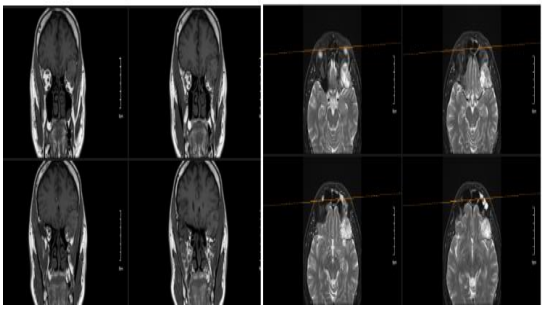

تصویر شماره ۲: توده‌ای با حدود مشخص و حاشیه لوبوله به ابعاد تقریبی ۳۹×۳۳ میلی‌متر در دیواره خلفی-جانبی اربیت چپ مشاهده شد که دارای سیگنال بالا در توالی T2 و سیگنال پایین در توالی T1 بوده و پس از تزریق گادولینیوم، جذب ناهمگون و شدید ماده حاجب نشان داد. این ضایعه ناحیه تیغه اسفنوئید را درگیر کرده و موجب اثر فشاری قابل توجه بر محتویات اربیت، از جمله عصب بینایی و عضلات رکتوس فوقانی و خارجی گردیده است.

در یک مرور جامع که توسط Besic و Luznik انجام شد، تنها ۳۱ مورد متاستاز اربیتال ناشی از سرطان تیروئید بین سال‌های ۱۹۷۹ تا ۲۰۱۲ گزارش شده بود. در میان این موارد، تنها ۷ مورد متاستاز کوروئید و ۴ مورد متاستاز اربیتال مربوط به کارسینوم پاپیلاری تیروئید بودند، که این امر بیانگر نادر بودن این تظاهر بالینی است(۷). سیر بالینی بیمار ما با الگوی معمول گزارش‌شده در مطالعات پیشین تطابق دارد؛ به‌طوری‌که اغلب بیماران، متاستاز اربیتال را در زمینه سرطان تیروئید از پیش تشخیص‌داده‌شده و همراه با شواهدی از بیماری متاستاتیک منتشر، تجربه می‌کنند(۷، ۱۲). در این مورد نیز بیمار پیش‌تر دارای متاستازهای ریوی اثبات‌شده بود و درگیری اربیتال تقریباً ۹ سال پس از تشخیص اولیه FTC تظاهر یافت. این بازه زمانی با طبیعت نسبتاً کند ولی پیشرونده متاستاز در FTC سازگار است . تظاهر بالینی متاستاز اربیتال در بیمار ما ویژگی‌های کلاسیک داشت و شامل علائمی مانند دوبینی، تاری دید، تورم و درد در چشم چپ بود. بر اساس شواهد موجود در متون علمی، بیماران مبتلا به متاستازهای کوروئیدی معمولاً با کاهش یا تاری دید (۸۱ درصد)، درد چشمی (۵ درصد) و دیدن جرقه‌های نوری (۵ درصد) مراجعه می‌کنند(۱۲).

تشخیص در این بیمار ابتدا با انجام MRI مغز صورت گرفت که توده‌ای را در دیواره خلفی-جانبی حفره اربیتال نشان داد که موجب فشار بر عصب بینایی شده بود. در ادامه، با انجام بیوپسی و بررسی‌های ایمونو هیستوشیمی، آدنوکارسینوم با تمایزضعیف از منشأ تیروئیدی تأیید گردید.

این رویکرد تشخیصی با روش‌های پذیرفته‌شده در منابع علمی مطابقت دارد. به گفته Besic وLuznik ، تشخیص تومورهای کوروئیدی و اربیتال معمولاً بر پایه قضاوت بالینی و یافته‌های روش‌های تصویربرداری غیرتهاجمی مانند اولتراسونوگرافی، سی‌تی‌اسکن یا MRI صورت می‌گیرد(۱۲). با این حال، تشخیص قطعی نیازمند تأیید هیستوپاتولوژیک از طریق نمونه‌برداری است؛ همان‌گونه که در این بیمار نیز انجام شد.(تصویر شماره ۳).

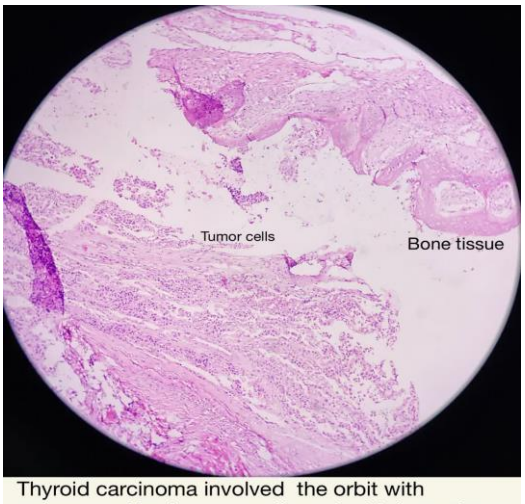

Thyroid carcinoma involved the orbit with presence of both tumor cells and orbit bone tissue

تصویر شماره ۳: تصویر نمونه برداری از ضایعه اربیت بیمار با رنگ آمیزی H&E

شاید مهم‌ترین جنبه‌ی این گزارش، پاسخ چشمگیر ضایعه اربیتال به پرتودرمانی با شدت‌تعدیل‌شده (IMRT) باشد. بیمار دوز کل ۶۰۰۰ سانتی‌گری را در قالب ۳۰ جلسه طی ۶ هفته دریافت کرد و بهبودی قابل توجهی در علائم تاری دید و دوبینی مشاهده شد. این پیامد مطلوب، بر اثربخشی IMRT در کنترل متاستاز اربیتال ناشی از کارسینوم فولیکولار تیروئید (FTC) تأکید دارد.

[Downloaded from jmums.mazums.ac.ir on 2026-11-28]

مطالعات موجود در خصوص استفاده اختصاصی از تکنیک IMRT برای متاستاز اربیتال در زمینه سرطان تیروئید محدود هستند. روش‌های سنتی درمان متاستازهای اربیتال شامل آنوکلئاسیون (به‌ویژه در موارد از دست دادن بینایی یا درد مداوم)، براکی‌تراپی، پرتودرمانی خارجی، درمان با ید رادیواکتیو(^{131}I) ، شیمی‌درمانی و درمان‌های هدفمند بوده‌اند. مورد حاضر نشان می‌دهد که IMRT می‌تواند کنترل علائم را به‌طور مؤثری انجام دهد، بدون آنکه نیاز به روش‌های تهاجمی‌تر مانند آنوکلئاسیون وجود داشته باشد.

تصمیم به استفاده از IMRT در این بیمار به‌ویژه با توجه به سابقه دریافت مجموعاً ۱۰۰۰ میلی‌کوری ید رادیواکتیو برای متاستازهای ریوی و پاسخ درمانی ناکافی، تصمیمی منطقی و مبتنی بر مقاومت احتمالی به رادیوید محسوب می‌شد. تکنیک IMRT نسبت به پرتودرمانی کلاسیک مزایای متعددی دارد، از جمله:

- انطباق بالاتر با حجم هدف درمان، که منجر به حفاظت بیشتر از ساختارهای حیاتی مجاور مانند عصب بینایی و عدسی می‌شود.
- یکنواختی بهتر دوز در درون ناحیه هدف
- توانایی رساندن دوزهای بالاتر به تومور در حالی که سمیت برای بافت‌های اطراف به حداقل می‌رسد

این مزایا در ناحیه اربیتال، که ساختارهای حیاتی زیادی در حجمی کوچک و فشرده قرار دارند، از اهمیت ویژه‌ای برخوردارند. پاسخ مطلوب بیمار بدون عوارض حاد قابل توجه، صحت این رویکرد درمانی را تأیید می‌کند.

گزارش حاضر همچنین سیر طبیعی کارسینوم فولیکولار تیروئید متاستاتیک را با انتشار تدریجی به نواحی آناتومیکی مختلف نشان می‌دهد. بیمار ابتدا در سال ۲۰۱۸ دچار متاستاز ریوی شد، سپس در سال ۲۰۲۳ متاستاز اربیتال بروز یافت، و در نهایت در سال ۲۰۲۴، درگیری استخوان اسکاپولا و متاستازهای متعدد استخوانی ایجاد گردید. این روند با الگوی معمول انتشار هماتوژن در سرطان تیروئید متاستاتیک مطابقت دارد.

نکته قابل توجه آن است که اگرچه ضایعات ریوی و اربیتال پس از درمان با پرتودرمانی IMRT پایدار باقی ماندند، ولی در ادامه بیمار دچار متاستازهای استخوانی شد که نیازمند پرتودرمانی مجدد و در نهایت آغاز درمان سیستمیک گردید. این الگو نشان می‌دهد که اگرچه کنترل موضعی ضایعه اربیتال با IMRT بسیار موفقیت‌آمیز بوده، اما روند بیماری به‌صورت سیستمیک ادامه یافته و در نهایت مداخله دارویی با کابوزانتینیب ضرورت پیدا کرده است.

این مورد بالینی چندین نکته حائز اهمیت برای کاربرد بالینی به همراه دارد:

هوشیاری نسبت به محل‌های نادر متاستاز

پزشکان باید در بیماران دارای سابقه کارسینوم تیروئید— حتی سال‌ها پس از تشخیص اولیه نسبت به بروز متاستاز در نواحی غیرمعمول از جمله اربیت، هوشیاری بالینی مناسبی داشته باشند.

اثربخشی IMRT:

پرتودرمانی با شدت‌تعدیل‌شده (IMRT) گزینه‌ای مؤثر برای مدیریت متاستاز اربیتال ناشی از FTC محسوب می‌شود، به‌ویژه در مواردی که روش‌های تهاجمی مانند آنوکلئاسیون می‌توانند به‌طور قابل‌توجهی کیفیت زندگی بیمار را تحت تأثیر قرار دهند. پاسخ بالینی مطلوب مشاهده‌شده در بیمار ما، اثربخشی این روش را تقویت می‌کند.

رویکرد درمانی مرحله‌ای

استفاده از رویکرد مرحله‌ای در درمان، به‌گونه‌ای که متاستازهای علامت‌دار با درمان‌های موضعی مانند IMRTکنترل شوند و درمان سیستمیک برای مراحل پیشرفته‌تر بیماری حفظ گردد، راهبردی منطقی به نظر می‌رسد. در این بیمار، این رویکرد منجر به تأخیر در آغاز درمان سیستمیک تا زمان بروز متاستازهای متعدد استخوانی شد.

[Downloaded from jmums.mazums.ac.ir on 2026-11-28]

توجه به کیفیت زندگی

بهبود قابل توجه علائم بینایی پس از IMRT بر اهمیت مراقبت تسکینی مؤثر در حفظ کیفیت زندگی بیماران مبتلا به بیماری متاستاتیک تأکید دارد.

متاستاز اربیتال ناشی از کارسینوم فولیکولار تیروئید (FTC)تظاهری نادر اما از نظر بالینی بااهمیت به‌شمار می‌رود که مستلزم تشخیص سریع و مدیریت درمانی مناسب است. مورد حاضر اثربخشی پرتودرمانی با شدت‌تعدیل‌شده (IMRT) را در کنترل موضعی ضایعه و تسکین علائم چشمی، حتی در زمینه بیماری مقاوم به ید رادیواکتیو، به‌خوبی نشان می‌دهد. پاسخ بالینی مطلوب در این بیمار حاکی از آن است که IMRT می‌تواند به‌عنوان گزینه‌ای ارزشمند برای درمان بیماران مبتلا به متاستاز اربیتال ناشی از سرطان تیروئید مطرح باشد؛ گزینه‌ای که ضمن حفظ بینایی، به بهبود کیفیت زندگی نیز کمک می‌کند.

در گزارش‌های منتشرشده درباره سایر تومورهای متاستاتیک به اربیت (از جمله ملانوم، کارسینوم پستان و لنفوم‌ها)، پرتودرمانی خارجی و به‌ویژه تکنیک IMRT نتایج قابل‌توجهی در کنترل موضعی و تسکین علائم داشته‌اند و در اغلب بیماران، حفظ بینایی و کاهش درد بدون بروز عوارض شدید گزارش شده است . این یافته‌ها با پیامد مطلوب مشاهده شده در بیمار حاضر همخوانی دارد(۱۳).

سیر پیشرونده و مرحله‌ای متاستاز به نواحی مختلف در این بیمار، اطلاعات ارزشمندی در خصوص سیر طبیعی FTC متاستاتیک ارائه می‌دهد و بر ضرورت به‌کارگیری رویکردی جامع در مدیریت بیماری تأکید دارد، رویکردی که ترکیبی از درمان‌های موضعی برای ضایعات علامت‌دار و درمان سیستمیک در مراحل پیشرفته‌تر را شامل می‌شود.

سپاسگزاری

نویسندگان مقاله مراتب قدردانی خود را از کمیته تحقیقات دانشجویی اعلام می‌دارند.

References

1. Schlumberger M. Papillary and Follicular Thyroid Carcinoma. Nucl Med Rev Cent East Eur 1998; 338: 297-306. PMID: 41147672.
2. Shimmura H, Mori E, Sekine R, Tei M, Otori N. Metastasis of Papillary Thyroid Carcinoma to the Maxillary Sinus: Case Report and Review of the Literature. Cas Rep Oto 2020; 2020: 1-5.
3. Shoup M, Stojadinovic A, Nissan A, Ghossein RA, Freedman S, Brennan MF, et al. Prognostic indicators of outcomes in patients with distant metastases from differentiated thyroid carcinoma. BMC Med Imaging 2003; 197(2): 191-7. PMID: 39707210.
4. Mazzaferri EL, Kloos RT. Clinical review 128: Current approaches to primary therapy for papillary and follicular thyroid cancer. J Clin Endocrinol Metab 2001; 86(4): 1447-63. PMID: 11297567.
5. Sampson E, Brierley JD, Le LW, Rotstein L, Tsang RW. Clinical management and outcome of papillary and follicular (differentiated) thyroid cancer presenting with distant metastasis at diagnosis. Cancer 2007; 110(7): 1451-6. PMID: 17705176.
6. Durante C, Haddy N, Baudin E, Leboulleux S, Hartl D, Travagli JP, et al. Long-term outcome of 444 patients with distant metastases from papillary and follicular thyroid carcinoma: benefits and limits of radioiodine therapy. J Clin Endocrinol Metab 2006; 91(8): 2892-9. PMID: 16684830.
7. Besic N, Luznik Z. Choroidal and orbital metastases from thyroid cancer. Thyroid 2013; 23(5): 543-51. PMID: 23082768.

[Downloaded from jmums.mazums.ac.ir on 2026-11-28]

8. Hornblass A, Kass LG, Reich R. Thyroid carcinoma metastatic to the orbit. Thyroid Res 1987; 94(8): 1004-7. PMID: 39617884.
9. Betharia SM. Metastatic orbital carcinoma of thyroid. Endocr Pathol 1985; 33(3): 191-3. PMID: 23354781.
10. Daumerie C, De Potter P, Godfraind C, Rahier J, Jamar F, Squifflet JP. Orbital metastasis as primary manifestation of thyroid carcinoma. Int J Clin Exp Pathol 2000; 10(2): 189-92. PMID: 26823882.
11. Boughattas S, Chatti K, Degdegui M, Bouslama Z, ElAouni C. Uncommon Case of Orbital Metastasis Secondary to Papillary Thyroid Carcinoma 2005; 15(11): 1311-2. Uncommon Case of Orbital Metastasis Secondary to Papillary Thyroid Carcinoma2005; 15(11): 1311-2.
12. Bešič N, Lužnik Z. Choroidal and Orbital Metastases from Thyroid Cancer2012; 23(5):[543-51 pp. Choroidal and Orbital Metastases from Thyroid Cancer2012; 23(5): 543-51.
13. Pezzulla, D., Di Franco, R., Zamagni, A., Pastore, F., Longo, S., Dominici, L., Lillo, S., Ciabattoni, A., Arcidiacono, F., Deodato, F., Muto, P., Morganti, A. G., Cellini, F., & Maranzano, E. (2023). Radiotherapy of orbital metastases: a systematic review of management and treatment outcomes on behalf of palliative care study group of Italian association of radiotherapy and clinical oncology (AIRO). *The British journal of radiology*, *96*(1151), 20230124. https://doi.org/10.1259/bjr.20230124.

[Downloaded from jmums.mazums.ac.ir on 2026-11-28]