گزارش مورد

مجله دانشگاه علوم پزشکی مازندران
دوره هفدهم شماره ۵۸ خرداد و تیر سال ۱۳۸۵ (۱۴۰-۱۴۴)

گزارش یک مورد Fish tank granuloma

مسعود گلپور(M.D.) *+ **مریم قاسمی**(M.D.) **

چکیده

گرانولوم مخزن ماهی (Fish tank Granuloma) یا گرانولوم استخر شنا بیماری است که توسط مایکو باکتریوم مارینوم (مایکو باکتریوم آتیپیک از گروه فتوکروموژن‌ها) ایجاد می‌شود. بیمار آقایی ۱۶ ساله‌ای است که در حدود یک سال قبل از مراجعه به پزشک، تماس مکرر با آب آکواریوم داشته است و دچار ندول‌های متعدد در پشت دست راست شده است. ضایعات، انتشار گره‌ای متوالی (اسپروتریکوئیدی) داشته و تا ناحیه زیربغل ادامه یافته‌اند. ندول‌ها کم کم بزرگ شده و تبدیل به تاول (Bulla) شده و به دنبال ترکیدن، زخمی شده‌اند. در نمونه گرفته شده از ضایعه، ارتشاح گرانولوم شامل گرانولوم های کوچک به همراه سلول‌های غول پیکر (Giant) لانگهانس دیده شد که با توجه به شرح حال بیمار و نتایج آسیب‌شناسی و کشت، تشخیص گرانولوم مخزن ماهی گذاشته و برای بیمار درمان با ۳۰۰mg ریفامپین ۲ بار در روز و اتامبوتول ۸۰۰ mg در روز شروع شد. پس از شش ماه درمان، ضایعات فروکش کردند و جوشگاه‌های(Scars) کوچک فرو رفته سطحی بر جای گذاشتند.

مطالعات انجام گرفته نشان می‌دهد که گرانولوم مخزن ماهی یک علت نادر عفونت پوستی است (شیوع سالانه آن ۰/۲۷ در هر ۱۰۰۰۰۰ نفر بوده است.) که تشخیص و درمان آن می‌تواند برای پزشکان مشکل ساز باشد. ولی گرفتن شرح حال مناسب و توجه به علائم بیمار می‌تواند در تشخیص و درمان این بیماری مفید واقع شود.

واژه های کلیدی : مایکوباکتریوم مارینوم، Fish tank granuloma ، آکواریوم، گرانولوم

مقدمه

گرانولوم استخر شنا یا گرانولوم مخزن ماهی بیماری عفونی است که عامل آن مایکو باکتریوم مارینوم است(۲،۱). این باکتری در آب شور و تازه شامل استخرهای شنا و آکواریوم یافت می‌شود(۱،۳-۵). مایکو باکتریوم مارینوم ازعلل نادرعفونت‌های پوستی است(۶). در اسپانیا شیوع عفونت غیر سلی ۲۹/۲ – ۰/۶۴ درصد همه عفونت‌های مایکوباکتریمی است(۷). شیوع سالانه عفونت گرانولوم مخزن ماهی، ۰/۲۷ در هر ۱۰۰۰۰۰ نفر است(۸). بیماری در حدود ۳-۲ هفته بعد از ورود ارگانیسم با یک پاپول بنفش رنگ درمحل صدمه شروع می‌شود. همچنین بیماری ممکن است با یک ندول یا یک پلاک پسوریازیسی شکل یا زگیل مانند یا زخمی

* متخصص بیماری های پوست، عضو هیأت علمی(استادیار) دانشگاه علوم پزشکی مازندران
** متخصص آسیب شناسی، عضو هیأت علمی (استاد یار) دانشگاه علوم پزشکی مازندران
+ ✉ **مولف مسئول :** ساری- بلوار پاسداران، مرکز آموزشی درمانی بوعلی سینا

تاریخ دریافت : ۸۵/۹/۱۲ تاریخ ارجاع جهت اصلاحات : ۸۵/۱۰/۲۳ تاریخ تصویب: ۸۶/۱/۲۲

www.SID.ir
[Downloaded from jmums.mazums.ac.ir on 2025-07-27]

در محل ورود شروع گردد. معمولا ضایعات منفرد هستند ولی گاهی می‌توانند انتشار اسپروتریکوئیدی داشته باشند(۹). به عنوان یک اصل، غدد لنفاوی منطقه درگیر نمی‌شود(۳). از نظر آسیب شناسی بافتی، انتشار التهابی توبر کلوئید در درم وجود دارد و حتی گاهی آبسه تشکیل می‌گردد. تشخیص، مانند همه انواع بیماری‌های مایکو باکتریومی احتیاج به شک بالا دارد(۳). سابقه وجود صدمه در شرح حال و یا علاقه به ماهی و غذاهای دریایی و شغل های مربوط به آن مانند جا به جا کردن ماهی‌ها و یا استفاده از استخر شنا و همچنین وجود گرانوم توبرکلوئیدی در جواب آسیب شناسی بافتی، مطرح کننده تشخیص است(۳،۵).

آزمون‌های جلدی توسط آنتی ژن‌های اختصاصی علیه مایکوباکتریوم مارینوم ارزش تشخیصی کمی دارد (۱۲) و مانند سایر مایکو باکتریوم‌های آتیپیک، به درمان ضد سل جواب خوبی نمی‌دهد. ضایعات معمولا به صورت خود به خود در عرض ۲-۱ سال و به جا گذاشتن جوشگاه بهبود می‌یابند(۳). رژیم‌هایی درمانی مورد استفاده شامل: داکسی سایکلین، تری متوپریم، سولفامتوکسازل، کلاریترومایسین، ریفامپین و اتامبوتول برای ضایعات مقاوم، ضایعات اسپروتریکوئید و ضایعات منتشر می‌باشد(۹).

معرفی بیمار

بیمار آقای ۱۶ ساله ساکن شهر ساری و صاحب آکواریوم است. وی با ندول‌ها و تاول‌هایی (Bullas) در پوست پشت دست راست به بیمارستان بوعلی سینای شهر ساری در سال ۸۴ مراجعه کرده است. بیماری وی در ابتدا به صورت ندول‌هایی همرنگ پوست به ابعاد ۰/۵×۰/۵سانتی‌متر در پشت دست راست شروع شد که بعد ضایعات به صورت اسپروتریکوئید در مسیر غدد لنفاوی تا ناحیه زیر بغل انتشار یافتند. ندول‌ها بزرگ‌تر شدند و به صورت تاول درآمدند و بعد ترکیده و زخمی شدند. در این زمان بیمار به پزشک متخصص پوست مراجعه کرد(تصاویر شماره‌های ۱و۲).

تصویر شماره ۱: ضایعات ندولر التهابی در پوست دست راست بیمار

تصویر شماره ۲ : ضایعات ندولر زیر پوستی ساعد دست راست بیمار که در لمس به صورت ضایعات گره‌ای متوالی (ضایعات اسپرو تریکوئیدی) حس می‌گردد.

قبل از آن بیمار به هیچ پزشک دیگری مراجعه نکرده و هیچ درمانی دریافت نکرده بود. کل مدت بیماری فرد تا قبل ازمراجعه به پزشک حدود یک سال بود. لازم به ذکر است که بیمار مورد نظر هیچ سابقه‌ای از گازگرفتگی توسط ماهی را ذکر نمی‌کند و فقط با آب آکواریوم در تماس بوده است. آزمایش‌های بیمار از جمله ESR ، معاینه مستقیم (Direct examination) ، CBC از نظر باسیل کخ (BK) طبیعی بود. ولی واکنش

Archive of SID

[Downloaded from jmums.mazums.ac.ir on 2025-07-27]

www.SID.ir

پوستی PPD [1] بیمار ۲۲ mm بود (اندازه طبیعی کم‌تر از 5mm است). پرتونگاری قفسه‌سینه بیمارهم طبیعی بود. درنمونه‌گرفته شده از ضایعه پشت دست به ابعاد ۰/۴ cm × ۰/۵ × ۰/۵ ارتشاح گرانولوماتوز شامل گرانولوم‌های کوچک با سلول‌های غول پیکر (Giant) لانگهانس دیده شدکه باتوجه به نتیجه آسیب شناسی و سابقه تماس بیمار با آب آکواریوم، تشخیص گرانولوم مخزن ماهی مطرح گردید(تصاویر شماره ۴ و ۵).

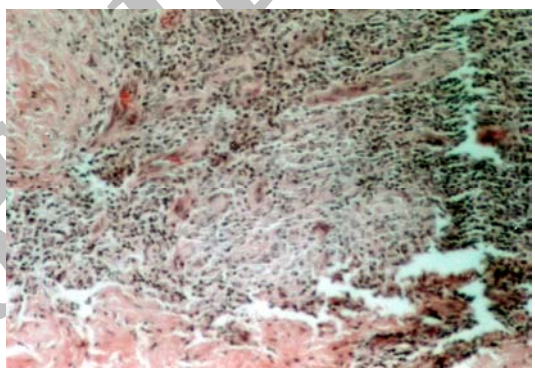

تصویر شماره ٤: آسیب شناسی بافتی با درشت نمایی متوسط

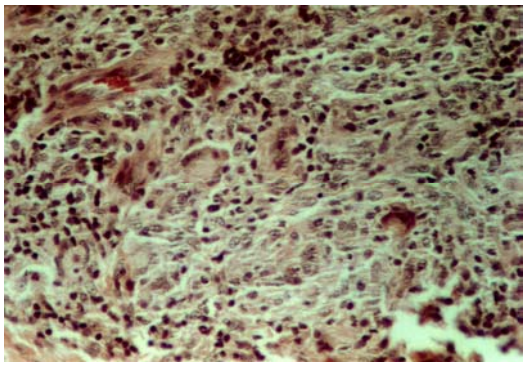

تصویر شماره ٥: آسیب شناسی بافتی با درشت نمایی بزرگ

با کشت در محیط کشت لوونشتاین جنسن Lowenstein-Jensen media در ۳۳ درجه سانتی‌گراد تایید شد و با توجه به تشخیص گذاشته شده و به علت اسپروتریکویید بودن ضایعات، ترجیحا" برای بیمار درمان ریفامپین ۳۰۰ میلی‌گرم دو بار در روز و اتامبوتول ۸۰۰ میلی گرم روزانه شروع شد که با درمان فوق، ضایعات کاملاً فروکش نمود ولی مختصر جوشگاه فرو رفته‌ای برجای گذاشت (تصویر شماره ۳).

تصویر شماره ۳: شش ماه بعد از درمان

بحث

مایکو باکتریوم مارینوم یک مایکو باکتریوم آتیپیک است که در گیاهان و ماهی‌های آب تازه و آب شور یافت می‌شود(۹،۱۳). انسان‌ها بعد از صدمه و تماس با محیط آکواریوم، به آن آلوده می‌شوند. بیمار مورد نظرهم سابقه کار با آکواریوم را داشته است. عفونت معمولا محدود به پوست است ولی در افراد با نقص ایمنی، عفونت منتشر رخ می‌دهد و یا به بافت زیرجلدی و استخوان و مفصل گسترش می‌یابد(۱۳،۱۴).

گاهی ممکن است ضایعات چه در افراد طبیعی و چه در فرد با ضعف سیستم ایمنی، متعدد باشد(۳). بعد از ۳-۲ هفته از تماس، ضایعه به صورت ندول یا پلاک بروز می‌کند که می تواد تبدیل به زخم چرکی گردد. علائم می‌تواند از بی علامتی تا برجستگی‌های دردناک پوستی متغیر باشد(۹). گاهی ضایعات در مسیر لنفاتیک گسترش اسپروتریکوییدی دارند(۱۳). بیمار مورد نظر ما

1. Purified Protein derivation

Archive of SID
[Downloaded from jmums.mazums.ac.ir on 2025-07-27]
www.SID.ir

ضایعات ندولر و اولسراتیو، با انتشار گره‌ای متوالی (اسپروتریکوئید) داشته است.در بررسی که ادل اشتین (Edelstein) (۱۹۹۴) در کالیفرنیا انجام داد ۹۰ درصد ضایعات در قسمت انتهای اندام فوقانی دیده شد(۶). بیمار مورد نظر ماهم ضایعه‌ای در دست داشت. سایر عفونت‌های گرانولوماتوز پوست درتشخیص افتراقی این بیماری قرار دارند(۳) و با توجه به منطقه جغرافیایی سایر مایکوباکتریوم‌ها،بلاستومایکوزیس،کوکسیدومایکوزیس، هیستوپلاسموزیس،اسپروتریکوزیس،نوکاردیا، سیفیلیس مرحله سوم و لیشمانیا جزء تشخیص‌های افتراقی این بیماری قرار می‌گیرند(۳). نمای آسیب‌شناسی بافتی شامل گرانولوم‌های پنیری و یا غیر پنیری در درم به همراه ارتشاح لنفوسیت و ماکروفاژ می‌باشد(۲). تغییرات اپی‌درمی شامل زخم و افزایش تعداد و ضخامت لایه سلول های خاردار اپی درمی (Acanthosis) نیز در بعضی نمونه‌ها دیده شده است(۱۳،۱۴). ارگانیسم ممکن است در محیط کشت لوونشتاین جنسن (Lowenstein-Jensen media) در ۳۳c یا بارنگ‌آمیزی زیل نیلسون یا رنگ‌آمیزی فایت (Fite) باسیل مقاوم به اسید (Acid fast) یافت شود(۱۴). آزمون PPD اغلب کمک کننده نیست. شرح حال مناسب شامل کار کردن با آکواریوم و یا تماس با ماهی یا شنا در استخر به همراه وجود گرانولوم درنمای آسیب شناسی بافتی می‌تواند مطرح کننده تشخیص باشد(۳). بیمار مورد نظر، سابقه کار با آکواریوم و وجود گرانولوم در آسیب شناسی بافتی را داشته است. علایم بیماری در عرض ۲-۱ سال با به جا گذاشتن بافت جوشگاه به طور خود به خود بهبود می‌یابد(۳).

درمان شامل رژیم‌های آنتی بیوتیکی است که بر اساس پاسخ بیماران متفاوت هستند(۱). درمان‌هایی که می‌توانند مورد استفاده قرار گیرند شامل ۱۰۰ میلی‌گرم ماینوکسیلین دو بار در روز، تری متو پریم-سولفامتوکسازل ۱۶۰ تا ۸۰۰ میلی‌گرم دوبار در روز، ریفامپین ۶۰۰ میلی‌گرم دو بار در روز و کلاریترومایسین ۵۰۰ میلی‌گرم دو بار در روز می‌باشد(۱،۲). در مطالعه‌ای که اول اشتین (Edelstein) (۱۹۹۴) انجام داد مشخص کرد که درمان ترکیبی ریفا مپین و اتامبوتول موثرتر از مینوسیکلین به تنهایی است (۱۰۰ درصد در برابر ۷۱ درصد) (۶،۱۵).

ریفامپین ۶۰۰ میلی‌گرم روزانه و اتامبوتول ۸۰۰ میلی‌گرم روزانه برای ضایعات مقاوم اسپروتریکوییدی و ضایعات منتشر درمان مناسبی می‌باشد(۹). چون ضایعات در بیمار ما انتشار اسپروتریکوییدی داشته است، ترجیحاً این رژیم درمانی برای بیمار انتخاب شد که در عرض ۶ ماه درمان، بهبودی کامل با مختصر بافت جوشگاه فرورفته حاصل شد(تصویر شماره ۳ پوست بیمار). در موارد مقاوم به درمان باید صحت تشخیص دوباره ارزیابی گردد و درمان‌هایی مانند جراحی و دبریدمان مد نظر قرار گیرد.

مطالعات انجام گرفته نشان می‌دهد که گرانولوم مخزن ماهی از علل نادر عفونت پوستی است و تشخیص و درمان آن می‌تواند برای پزشکان مشکل ساز باشد(۲). ولی گرفتن شرح حال مناسب و توجه دقیق به علائم بیماری می‌تواند در تشخیص و درمان به‌موقع این بیماری مفید واقع شود.

فهرست منابع

1. Cassetty C.TSanchez M. Mycobacterium marinum infection. ***Dermatology Online J.*** 2004; 10(3): 21.
2. Belic M, Miljkovic J, Marko PB. Sporotrichoid presentation of Mycobacterium marinum infection of the upper extremity.

Archive of SID

[Downloaded from jmums.mazums.ac.ir on 2025-07-27]

www.SID.ir

A case report. ***Acta Dermatovenerol Alp Panonica Adriat.*** 2006; 15(3): 135-9

3. Freedberg IM, Elsen AZ. Fitzpatrick's Dermatoloyy in ***General medicine.*** 2004; 2: 1946-47.
4. Garcia Acebes CR, Barchino Ortiz L, Aboin Gonzalez S, Diaz Ley B, Ruiz Fernandez P, Sanchez de Paz F. Mycobacterium marinum infection. ***Case report and review of the literature.*** 2006; 97(10): 653-7.
5. Benton J, Karkanevatos A. Preseptal cellulitis due to Mycobacterium marinum. ***J Laryngol Otol.*** 2006 14:1-3 [Epub ahead of print].
6. Edelstein H. Mycobacterium marinum skin infections: Report of 31 cases and review of literature. ***Arch. Intern. Med.*** 1994; 154(12): 1359-64.
7. Bartralot R, Garcia-Patos V, Sitjas D,Rodegouez-Cano, Mollet J, Martin-Casabona N,et al. Clinical pattern of cutaneous nontuberclusis mycobacterial infections. ***Br. J. Dermatol.*** 2005; 152(4): 727.
8. Sciacca-Kirby J.Mycobacterium marinum infection of the skin. 2006. Available from: ***http:/ www.emedicine.com/ derm/ topic281/ htm.***
9. Habif T. ***Clinical Dermatology.*** 4th edi. Mosby. 2004: 303.

۱۰. چهراقی سید علی. اویسی بهروز. " تشخیص شما چیست؟ ". ***فصلنامه بیماری های پوست***، تابستان۱۳۸۳ ; ۲۸: ۲۷۷-۲۷۴ .

11. Gawkerodger DJ. Mycobacterium infection. Rook Willkinson /Ebling .***Text book of Dermatology.*** Blackwell Science, 1998; 2(28): 1207-8.
12. Chollinsch, Grange JM, Nolle WS. Mycobacterium marinum infections in mam. ***J HYY.*** 1985; 94: 135-49.
13. Palenque E. Skin disease and Nontuberculous mycobacterium. ***Int J Dermatol.*** 2000; 39: 659.
14. Cosma CL, Sherman DR, Ramakrishnan L. The secret lives of the pathogenic mycobacteria. ***Ann Rev Microbiol.*** 2003; 57: 641-76.
15. Hisamichi K, Hiruma M, Yamazaki M, Matsushita A, Ogawa H. Efficacy of oral minocyclin and hyperthermic treatment in a case of atypical mycobactrial skin infection by mycobacterium marinum. ***J Dermatology.*** 2002; 29(12): 810-1.

Archive of SID

[Downloaded from jmums.mazums.ac.ir on 2025-07-27]

www.SID.ir