

## گزارش یک مورد بیمار مبتلا به کیست انترورژنوس

محمود امینی (M.D.)<sup>+</sup> معصومه کلانتری (M.D.)<sup>\*\*</sup>

## چکیده

کیست‌های پیشین روده یک سری ضایعات مادرزادی هستند که از پیشین روده جنینی مشتق می‌شوند. کیست‌های منشأ گرفته از برونش (Bronchogenic)، منشأ گرفته از روده کوچک (Enterogenous) و کیست‌های مربوط به لوله عصبی (neurenteric) از مهم‌ترین انواع این کیست‌ها هستند که با توجه به محل قرار گیری، علائم بالینی متفاوتی را ایجاد می‌کنند. کیست‌های منشأ گرفته از روده کوچک تنها ۴-۵ درصد کیست‌های میان سینه خلفی را در بر می‌گیرند و انواع مروی، معده‌ای و روده‌ای را شامل می‌شوند. بیمار خانم ۶۱ ساله‌ای می‌باشد که با اختلال بلع و بازگشت مواد غذایی از معده به مری (Regurgitation) از حدود ۶ ماه پیش و تشدید این علائم در مدت ۳ ماه اخیر مراجعه کرده بود و در معاینات بالینی تنها نشانه یافت شده، افزایش تعداد تنفس بود. در برش نگاری رایانه‌ای (CT) قفسه سینه یک ضایعه هیپودنس در سمت راست میان سینه خلفی مشاهده شد. با ایجاد سوراخ در قفسه سینه (Thoracotomy) کیست برداشته شد و در آسیب‌شناسی اپی‌تلیوم استوانه‌ای مژک دار همراه با دولایه نازک عضلانی در جدار آن گزارش گردید. افتراق بین کیست‌های مروی و منشأ گرفته از برونش همیشه واضح نیست. هر دو کیست در فضای میان سینه ظاهر می‌شوند و نمای اپی‌تلیالی آنها غیر اختصاصی است اما با توجه به وجود یا عدم وجود لایه عضلانی در جدار کیست، مجاورت با لوله گوارش یا درخت تراکئو برونشیل و تطبیق علائم بالینی با نتایج پاراکلینیکی و مشاهدات حین جراحی می‌توان تشخیص قطعی گذاشت.

واژه‌های کلیدی: اپی‌تلیوم استوانه‌ای مژک‌دار، کیست انترورژنوس، کیست پیشین روده، کیست مروی، دیسفاژی

## مقدمه

می‌شوند که ناشی از رشد ناهنجار جنینی هستند و شامل کیست‌های پیشین روده، کیست‌های مزوتلیال و کیست‌های مجرای سینه‌ای می‌باشند (۱). اغلب ضایعات فضاگیر میان سینه علامتی ایجاد نمی‌کنند و ضمن تصویر برداری از قفسه سینه به دلایل دیگر کشف

میان سینه (Mediastinum) بخشی از قفسه سینه است که از سطح خلفی جناغ تا سطح قدامی جسم مهره‌ها امتداد دارد و از طرفین توسط پرده جنب جداری پوشیده می‌شود. کیست‌های مختلفی که از میان سینه منشأ می‌گیرند به صورت توده‌های فضاگیری مشخص

## 1. Forgut cycts

<sup>+</sup> مؤلف مسئول: اراک- خیابان امام خمینی، میدان ولی عصر، بیمارستان ولی عصر

\* فوق تخصص جراحی قفسه سینه، استادیار گروه جراحی، دانشگاه علوم پزشکی اراک

\*\* پزشک عمومی

تاریخ تصویب: ۸۶/۲/۱۲

تاریخ ارجاع جهت اصلاحات: ۸۵/۸/۲۷

تاریخ دریافت: ۸۵/۷/۱۰

به درمانگاه جراحی مراجعه کرده بود. علائم بیمار از حدود ۶ ماه پیش شروع شده و در مدت ۳ ماه اخیر تشدید یافته بود. بیمار سابقه‌ای از کاهش وزن محسوس و سایر علائم گوارشی در این مدت نداشت. در بدو مراجعه علائم حیاتی بیمار به این شرح بود:

فشارخون ۱۱۵/۷۰ میلی متر جیوه- نبض ۹۰ بار در دقیقه- تنفس ۲۸ بار در دقیقه و حرارت ۳۷ درجه سانتی گراد. در معاینات بالینی عمومی، سیستم تنفسی، قلبی-عروقی و گوارشی طبیعی بودند؛ در اولین مرحله اقدامات تشخیصی از بیمار پر تونگاری قفسه سینه به عمل آمد که کاملاً طبیعی بود. سپس به وی توصیه شد که با انجام بلع باریم و آندوسکوپی تحت بررسی دقیق تر قرار بگیرد. اما با توجه به شرایط بیمار که به انجام هر دو اقدام تشخیصی رضایت نمی داد و در نظر گرفتن این مطلب که حتی در صورت طبیعی بودن بلع باریم در بیمار مبتلا به اختلال بلع، مشاهده مری با آندوسکوپ ضروری می‌باشد، آندوسکوپی قابل انعطاف قرار گرفت و علاوه بر مری، معده و دوازدهه نیز ارزیابی شد، اما نتیجه این بررسی هم طبیعی بود. در مرحله بعد برای این که امکان ارزیابی همزمان سیستم تنفسی و فضای میان‌سینه نیز فراهم گردد از بیمار برش نگاری رایانه‌ای (CT) قفسه سینه به عمل آمد و یک ضایعه کم تراکم به ابعاد تقریبی ۷×۵ سانتی‌متر در میان سینه‌خلفی مشاهده شد. ضایعه در تماس نزدیک با مری و ستون فقرات قرار داشت. اما بین ضایعه و مری راه ارتباطی وجود نداشت و با توجه به تراکم آن، تشخیص کیست مطرح گردید (تصویر شماره ۱و۲).

در نهایت جهت بررسی ناهنجاری‌های همراه و ارتباط کیست با کانال نخاعی، تصویربرداری با استفاده از رزونانس مغناطیسی (MRI) ستون فقرات انجام شد که هیچ ارتباطی بین ضایعه و کانال نخاعی نشان داده نشد (تصویر شماره ۳).

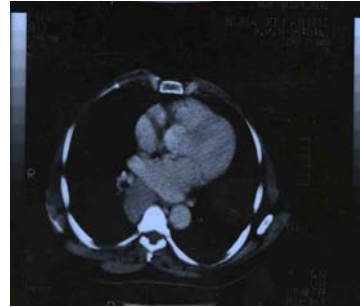
می‌شوند. علائم بالینی در ۱/۳ درصد بالغین و ۲/۳ درصد نوزادان و کودکان مبتلا بروز می‌کنند و توده‌های بدون علامت در بالغین تمایل به خوش خیمی دارند (۲،۱). معمولاً طبقه بندی کیست‌های میان سینه بر پایه سبب شناسی انجام می‌شود. کیست‌های پیشین روده یک سری از کیست‌های مادرزادی مشتق شده، از پیشین روده جنینی را شامل می‌شوند و ۱۸-۱۰ درصد از توده‌های تشخیصی میان سینه در نوزادان و کودکان و ۲۰-۳۲ درصد توده‌های میان سینه در همه گروه‌های سنی را به خود اختصاص می‌دهند (۳،۲،۱). این کیست‌ها به طور شایع‌تر در میان سینه میانی و خلفی مشاهده می‌شوند. اما در بخش قدامی نیز گزارش شده‌اند و معمولاً در ارتباط نزدیک با درخت تراکتو برونشیا یا مری قرار می‌گیرند (۲،۱).

منشأ گرفته از برونش، منشأ گرفته از روده کوچک و کیست‌های مربوط به لوله عصبی از مهم‌ترین انواع کیست‌های پیشین روده هستند که با توجه به محل قرارگیری، علائم بالینی مختلفی را ایجاد می‌کنند (۳،۲). کیست‌های منشأ گرفته از روده کوچک در نتیجه رشد غیرطبیعی بخش پشتی پیشین روده که مجاری گوارشی را ایجاد می‌کند، شکل می‌گیرند و انواع مروی، معده‌ای و روده‌ای را شامل می‌شوند (۱). این کیست‌ها به ندرت گزارش شده‌اند و تنها حدود ۵-۴ درصد از کل موارد کیست‌های میان سینه خلفی را در برمی‌گیرند (۴). گزارش حاضر یک مورد کیست منشأ شگرفته از روده کوچک در مری را توصیف می‌کند و مروری بر جنبه‌های بالینی و تشخیصی آن دارد.

## معرفی بیمار

بیمار خانمی ۶۱ ساله، مورد شناخته شده دیابت از ۱۵ سال پیش و فشارخون بالا از ۱۰ سال پیش می‌باشد که با علائم اختلال بلع و بازگشت مواد از معده به مری

با ایجاد سوراخ در قفسه سینه (Thoracotomy) یک ضایعه کیستیک به ابعاد تقریبی  $7 \times 5$  سانتی متر با دیواره نازک در جدار خلفی نیمه تحتانی مری مشاهده شد. برداشت کیست انجام گرفت و نمونه به آزمایشگاه آسیب‌شناسی ارسال شد و پس از بررسی لازم، بافت استوانه‌ای مژک‌دار مطبق کاذب، بدون غضروف همراه با دو لایه نازک عضله صاف در جدار آن گزارش گردید.



تصویر شماره ۱: (CT) قفسه سینه

### بحث

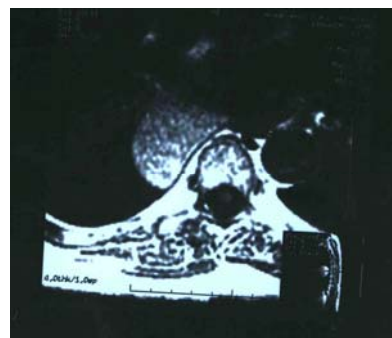
میان سینه قسمتی از بدن است که بافت‌های مختلفی از بدن را در بر می‌گیرد. بنابراین تومورها و کیست‌هایی که در این ناحیه قرار می‌گیرند با علائم بالینی مختلفی تظاهر می‌کنند. به طور کلی شایع‌ترین ضایعه میان سینه تومور منشأ گرفته از اعصاب (Neurogenic) است. اما کیست‌های پیشین روده نیز از جمله ضایعات میان سینه می‌باشند که از پیشین روده جنینی مشتق می‌شوند و در بزرگسالان، پنجمین ضایعه شایع میان سینه (بعد از تومور منشأ گرفته از اعصاب، تومور تیموسی، لنفوم و تومور سلول زاینده) می‌باشند. در حالی که در نوزادان و کودکان، رتبه دوم ضایعات شایع میان سینه را به خود اختصاص می‌دهند (۱).

کیست منشأ گرفته از روده کوچک (Enterogenous) یکی از مهم‌ترین انواع کیست‌های پیشین روده است که می‌تواند مروی، معده‌ای یا روده‌ای باشد و گزارش ارائه شده نمونه‌های از کیست اترورژنوس مری می‌باشد.

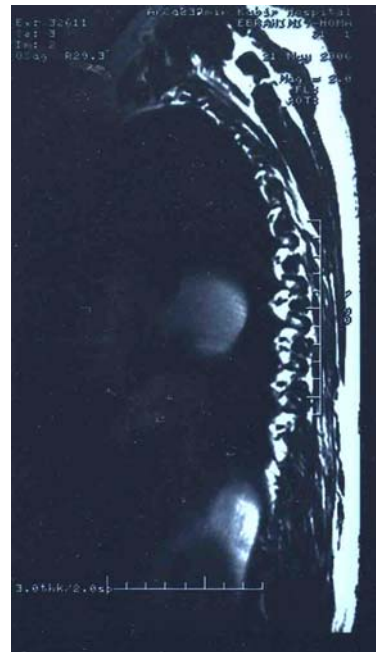در مورد منشأ جنین‌شناسی کیست‌های مری ۲ فرضیه

وجود دارد:

۱. یک سری واکوئل و حفراتی در دیواره پیشین روده اولیه وجود دارد که با توسعه مجرا به هم پیوسته و مجرای باقی مانده و کیست مری را به وجود می‌آورند.



تصویر شماره ۲: (CT) قفسه سینه



تصویر شماره ۳: (MRI) ستون فقرات

۲. کیست‌های مری از یک برآمدگی غیرطبیعی در پیشین روده اولیه به وجود می‌آیند (۵،۲).

شیوع کیست‌های مری ۱/۸۲۰۰ مورد و با غلبه مرد به زن ۲:۱ است (۶).

کیست‌های مری در دوران کودکی در ۲/۳ موارد و در بزرگسالان در ۱/۳ موارد علامت‌دار هستند (۷). این کیست‌ها اغلب با اختلال بلع (۷۰ درصد) و درد اپی‌گاستر (۲۰ درصد) درد خلف جناغ ظاهر می‌شوند. سرفه، استفراغ، تب، ذات‌الریه و چرکی شدن پرده جنب (Empyema) نیز در این ضایعات دیده می‌شوند. همچنین اگر کیست‌های بخش فوقانی مری، نای را تحت فشار قرار بدهند، علائم تنفسی ظاهر می‌شوند. سایر علائم ناشی از تحت فشار قرار گرفتن عروق، التهاب میان‌سینه ثانویه به پارگی کیست نیز در برخی موارد بروز می‌کنند (۵).

کیست‌های انتروژنوس ممکن است با ناهنجاری‌های ستون فقرات همراهی داشته باشند که البته این همراهی در کیست‌های معده‌ای بیش‌تر دیده می‌شود (۷).

از نظر پرتونگاری اولین قدم تشخیص گرفتن عکس از بخش خلفی قفسه سینه است. در گذشته پس از پرتونگاری برای کشف توده‌های میان‌سینه، عکس‌برداری از مری با استفاده از بلع باریوم انجام می‌شد. اما امروزه برای تشخیص کیست‌های پیشین روده برش‌نگاری رایانه‌ای (CT) جایگزین آن شده است. از سوی دیگر در گذشته در بیمارانی که با علامت اولیه اختلال بلع مراجعه می‌کردند، عکس‌برداری از مری با استفاده از بلع باریوم روش تشخیصی ارجح بود. اما امروزه برای افتراق توده‌های با منشأ میان‌سینه از توده‌هایی که از ریه و ساختمان‌های مجاور منشأ می‌گیرند، انجام برش‌نگاری رایانه‌ای توصیه می‌شود (۱).

سه معیار تشخیص قطعی در مورد کیست مری وجود دارد:

۱. اتصال با مری
۲. وجود اپی‌تلیوم دستگاه گوارش
۳. حضور دو لایه آستر عضلانی که دیواره کیست را می‌پوشاند (۶).

از نظر آسیب‌شناسی و بافت‌شناسی کیست‌های منشأ گرفته از برونش و مری می‌توانند مشابه هم باشند. چرا که مری در طی رشد رویانی خود به ترتیب با اپی‌تلیوم استوانه‌ای ساده، اپی‌تلیوم استوانه‌ای مژک‌دار مطبق کاذب و اپی‌تلیوم سنگفرشی مطبق پوشیده می‌شود. چنین ترتیبی گویای این واقعیت است که اپی‌تلیوم پوشاننده مری ممکن است متشکل از هر کدام از این سلول‌ها و یا ترکیبی از آن‌ها باشد. در نتیجه وجود مژک اساساً نشان‌دهنده منشأ تنفسی نیست (۶، ۹، ۸).

بنابراین در مورد بیمار معرفی شده نیز با توجه به دلایل زیر نهایتاً تشخیص کیست انتروژنوس مری قطعی گردید:

۱. وجود دو لایه نازک عضله صاف در دیواره کیست طبق گزارش آسیب‌شناسی.
- در نظر گرفتن این مطلب که کیست‌های منشأ گرفته از برونش عمدتاً در مجاورت با درخت تراکتو برونش‌یال ایجاد می‌شوند، در حالی که کیست بیمار مورد نظر در مجاورت با بخش تحتانی مری قرار گرفته بود.
۳. تطبیق علائم بالینی بیمار با دلایل فوق

در موارد علامت‌دار و غیر علامت‌دار، برداشتن کیست درمان انتخابی می‌باشد. در موارد غیر علامت‌دار به علت عوارضی مثل خونریزی یا عفونت، کیست بایستی برداشته شود (۶، ۷). بدخیمی در کیست‌های انتروژنوس نادر است اما در صورت بروز بدخیمی، آدنوکارسینوم

کیست‌ها و مجاورت با لوله گوارش به نفع انواع انتروژنوس است. در حالی که کیست‌های منشأ گرفته از برونش در مجاورت با درخت تراکتو برونشیا ایجاد می‌شوند و در هر دو مورد تطبیق علائم بالینی با گزارش آسیب‌شناسی و مشاهدات حین جراحی می‌تواند تشخیص قطعی نوع کیست را مسجل سازد.

شایع‌تر از کارسینوم سلول سنگفرشی می‌باشد و درمان انتخابی بدخیمی نیز برداشتن کیست است (۷).

افتراق بین کیست‌های مری و منشأ گرفته از برونش همیشه واضح نیست. هر دو کیست در فضای میان سینه ظاهر می‌شوند و نمای اپی‌تلیای آنها غیر اختصاصی است و هر دو می‌توانند اپی‌تلیوم استوانه‌ای مژک‌دار داشته باشند، اما وجود لایه‌های عضلانی در جدار

### فهرست منابع

1. Mancini MC, Eggersted JM. Mediastinal cysts. American association for the advancement of sciences. eMedicine. Com.
2. Martin J, Deslauriers J, Duranceau A. Forgotten cysts of the mediastinum. In: Thomas, Shields. *Gene. Thorac. Surg.* 5<sup>th</sup> ed; 2000; 2: 2830-42.
3. Grainger RG, Allison DJ, Adrian KD. Grainger and Allison's diagnostic radiology: *A textbook of medical imaging.* 4<sup>th</sup> ed. London: Churchill Livingstone; 2001.
4. Al Ajmi Mana, Al Othman N, Al khider A. Post mediastinal gastroenteric cyst: A case report. Al sabah hospital. Thoracic surgery department. 2006. Available at: [http:// www.unepso.Org](http://www.unepso.Org) Accessed
5. Kenneth L, Franco, Joe B, Putnam JR. *Advanced therapy in thoracic surgery.* 2<sup>th</sup> ed; 2005. p. 163-67.
6. Singh K, Naik R, Esophageal cyst: A case report. *J. Pathol. Microbiol.* 2006; 49(3): 396-7.
7. Petkar M, Vaidees W, Deshpande JR. *J. Post. Grad. Med.* 2001; 47(4): 235-239.
8. Damjanov I, Nola M. Rosai and Ackerman's *surgical pathology review .* 1<sup>th</sup> ed. New York: Mosby; 2006.
9. Peters JH, DeMeester TR. Esophagus and diaphragmatic hernia. In: Schwartz's *principles of surgery.* 8<sup>th</sup> ed. New York: McGraw Hill, 2005; 1: 835-65.