Archive of SID

بررسی دقت تشخیصی Limited Screening CT و مقایسه با CT استاندارد در تشخیص سینوزیت

مریم برزین (M.D.)* روح الله عبدي(M.D.)* امیرحسین هاشمي(M.D.)**

چکیده

سابقه و هدف : روش استاندارد طلایی در تشخیص سینوزیت، CT کورونال سینوس‌های پارانازال با مقاطع پیوسته و پشت سرهم می‌باشد. با توجه به هزینه زیاد و دوز بالای اشعه در این روش، و این‌که معیارهای بالینی و رادیوگرافی‌های ساده چندان حساس و اختصاصی نمی‌باشند، انجام CT سینوس‌ها با روش‌های Limited Screening (با مقاطع ناپیوسته) توسط بعضی محققین پیشنهاد شده است. تحقیق حاضر جهت بررسی دقت تشخیصی CT کورونال با مقاطع محدود (چهار مقطع) و مقایسه آن با CT استاندارد در تشخیص سینوزیت صورت گرفته است.

مواد و روش ها : از ۱۰۰ بیماری که با احتمال سینوزیت به بخش CT اسکن بیمارستان امام خمینی (ره)ساری مراجعه نموده بودند، CT استاندارد کورونال (شامل ۱۶ مقطع) انجام شد و بر اساس Scout view مربوطه، چهار تصویر Limited Screening CT انتخاب و چاپ شدند. تصاویر مربوط به هر دو روش CT ، به طور مجزا از یکدیگر توسط دو رادیولوژیست گزارش شدند (در مجموع چهار گزارش CT برای هر بیمار انجام شد). نتایج حاصل از روش استاندارد و Limited رادیولوژیست اول با نتایج مشابه از رادیولوژیست دوم مورد مقایسه قرار گرفت. مجموع نتایج روش Limited نیز با روش استاندارد مقایسه شد.

یافته ها : در مقایسه نتایج دو رادیولوژیست میزان Kappa value محاسبه شده برای روش‌های استاندارد و Limited به ترتیب ۰/۹۵ و ۰/۹۷ است که دال بر توافق (Agreement) خوب بین دو رادیولوژیست در هر دو بررسی می‌باشد. روش Limited در مجموع دارای حساسیت ۹۴/۱ درصد و دقت ۹۳/۵ درصد بود. شیوع کلی سینوزیت در افراد مورد بررسی ۶۸ درصد و بیشترین سینوس درگیر، سینوس ماگزیلر (با نتایج ۸۹/۷ درصد) بود.

استنتاج : روش Limited Screening CT سینوس‌های پارانازال می‌تواند روش مناسبی در ارزیابی اولیه بیماران با احتمال سینوزیت باشد و از این نظر جایگزین گرافی‌های ساده شود. مزیت این روش استفاده از دوز کمتر اشعه، سرعت بیشتر کار تصویرگیری و صرف هزینه کمتر می‌باشد.

واژه هاي کليدي : سینوزیت، سینوزیت فک بالا، تصویربرداری تشخیصی، بیماری‌های سینوس دور بینی

این تحقیق طی شماره ۵- ۸۰ در شورای پژوهشی دانشگاه ثبت گردیده و با حمایت مالی دانشگاه علوم پزشکی مازندران انجام پذیرفته است.

*متخصص رادیولوژی، استادیار و عضو هیأت علمی دانشگاه علوم پزشکی مازندران ساری- بیمارستان امام خمینی

** پزشک عمومی

www.SID.ir

[Downloaded from jmums.mazums.ac.ir on 2026-02-04]

Archive of SID

مقدمه

سینوزیت در زمره شایعترین بیماری‌های انسان قراردارد و علی‌رغم شیوع بالا، تشخیص آن چندان آسان نمی‌باشد، زیرا معیارهای بالینی و رادیوگرافی‌های ساده دراین مورد چندان حساس و اختصاصی نیستند(۱). تشخیص بالینی سینوزیت براساس علایمی نظیر انسداد بینی، درد یا ناراحتی صورت، ترشحات پشت بینی و حلق یا اختلال بویایی است که هر یک یافته‌ای غیر اختصاصی هستند و ممکن است با سایر بیماری‌های گوش و حلق و بینی یا نورولوژیک اشتباه شوند. به علاوه، مجموعه علایم فوق در التهابات بینی (رینیت) نیز مشاهده می‌شوند(۲،۳،۴،۵)، و مسلماً برای درمان اختصاصی هر یک از بیماری‌های فوق، تشخیص صحیح بیماری اهمیت خواهد داشت. سری رادیوگرافی‌های ساده سینوس (شامل Waters ، Caldwell و نیمرخ جمجمه) هنوز به عنوان روش ارزان و دردسترس در بسیاری از مراکز به عنوان روش تشخیصی اولیه سینوزیت استفاده می‌شوند. با این حال باز هم مجموعه رادیوگرافی‌های ساده قادر به بررسی مناسب سینوس‌های اتموید، Osteo-Meatal Complex و وسعت التهابات نیستند(۱)، و در مطالعات متعدد دقت پایین این روش نشان داده شده است(۶،۷،۸،۹). در مطالعه‌ای که توسط صدری و ذبیحی (۱۳۷۷) در دانشگاه علوم پزشکی مشهد انجام شد، رادیوگرافی Waters با CT اسکن کورونال (به عنوان روش استاندارد) در تشخیص سینوزیت یک‌صد بیمار مورد مقایسه قرار گرفت. در این مطالعه، حساسیت و ویژگی رادیوگرافی Waters در تشخیص سینوزیت بدون در نظر گرفتن نوع سینوس مبتلا به ترتیب ۵۴ و ۸۵ درصد گزارش شد. در مقایسه فوق فقط سینوس‌های فرونتال و ماگزیلر بررسی شدند و بیشترین ضعف رادیوگرافی ساده در مورد سینوس ماگزیلر، حساسیت و ویژگی کم این روش (به ترتیب ۴۰ و ۸۰ درصد) در تشخیص افزایش ضخامت مخاطی بود(۶). در مطالعه‌ای دیگر توسط Pfleiderer و همکاران (۱۹۸۶) گرافی Waters با اندوسکوپی سینوس ماگزیلر مورد مقایسه قرار گرفت که رادیوگرافی ساده در ۳۵ درصد مثبت کاذب و ۹ درصد منفی کاذب گزارش شد(۷). Davidson وهمکاران (۱۹۸۹) در ۶۲ بیمار مبتلا به سینوزیت، رادیوگرافی‌های سینوس را با CT اسکن سینوس مقایسه نمودند. در این بررسی همخوانی ضعیفی بین دو روش در مورد سینوس‌های اتموید و ماگزیلر وجود داشت. موارد مثبت کاذب در سینوس ماگزیلر و موارد منفی کاذب در سینوس اتموید بیشتر بودند. در مجموع حساسیت و ویژگی رادیوگرافی‌های ساده در تشخیص سینوزیت به ترتیب ۵۴ و ۶۴ درصد بود(۸). McAlister و همکاران (۱۹۸۹) در بررسی کودکان و شیرخواران، گرافی‌های ساده را با CT سینوس‌ها مقایسه نمودند. در این بررسی، ۴۲ درصد بیماران با رادیوگرافی غیر طبیعی، CT طبیعی داشتند و در ۳۵ درصدبیماران با رادیوگرافی غیرطبیعی،CT طبیعی بود(۹).

استفاده از CT سبب پیشرفت قابل توجهی در تشخیص بیماری‌های التهابی سینوس‌ها شده است. ارزش بارز این روش در ارزیابی قابل قبول سینوس اتموید و Osteo-Meatal Complex می‌باشد زیرا پاتولوژی‌های این ناحیه را منشاء اکثر سینوزیت‌ها می‌دانند(۲). با کمک CT علاوه بر رسیدن به تشخیص اختصاصی، علل زمینه‌ای سینوزیت خصوصاً در سینوزیت‌های مزمن یا عود کننده نیز مشخص خواهد شد(۵). نقش دیگر CT سینوس‌ها تعیین آناتومی دقیق سینوس‌های پارانازال و حفرات بینی و واریاسیون احتمالی است که آن را تبدیل به اقدام ضروری پیش از جراحی اندوسکوپیک سینوس‌ها نموده است(۱۰). با وجود تمام مزایای

www.SID.ir
[Downloaded from jmums.mazums.ac.ir on 2026-02-04]

Archive of SID

فوق‌الذکر برای CT سینوس‌های پارانازال، دوز اشعه آن نسبت به رادیوگرافی‌های ساده بسیار بیشتر است. در بررسی Sillers و همکاران (۱۹۹۵) دوز اشعه دریافتی چشم در روش‌های مختلف تصویرگیری(Imaging) سینوس‌ها با یکدیگر مقایسه گردید که میزان اشعه دریافتی در CT استاندارد تقریباً ۸۷ برابر سری رادیوگرافی‌های سینوس (شامل چهار View) بود(۳). هزینه CT استاندارد نیز نسبت به رادیوگرافی‌های ساده بیشتر است به طوری که در ایران تعرفه CT سینوس‌های پارانازال چهار برابر سری رادیوگرافی‌های سینوس (شامل چهار View) و حدود ۱۰ برابر رادیوگرافی Waters می‌باشد.

بعضی محققین CT با مقاطع ناپیوسته (Non contiguous) را تحت عنوان Limited CT جهت کاهش میزان هزینه و دوز اشعه بیمار در تشخیص سینوزیت مطرح نموده‌اند. روش‌های مختلفی برای Limited CT پیشنهاد شده است. Goodman و همکاران (۱۹۹۵) چهار برش کرونال به طور ناپیوسته را پیشنهاد نمودند که محل این چهار برش به ترتیب از قدام به خلف عبارتند از: ۱)سینوس فرونتال، ۲)قدام سینوس‌های ماگزیلر و اتموید قدامی، ۳)خلف سینوس‌های ماگزیلر و اتموید خلفی، و ٤)سینوس اسفنوید. حساسیت و ویژگی این روش در تشخیص سینوزیت به ترتیب ۹۳/۳ و ۸۹/۳ درصد گزارش شد(٤). Chow و Mafee در سال ۱۹۸۹ انجام ۷ تا ۸ برش کورونال را بدون انجام مقاطع عرضی (Axial) توصیه نمودند(۱۱). White و همکاران (۱۹۹۱) استفاده از برش‌های بیشتر شامل ٦ تا ۸ مقطع کرونال همراه با ۲ تا ۳ مقطع عرضی را توصیه نموده‌اند و معتقدند که در این روش نه تنها برای انتخاب مقاطع نیازی به نظارت رادیولوژیست نیست بلکه نسبت به سایر روش‌های Screening دقت بالاتری از نظر تعیین آناتومی حفرات بینی و سینوس‌های پارانازال دارد(۱۲).

در مجموع با توجه به وجود پروتکل‌های متفاوت در انجام روش‌های Limited Screening CT ، تعداد کم نمونه‌های مورد بررسی، و همچنین عدم استفاده روتین آن در کلینیک، بر آن شدیم تا روش فوق را در بیماران مراجعه کننده به بخش CT اسکن بیمارستان امام خمینی(ره) مورد بررسی قرار دهیم و ارزش تشخیصی این روش را تعیین نماییم.

مواد و روش ها

در این مطالعه، ۱۰۰ بیمار که با تشخیص احتمالی سینوزیت توسط متخصصین گوش و حلق و بینی جهت انجام CT سینوس‌های پارانازال از مرداد ۱۳۷۹ لغایت مرداد ۱۳۸۰ به بیمارستان امام خمینی(ره) ساری مراجعه نموده بودند مورد بررسی قرار گرفتند. ابتدا علایم بالینی بیمار مورد سوال قرار می‌گرفت تا در صورت عدم تطابق علایم با سینوزیت و یا وجود سایر بیماری‌های غیر التهابی نظیر تومور یا تروما، وی از مطالعه حذف گردد. CT استاندارد توسط دستگاه Shimadzu مدل ۳۰۰۰ و با مقاطع کورونال با ضخامت ۵ میلی‌متر و به صورت پیوسته از قدام سینوس فرونتال تا خلف سینوس اسفنویید انجام می‌گرفت. پارامترهای Exposure به صورت mAs=۱۸۰ ، kv=۱۲۰ و با زاویه Gantry عمود یا تقریباً عمود بر کام سخت بود. تصاویر به دست آمده با Window level=۲۰۰ و Window width=۲۰۰۰ به چاپ رسیدند (که شرایط حد وسط بافت نرم و استخوان است). تصاویر مربوط به Limited Screening CT توسط متخصص رادیولوژی و براساس Scout view و از روی مونیتور دستگاه CT (بدون توجه به تصاویر مربوط به مقاطع به دست آمده) انتخاب شدند. محل چهار مقطع فوق به ترتیب از: ۱)سینوس فرونتال، ۲) سینوس‌های اتموید قدامی و قدام ماگزیلر،

www.SID.ir

[Downloaded from jmums.mazums.ac.ir on 2026-02-04]

Archive of SID

۳) سینوس‌های اتموید خلفی و خلف ماگزیلر، و ٤) سینوس اسفنوید (نظیر روش پیشنهاد شده توسط Goodman) (۱۹۹۵) می‌باشد(٤) (تصویر شماره ۱).

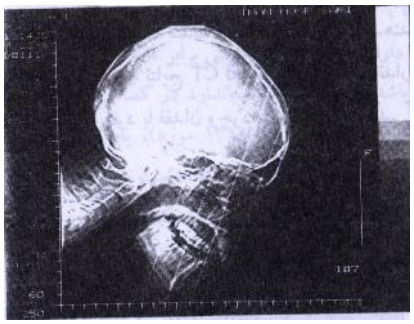

تصویر شماره ۱ : تصویر CR از CT کورونال سینوس با تهیه چهار مقطع محدود.

چهار تصویر به دست آمده بر روی یک فیلم دیگر با شرایط مشابه با CT استاندارد به چاپ رسیدند و مجزا از CT استاندارد توسط هر یک از دو رادیولوژیست به صورت جداگانه گزارش شدند. به عبارتی در مجموع چهار گزارش برای هر بیمار انجام گردید. نکاتی که در هر سینوس مورد بررسی قرار گرفت شامل موارد زیر بودند: ۱) وجود سطح مایع هوا، ۲) افزایش ضخامت مخاطی جداره سینوس، ۳) وجود پولیپ، کیست Retentional یا کدورت سینوس، و ٤) اُستئیت. وجود هر یک از این علایم در هر سینوس به عنوان سینوزیت آن سینوس تلقی شد و وجود سینوزیت در حداقل یکی از سینوس‌ها به عنوان ابتلاء به سینوزیت در بیمار گزارش شد(تصویر شماره ۲). نتایج دو رادیولوژیست با یکدیگر مقایسه شدند. جهت بررسی میزان توافق (Agreement) نتایج به دست آمده، Kappa value محاسبه شد. مجموعه نتایج به دست آمده از CT استاندارد (به عنوان روش استاندارد طلایی) با نتایج حاصل از Limited CT (به عنوان روش مورد بررسی) مقایسه شدند. میزان حساسیت، ویژرگی، Positive predictive value ، Negative predictive value و دقت (Accuracy) روش Limited CT در مورد هر سینوس به طور مجزا و در مورد ابتلاء کلی به سینوزیت مورد محاسبه قرار گرفت.

[Downloaded from jmums.mazums.ac.ir on 2026-02-04]

www.SID.ir

Archive of SID

تصویر شماره ۲ : تصاویر Limited CT از بیمار مبتلا به سینوزیت. کدورت و تورم مخاطی در سینوس‌های ماگزیلا و اتموید مشاهده می‌شود.

یـــافـــتـــه هـــا

از ۱۰۰ بیماری که مورد بررسی قرار گرفتند، ٥٦ درصد مرد و ٤٤ درصد زن بودند. سن بیماران بین ۷ الی ۷٤ سال با میانگین سنی ۲۹ سال بود. نمودارهای شماره ۱و۲ بیانگر گزارشات دو رادیولوژیست در تشخیص سینوزیت بر اساس روش‌های CT استاندارد (نمودار شمارهٔ ۱) و Limited CT (نمودار شمارهٔ ۲) می‌باشد.

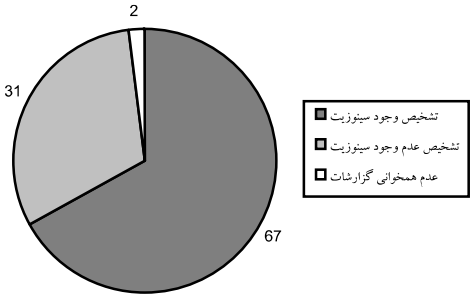

نمودار شمارهٔ ۱ : مقایسه نتایج گزارش دو رادیولوژیست در مورد ابتلاء به سینوزیت براساس CT استاندارد.

نمودار شمارهٔ ۲ : مقایسه نتایج گزارش دو رادیولوژیست در مورد ابتلاء به سینوزیت براساس Limited CT.

Kappa Value محاسبه شده در نمودار شمارهٔ ۱ حدود ۰/۹٥٤ و برای نمودار شمارهٔ ۲ حدود ۰/۹۷۷ است که دال بر توافق خوب در هر دو بررسی است. با توجه به میزان توافق (Agreement) بالا بین گزارش‌های دو رادیولوژیست نتایج گزارش‌های آنها به صورت یک مجموعه بررسی شدند. بنابراین در کل، ۲۰۰ گزارش CT استاندارد با ۲۰۰ گزارش مربوط به Limited CT (هر CT استاندارد با Limited CT مربوطه از همان رادیولوژیست) مقایسه شدند و نمودارشمارهٔ۳ نشاندهنده مطابقت قابل توجه نتایج Limited CT با CT استاندارد در تشخیص وجود یا فقدان وجود سینوزیت می‌باشد.

نمودارشمارهٔ۳ : ارزش روش Limited CT درتشخیص سینوزیت در مقایسه با CT استاندارد.

بر اساس فرمول های مربوطه، میزان حساسیت، ویژگی، Positive predictive value (PPV) و (NPV) Negative predictive value و دقت روش Limited CT در مورد هر سینوس و وضعیت کلی بیمار از نظر وجود سینوزیت محاسبه شدند که در جدول شمارهٔ۱ خلاصه شده است.

جدول شمارهٔ ۱ : میزان حساسیت و ویژگی، PPV و NPV و دقت روش Limited Screening در تشخیص سینوزیت در سینوس‌های مختلف به تفکیک

سینوس مورد بررسی	Sensitivity	Specificity	PPV	NPV	Accuracy

www.SID.ir

[Downloaded from jmums.mazums.ac.ir on 2026-02-04]

Archive of SID

فرونتال	۸٤/۸	۹٦/٦	۹٤/۳	۹۰/٦	۹۰/۲
اتموید	۹٦/٦	۹٦/۳	۹٤/٦	۹۷/۲	۹٦/٥
ماگزیلا	۹۰/۹	۹۳/٥	۹٥/٦	۸٦/۹	۹۲
اسفنوید	۹٦/۳	۹٤/٤	۸٦/۸	۹۸/٥	۹٥
وجودیاعدم سینوزیت	۹٤/۱	۹۲/۱۸	۹٦/۲	۸۸/۰	۹۳/٥

در مجموع براساس CT استاندارد از ۲۰۰ مورد بررسی شده، ۱۳٦ مورد ابتلاء به سینوزیت (شیوع ٦۸ درصد)و ٦٤ موردعدم ابتلاء داشتند. در روش Limited CT ، ۱۳۳ مورد ابتلاء و ٦۷ مورد طبیعی گزارش شد که دارای حساسیت و ویژگی برابر ۹٤/۱ و ۹۲/۱ درصد می‌باشد. بر مبنای CT استاندارد در کسانی که ابتلاء به سینوزیت گزارش شد (۱۳٦ مورد)، به ترتیب شیوع درگیری سینوس‌ها به صورت: ۱)سینوس ماگزیلر (۸۹ درصد)،۲)سینوس اتموید(٦٦درصد)،۳)سینوس فرونتال (٥۸ درصد)، و ٤)سینوس اسفنوید (٤۰ درصد) بود.

بحث

بر اساس مطالعه حاضر حساسیت و ویژگی Limited CT در تشخیص سینوزیت به ترتیب حدود ۹٤ و ۹۲ درصد به دست آمده که حاکی از دقت تشخیصی بیشتر نسبت به گرافی‌های ساده است، به‌طوری‌که مقادیر حساسیت و ویژگی رادیوگرافی Waters در تشخیص سینوزیت در بررسی صدری (۱۳۷۷)(٦) به ترتیب ٥٤ و ۸٥ درصد و در بررسی Davidson و همکاران (۱۹۸۹) ٥٤ و ٦٤ درصد گزارش شدند (۸).به علاوه در مطالعه McAlister (۱۹۸۹) نیز که سری رادیو گرافی‌های سینوس ها مورد بررسی قرار گرفته بود، ٤٥ درصد نتایج منفی کاذب و ۳٥ درصد نتایج مثبت کاذب بود(۹). در حالی که در بررسی ما با چهار برش CT در ۲۰۰ مورد بررسی شده فقط ۸ مورد (٤ درصد) منفی کاذب و ٥ مورد (۲/٥ درصد) مثبت کاذب گزارش شد. موارد منفی کاذب در مطالعه ما ناشی از عدم پیوستگی مقاطع است به طوری که احتمال دارد یک ضایعه فقط در حد واسط دو مقطع قرار گیرد که در نتیجه در هیچ یک از تصاویر رؤیت نخواهد شد. موارد مثبت کاذب در بررسی ما به علت اثر Partial volume (یکی از انواع آرتفکت ها در CT) بود که به علت عدم امکان بررسی مقاطع پیوسته و پشت سر هم به اشتباه افزایش ضخامت مخاطی گزارش می‌شود ولی در CT استاندارد این آرتفکت قابل تشخیص خواهد بود. علل موارد مثبت و منفی کاذب در مطالعه Goodman و همکاران (۱۹۹٥) نیز که مشابه روش ما بود همین دو عامل ذکر شده است(٤). در مطالعه آنها بر روی ۸۸ بیمار۳ مورد (۳ درصد) مثبت کاذب و ٤ مورد (٤ درصد) منفی کاذب گزارش شد.حساسیت و ویژگی در بررسی آنها به ترتیب ۹۳ درصد و ۸۹ درصد بود که تقریباً مشابه بررسی ما می‌باشد. بر خلاف مطالعه Goodman و همکاران، ما نتایج گزارش‌های دو رادیولوژیست را با یکدیگر مقایسه نمودیم تا با توجه به توافق بالا بین آنها با اطمینان بیشتر بتوان مجموعه نتایج این دو را به صورت یک مجموعه درنظر گرفت.White و همکاران (۱۹۹۱) روش Limited CT رابه صورت ٦ تا ۸ مقطع کرونال و ۲ تا ۳ مقطع آگزیال پیشنهاد نمودند (درمجموع ۸ تا ۱۱مقطع) و معتقدند که در روش Limited که فقط ٤ مقطع کرونال گرفته شود (مشابه روش‌ما)، جهت انتخاب دقیق برش‌ها به دلیل نیاز به آگاهی از آناتومی سینوس‌ها، نظارت رادیولوژیست ضروری است. به اعتقاد آنان نقص دیگر این روش عدم توانایی نشان دادن آناتومی سینوس‌های پارانازال و حفرات بینی می‌باشد(۱۲). با این حال باید توجه داشت که روش ما فقط به منظور اطلاع از وجود یا فقدان سینوزیت انجام می‌شود و مسلماً در صورتی‌که درموارد معدود نیاز به جراحی اندوسکوپیک باشد، CT استاندارد مجدداً انجام خواهد شد زیرا به طور معمول در همه بیماران مشکوک به سینوزیت نیازی به اطلاع دقیق از واریاسیون‌های آناتومیک حفره بینی و سینوس های بیمار و گرفتن مقاطع بیشترکه مستلزم هزینه و دوز اشعه بالاتری است نمی‌باشد. البته در انجام Limited CT با چهار برش

[Downloaded from jmums.mazums.ac.ir on 2026-02-04]

www.SID.ir

Archive of SID

کورونال انتخاب صحیح مقاطع از روی Scout view اهمیت زیادی دارد و در صورتی که مسؤول این کار تکنیسین رادیولوژی باشد لازم است آموزش کافی به وی داده شود.

درمجموع ما معتقدیم که روش Limited CT به عنوان روشی که هزینه‌ای معادل رادیوگرافی های ساده و دقت تشخیصی قابل قبولی دارد و دوز اشعه آن کمتر از CT استاندارد است می‌تواند به عنوان روش Screening و اولین روش تشخیصی جایگزین رادیوگرافی‌های ساده سینوس شود. ولی اگر جراحی اندوسکوپیک سینوس‌ها مدنظر بوده یا احتمال وجود سایر بیماری‌های غیر التهابی (ازجمله نئوپلاسم‌ها) باشد، باید از سایر روش‌های تصویرگیری ازجمله CT استاندارد یا MRI استفاده شود.

فهرست منابع

1. Benson ML, Olivero PJ, Zinreich SJ. ***Diseases of the sinuses: imaging techniques.*** Human Press Inc; 1996. p. 63-82.
2. Robert DN, Hampal S, East CA, Lioyd G. The dignosis of inflammatory sinonasal diseases. ***The Journal of Laryngology and Otology.*** 1995 Jan; 109(2): 27-30.
3. Sillers MJ, Kuhn F, Vickery CL. Radialion exposure in paranasal sinus imaging. ***Otolayngology Head & Neck Surg.*** 1995; 112:(2) 248-51.
4. Goodman GM, Martin DS, Kalin J, Comparson of screening coronal CT versus a contigous Coronal CT for the evaluation of patients with presumptive sinusitis. ***Annals of Allergy, Asthma & Immunology.*** 1995 Feb; 74:(2) 178-82.
5. Zinreich SJ. Imaging of chronic sinusitis in adults. X. ray, computed tomography and magnetic resonance imaging. ***J allergy Clin Immunology*** Sep. 1992; 90(3pt2) 445-51.
6. صدری محمد رضا، ذبیحی رضا. مقایسه تصویر رادیوگرافی ساده و سی تی اسکن در سینوزیت های حاد و مزمن در بیمارستان قائم (عج). پایان‌نامه دکترای عمومی، مشهد: دانشکده پزشکی دانشگاه علوم پزشکی مشهد، ۱۳۷۸.
7. Pfleiderer A, Croft CB, Lloyd GA. Antroscopy: it s place in clinical practice; a comparison of antroscopic findings with radiographic appearances of the maxillary antrum. ***Clinical Otolaryngology.*** 1986; 11(3): 455-61 .
8. Davidson TM, Brahm FJ, Gallagher ME. Radiographic evaluation for nasal dysfunction: computed tomography versus plain film. ***Head Neck.*** 1989; 11:(5) 405-9.
9. McAlister WH, Lusk R, Muntz HR. Comparison for plain radiograph and coronal CT scans in infants and children with recurrent sinusitis. ***AJR.*** 1980; 153:(2) 1250- 64.
10. Melhen ER, Olivero PJ, Benson ML, Leopold DA, Zinreich SJ. Optimal CT evaluation for functional endoscopic sinus surgery. AJNR 17, Jan 1996;17(1): 181-88.
11. Chow JM, Mafee MF. Radiologic assessment preoperative to endoscopic

www.SID.ir

[Downloaded from jmums.mazums.ac.ir on 2026-02-04]

Archive of SID

sinus surgery. ***otolaryngologic clinics of north America.*** 1990; 22(4): 691-701.

12. White PS. Cowan IA, Robertson MS. Limited CT scanning techniques of the paranasal sinuses. ***Journal of Laryngology and Otology.*** 1991; 105(1): 20-23.

[Downloaded from jmums.mazums.ac.ir on 2026-02-04]

www.SID.ir