

موکورمایکوز رینوسربرال و گزارش ۳ مورد آن در بیمارستان حضرت رسول اکرم (ص)

مرتضی جوادی (M.D.) *
سیدبهبزاد پوستی (M.D.) ***

احمد دانشی (M.D.) **
شبا هنگ محمدی (M.D.) ****

چکیده

موکورمایکوز مهلک‌ترین بیماری قارچی سیستمیک است که در زمینه بیماری دیابت یا نقص ایمنی بروز می‌کند و در صورت عدم تشخیص و درمان به موقع مرگ‌ومیر بسیار بالایی دارد. درمان این بیماری برطرف کردن بیماری زمینه‌ای، درمان دارویی با آمفوتریسین B، و دبریدمان جراحی است که هرچه مداخله جراحی سریعتر انجام شود بهبودی واضح در پیش‌آگهی خواهیم داشت.

واژه‌های کلیدی: موکورمایکوزیس، بیماری‌های قارچی عمقی، دیابت شیرین

مقدمه

در زیر میکروسکوپ موکورمایکوزیس به صورت هایفاهای مرتب و بدون دیواره که با شاخک‌های جانبی خودزاویه ۹۰ درجه می‌سازد، دیده می‌شود [رنگ آمیزی اختصاصی قارچ (PAS، پتاس) و رنگ آمیزی هماتوکسیلین ائوزین] (۶،۱).

پاتوژن موکورمایکوزیس به صورت درگیری دیواره لامینای الاستیک عروق و به دنبال آن ترومبوزیس و نکروز بافتی می‌باشد (۷،۵). عوامل مساعد کننده ابتلا به این بیماری عبارتند از: ضعف سیستم ایمنی، دیابت ملیتوس کنترل نشده، بدخیمی‌های خونی، سوختگی‌های شدید، بیماری کلیوی، ایدز، ضعف سیستم ایمنی به دنبال پیوند اعضا، نوتروپنی، مصرف کورتیکواستروئیدها، شیمی درمانی، کم‌خونی و سوء تغذیه (۱۵).

موکورمایکوزیس یک عفونت حاد و فرصت طلب قارچی است که معمولاً توسط اعضاء خانواده Mucoracae ایجاد می‌شود که از زیرگروه‌های آن Rhizopus، Absidia و Mucor را می‌توان نام برد (۱). بین زیرگروه‌های آن Rhizopus Oryzae شایعترین گروهی است که ایجاد موکورمایکوزیس می‌کند (۲). عوامل بیماری در طبیعت بر روی مواد آلی در حال فساد، خاک و فضولات و مواد قندی رشد می‌کنند و اسپور آنها در هوا پراکنده‌اند، ولی با این وجود معمولاً بیماری‌زا نیستند و تنها در شرایط وجود بیماری زمینه‌ای تولید بیماری می‌کنند (۴،۳،۱). ارگاناسم بعد از استنشاق به حفره بینی، وارد سرگردن می‌شود و در صورت وجود بیماری زمینه‌ای ایجاد بیماری می‌کند (۵،۲).

✉ دانشگاه علوم پزشکی ایران- بیمارستان حضرت رسول

*** استادیار دانشگاه علوم پزشکی ایران

* استادیار دانشگاه علوم پزشکی ایران

** دانشیار دانشگاه علوم پزشکی ایران

**** دستیار گوش و حلق و بینی- بیمارستان رسول اکرم (ص)

استفاده از دوز کم هپارین از طریق انفوزیون داخل

وریدی احتمال فلیت حاصل از مصرف آمفوتریسین را کاهش می‌دهد. اخیراً به استفاده از Hyperbaric oxygen therapy به عنوان یک درمان کمکی که به روش‌های درمانی سه گانه ذکر شده اضافه می‌شود، اشاره شده است (۵).

آمفوتریسین با دوز کم شروع می‌شود و در روزهای اول برای جلوگیری از عوارض ناخواسته می‌توان از کورتیکواستروئید استفاده کرد. بین ۷۰ تا ۸۰ درصد این بیماران دارای دیابت ملیتوس می‌باشند (۸). پیش‌آگهی بیماری بدون علت زمینه‌ای یا با دیابت ۶۰ درصد و برای بیماران با علت زمینه‌ای جدی ۱۰ درصد است. درگیری رینوسربرال و درگیری CNS شایعترین سندرم بالینی است که توسط متخصصین ENT دیده می‌شود (۵).

معرفی بیمار

۱- بیمار مردی ۶۶ ساله و دیابتیک بود که از سه روز قبل از مراجعه دچار تورم ناحیه چپ صورت همراه با اریتم و درد شده بود. او به مدت سه روز با تشخیص سلولیت پره‌سپتال تحت درمان قرار داشته ولی بهبود نیافته و هنگام مراجعه به این مرکز دچار فلج عصب VII، کموزیس، پروپتوزیس، محدودیت حرکات چشم و بی‌حسی نیمه صورت بود.

بیمار در بدو ورود دارای دید $\frac{10}{11}$ بود ولی حرکات چشم محدود شده بود. در سی‌تی‌اسکن درگیری یک‌طرفه سینوس‌ها و علایمی دال بر نفوذ موکورمایکوز از لامینا پاپیراسه به حفره اربیت دیده می‌شد (تصویر شماره ۱). این بیمار علی‌رغم این‌که دید $\frac{10}{11}$ داشت ولی با موافقت همکاران چشم پزشکی تصمیم به خارج کردن گرفته شد و ظرف کمتر از ۶ ساعت بیوپسی

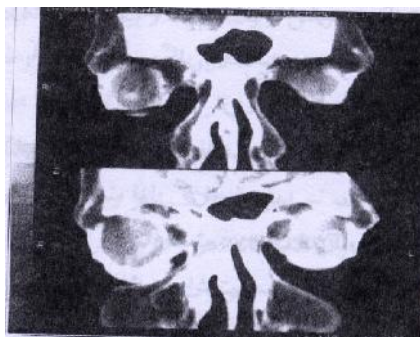
اشکال مختلف کلینیکی موکورمایکوزیس عبارتند از: Gastrointestinal ، Pulmonary ، Rhinocerebral ، Osteitis ، Cutaneous ، Disseminated ، CNS . اولین علامت داخل بینی عفونت می‌باشد که معمولاً غیراختصاصی و شامل Engorgement توربنت‌ها و انسداد بینی است. برای رسیدن به تشخیص باید ظن بالینی قوی داشت. مثلاً در افراد پُرخطر، رینیت مقاوم ممکن است اولین علامت درگیری با موکورمایکوزیس باشد (۵).

با پیشرفت بیماری ایجاد ایسکمی و ترومبوز، نکروز توربنت‌ها و ترشحات خونی از بینی را خواهیم داشت. در این مرحله توربنت‌ها سیاه رنگ می‌شوند. با پیشرفت بیماری به سمت مرحله تهاجمی، علایمی چون پتوزیس، پروپتوزیس، سلولیت اربیت، افتالموپلژی، درگیری عصب سه قلو، و فلج عصب VII را خواهیم داشت. علایم دیگری که دیده می‌شود عبارتند از: کاهش قدرت بینایی و در صورت عدم درمان منتج شدن آن به کوری. تغییر در سطح وضعیت هوشیاری یک علامت شوم است (۱، ۴، ۵، ۷).

تشخیص بر اساس علایم بالینی و وجود بیماری زمینه‌ای و تشخیص قطعی با بیوپسی می‌باشد و کشت علی‌رغم ماهیت تهاجمی بیماری ارزشی ندارد و اکثر اوقات منفی خواهد بود (۱، ۵).

درمان صحیح در موارد درگیری رینوسربرال شامل جراحی و اصلاح اختلال متابولیک و درمان طبی می‌باشد. درمان جراحی شامل دبریدمان تمام مناطق درگیر از جمله سینوس‌ها و چشم است. درمان طبی شامل تجویز آمفوتریسین B با دوز ۱mg/kg تا دوز کلی ۲گرم است که با توجه به عوارض کلیوی، عملکرد کلیوی باید مرتب بررسی شود (۵) (درمان طبی دیگر کتوکونازول می‌باشد).

جهت خارج کردن چشم برای بیمار از طریق انسزیون کالدول لوک مدیال ماگزیکتومی انجام شد و از آن طریق اتمویدکتومی و اسفنویدکتومی صورت گرفت. در ضمن عفونت قارچی از طریق سوراخ اینفرا ارییتال به زیر گونه نفوذ کرده بود و آنجا پُر از نسوج نکروتیک و قارچی بود که دبریدمان آن ناحیه نیز انجام گرفت.

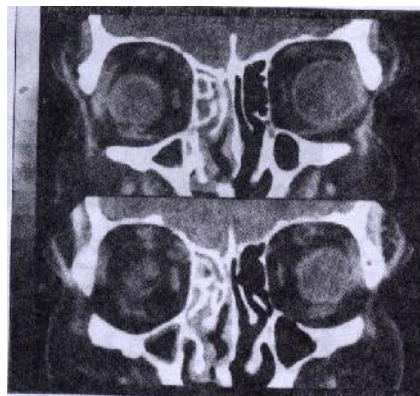


تصویر شماره ۲: سی تی اسکن کورونال سینوس‌ها

بیمار دو روز بعد فلج عصب زوج شش و افزایش محدودیت حرکت در چشم‌ها و پارگی قرنیه پیدا کرد و دچار کوری شد. در سی تی اسکن ارییتال نکته پاتولوژیک واضحی وجود نداشت ولی با رضایت همکاران چشم پزشک خارج کردن ارییتال انجام شد. نسوج نکروتیک حاوی قارچ در رأس ارییتال دیده می‌شد. در ضمن مجدداً زیر گونه پُر از نسج قارچی بود که به پوست فیستولیزه شده بود. بیمار با توجه به نفوذ موکور به سیستم عصبی مرکزی دچار لتارژی و کاهش سطح هوشیاری شده و فوت کرد.

۳- بیمار سوم در مراجعه با شکایت درد یک طرفه صورت و ترشح چرکی خونابه‌ای از طرف راست بینی که در هفته اول اسفند آغاز شده بود. همراه آن درد شدید در ارییتال راست و دوینی در نگاه به چپ داشته است. بیمار به چشم پزشک مراجعه کرده و به درمان با آنتی‌بیوتیک اکتفا شده بود. چند روز بعد بیمار دچار

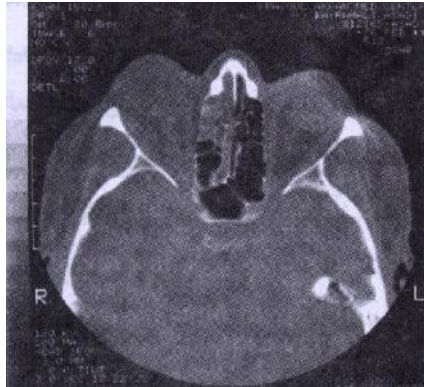
برداشته و جواب بیوپسی موکورمایکوزیس بود. مشاوره‌های قلب و ریه انجام و بیمار آماده عمل شد ولی در طی این مدت دید بیمار به حد دید شمارش انگشت (Finger count) رسید و بیمار مختصری لتارژیک شده بود.



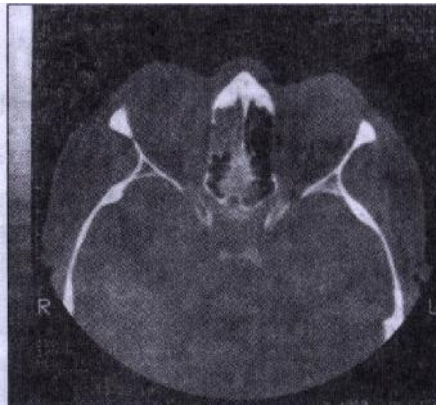تصویر شماره ۱: سی تی اسکن کورونال سینوس‌ها

بیمار تحت عمل جراحی خارج کردن ارییتال و دبریدمان سینوس‌ها قرار گرفت که نفوذ موکور به خلف ارییتال مشهود بود. برای مدت دو ماه برای بیمار آموتریسین استفاده شد و دیابت وی کنترل گردید و به طور مرتب تحت دبریدمان قرار گرفت. بیمار با حال عمومی خوب مرخص شد.

۲- بیمار دختر ۲۰ ساله‌ای بود که ۸ سال قبل تحت پیوند کلیه قرار گرفته بود و اخیراً به علت شک به رد پیوند کلیه، برای او داروهای سریکوگرایمی شروع کرده بودند. بیمار مدتی بعد جهت رد کردن موکورمایکوز به این مرکز ارجاع داده شد که به سرعت برای بیمار بیوپسی انجام گرفت. جواب بیوپسی، موکورمایکوز بود. در سی تی اسکن نیز پان‌سینوزیت یک طرفه دیده می‌شد (تصویر شماره ۲). بیمار مختصری محدودیت حرکت چشم داشت ولی دید وی طبیعی بود، که به علت عدم اجازه همکاران چشم پزشک



تصویر شماره ۳: سی تی اسکن آکسیال بینی و سینوس‌ها



تصویر شماره ۴: سی تی اسکن آکسیال بینی و سینوس‌ها

با کنترل بیماری زمینه‌ای و آزمایشات کلیوی، بیمار تحت درمان‌های دبریدمان و دارویی قرار گرفت. در تاریخ ۷۸/۱۲/۲۴ بیوپسی مجدد موکور در قسمت کام مثبت گردید که مجدداً درمان طبی و دبریدمان ادامه داده شد و با بهبود نشت CSF و جواب منفی بیوپسی مجدد بیمار در تاریخ ۷۹/۱/۱۶ مرخص گردید.

بحث

افراد دیابتی و افراد دچار نقص ایمنی مستعد ابتلاء به موکورمایکوزیس رینوسربرال می‌باشند. پیش‌آگهی این بیماری در افراد دیابتیک بهتر از افراد با نقص ایمنی می‌باشد و پاسخ به درمان بهتر دیده می‌شود. نکته قابل توجه در برخورد با این بیماران ظن قوی بالینی و انجام

تاری دید شد و بالاخره دید خود را به طور کامل از دست داد. او همچنین دارای گزگز گونه راست و فک پایین بود که تا اقدام تیر می‌کشید. او در تاریخ ۷۸/۱۱/۲۸ به بخش گوش و حلق و بینی این مرکز مراجعه نموده است. بیمار از سال ۱۳۷۱ با تشخیص آدیسون تحت درمان با ۷/۵ میلی‌گرم پردنیزولون و یک قرص فلودرو-کورتیزون بوده است. از سال ۱۳۷۱ با تشخیص دیابت تحت درمان با یک قرص گلی‌بنکلامید بوده است اما قند بیمار تحت کنترل بوده و از ۱۶۵ میلی‌گرم در دسی‌لیتر بالاتر نداشته است. بیمار در تاریخ ۷۸/۱۱/۷ تحت جراحی کاتاراکت قرار گرفته است.

در معاینه اولیه، چشم راست Frozen eye و NLP بوده و ترشح موکوپورولانت داشت. سمت راست بینی بی‌حس و دچار نکروز مختصر کام سخت سمت راست در محاذات دندان آسیای کوچک بود. در انشعاب V1 هیپوستزی و V2 آنستزی داشت. اعصاب جمجمه‌ای طبیعی بودند. سمت راست صورت نیز دچار تورم بود. در تاریخ ۷۸/۱۲/۷ سی تی اسکن انجام شد (تصویر شماره ۳ و ۴) و تحت عمل جراحی ماگزیکتومی کامل و خارج کردن چشم و سپس تحت درمان با آمفوتریسین قرار گرفت. مشاوره غدد انجام و پروتکل انسولین گذاشته شد. دوز آمفوتریسین به ۱۰۰ میلی‌گرم یک روز در میان رسانده شد و بر این اساس ادامه داشت. در تاریخ ۷۸/۱۲/۱۵ مشاوره جراحی اعصاب انجام شد. در تاریخ ۷۸/۱۱/۱۸ در اتاق عمل دبریدمان مجدد اربیت با روش اندوسکوپی سینوس و بینی انجام گرفت که در این دبریدمان مختصری نشت CSF پیدا کرد.

یک راه دیگر گرفتاری سیستم عصبی مرکزی از طریق کریپرفورم می‌باشد که خود، تخلیه هرچه سریعتر سینوس‌ها را نیز می‌طلبد. پس به طور خلاصه، تخلیه هرچه سریعتر اربیت سبب بهبود پیش‌آگهی می‌شود. کاهش حرکت اربیت و علائمی دال بر درگیری اربیت از طریق سینوس‌ها در سی‌تی‌اسکن کافی است تا اربیت تخلیه شود و نباید منتظر شویم تا درگیری گلوب یا نکرورز رأس اربیت ایجاد و بیمار کور شود.

در مجموع، در منابع موجود طرز برخورد با بیماران موکورمایکوزیس رینوسربرال بر پایه درمان جراحی، درمان طبی و مداخله هرچه سریعتر است ولی در نوع مداخله جراحی اختلاف نظر وجود دارد. در بعضی منابع برخورد محتاطانه در خارج کردن اربیت توصیه شده است ولی در تجربیات ما و در منابع دیگر به این نتیجه رسیدیم که در صورت خارج کردن هرچه سریعتر اربیت، پیش‌آگهی بهتر خواهد شد.

ضمناً پیش‌آگهی بیماران ما به نسبت منابع خارجی پایین‌تر است که علت آن مراجعه دیرتر بیماران به مرکز ما و تأخیر در تشخیص در مراکز دیگر می‌باشد (سرویوال در منابع خارجی به طور متوسط ۵۰ درصد و در مطالعه ما حدود ۴۰ درصد بوده است).

در هر حال در بیماران دیابتی یا با نقص ایمنی با دیدن علائمی مثل سینوزیت باید به فکر موکورمایکوزیس باشیم و هرچه سریعتر اقدامات جراحی و درمانی را آغاز نماییم. علاوه بر دبریدمان و تخلیه سینوس‌ها، تخلیه چشم (در صورت درگیری اربیت) از اهمیت بالایی برخوردار است و نباید برای تخلیه اربیت منتظر شویم تا بیمار علائم واضح درگیری بینایی پیدا کند و بعد به فکر تخلیه بقیتم. این کار باید هرچه زودتر انجام پذیرد، زیرا پیش‌آگهی را بهبود می‌بخشد.

هرچه سریعتر جراحی شامل تخلیه چشم (در صورت وجود علائمی دال بر گرفتاری حفره اربیت) و دبریدمان سینوس‌ها می‌باشد که باعث بهبود پیش‌آگهی می‌شود. از بین سه بیمار فوق، مورد اول که به سرعت تشخیص داده شد و فوراً اقدامات جراحی برای وی صورت گرفت، بهبود پیدا کرد. مورد دوم به علت تأخیر در ارجاع به بیمارستان حضرت رسول و تأخیر در اجازه سرویس چشم پزشکی جهت تخلیه چشم، فوت کرد. یکی از اقدامات مهم انجام هرچه سریعتر جراحی به منظور جلوگیری از انتشار موکورمایکوزیس به سیستم عصبی مرکزی می‌باشد. یکی از راه‌های انتشار، اربیت می‌باشد. هدف از تخلیه اربیت جلوگیری از انتشار موکورمایکوزیس از طریق اربیت است که هرچه سریعتر باید انجام پذیرد. تخلیه اربیت بدون توجه به دید چشم باید انجام گیرد و این در حالی است که اگر منتظر شویم تا دید چشم کاهش یابد و بعداً تخلیه اربیت صورت گیرد، زمان را از دست داده‌ایم. کاهش یافتن حرکات چشم یا وجود علائمی دال بر نفوذ موکورمایکوزیس از لامینا پاپیراسه به اربیت در سی‌تی‌اسکن کافی است تا حتی در صورت طبیعی بودن بینایی، تخلیه اربیت انجام پذیرد و تنها در این صورت است که سرویوال بهبود خواهد یافت. بیمار دوم که موافقت همکاران چشم پزشکی جهت تخلیه اربیت به علت بینایی طبیعی دیرتر داده شد و دیرتر از بیمار اول تخلیه صورت گرفت، فوت نمود. در بیمار دوم ناحیه بوکال پُر از نسوج نکروتیک و قارچی بود که بعد از رسیدن به این ناحیه با تکنیک کالدول مشاهده شد که عفونت از طریق سوراخ اینفراربیتال به آن رسیده است و شاید بتوان گفت انتشار موکورمایکوزیس به سیستم عصبی مرکزی از طریق سوراخ اینفراربیتال و کف اربیت می‌باشد.

فهرست منابع

1. Finn DG. Mucormycosis of the paranasal sinuses. *Ear Nose Throat J.* 1988; (11): 813-22.
2. Brown OE, Finn R. Mucormycosis of the mandible. *J Oral Maxillofac Surg.* 1986; 44(2): 132-6.
3. Galleta SL, Wule AE, Goldberg HI, Nichols CW, Glaser JS. Rhinocerebral mucormycosis: management and survival after carotid occlusion. *Ann Neurol.* 1990; 28(1): 103-7.
4. Ochi JW, Harris JP, Feldman JI, Press GA. Rhinocerebral mucormycosis: results of aggressive surgical debridement and amphotericin B. *Laryngoscope.* 1988; (12): 1339-42.
5. Cummings W. Otolaryngology head & neck surgery. 1998; 2 : 1114.
6. O'Hara M. Histopathologic diagnosis of fungal diseases. *Infection Control.* 1986; 7(2): 78-84.
7. Hauman CHJ, Raubenhemier EJ. Orofacial mucormycosis. *Oral Surg Oral Med Oral Pathol.* 1989; 68(5): 624-7.
Van Johnson E, Kline LB, Jullan BA, Garcia JH. Bilateral cavernous sinus thrombosis due to mucormycosis. *Arch Ophthalmol.* 1988; (8): 1089-92.