

بررسی نتایج اولیه ترمیم هیپوسپادیاس با روش TIP در بیمارستان مرکز طبی کودکان و بهرامی طی سال های ۷۹-۸۰

سید عبدالله موسوی (M.D.)*

چکیده

سابقه و هدف : هیپوسپادیاس به مفهوم قرارگیری سوراخ مجرای ادرار در زیر آلت تناسلی پسر می باشد. این محل از گلائز تا پرینه متغیر است. برای اصلاح این آنومالی تاکنون بیش از ۲۰۰ روش ابداع شده که همگی با درصد قابل توجهی عود همراه بوده اند. آقای Snodgrass در سال ۱۹۹۴ روشی را ارایه داد که با حداقل عوارض به بهترین نتایج دست می یابیم. هدف از انجام این تحقیق آزمون عملی تکنیک TIP براساس تجربیات آقای Snodgrass می باشد، به خصوص که تاکنون آماری به این وسعت در ایران منتشر نشده است.

مواد و روش ها : نوع مطالعه به شکل آینده نگر و cose sevies است. جمعیت مورد مطالعه شامل بیماران مراجعه کننده به درمانگاه جراحی اطفال بیمارستان مرکز طبی کودکان و بهرامی با شکایت هیپوسپادیاس می باشند. حجم نمونه نیز ۶۰ نفر بوده که توسط سه جراح ولی با تکنیک واحد صورت گرفته است. در این تکنیک Urethral.plate خود بیمار استفاده می شود و پساز Degloving و برش طولی کف آن توبولاریزاسیون صورت می گیرد.

یافته ها : در مجموع ۶۰ بیمار از بهمن ۷۹ لغایت مرداد ۸۰ تحت بررسی قرار گرفتند. کمترین سن بیماران ۷ ماه و بیشترین آن ۱۲ سال بوده است (میانگین ۴/۳ سال). نوع آن از ساب کروئال تا پنواسکروئال متغیر بوده و مدت پیگیری متوسط بیماران نیز ۵ ماه بود. بیماران از نظر نتایج عمل بر اساس سن، کوردی، سابقه عمل جراحی قبلی و نوع هیپوسپادیاس بررسی شدند .

استنتاج : میزان شیوع فیستول پس از عمل جراحی رایج ۱۰ تا ۲۵ درصد می باشد که براساس نوع تکنیک و محل آن متغیر است. البته آمار منتشره در روش اخیر با پیگیری ۷ ساله ۷۲ بیمار که اکثراً دیستال بودند هیچ موردی از تنگی و فیستول مشاهده نشده است. این درصد در مورد انواع پروگزیمال ۱۰ درصد و در مجموع ۵/۸ درصد ذکر شده است. در نتایج حاصله از مطالعه ما که اکثراً دیستال می باشند، این میزان در کل ۴/۹ درصد می باشد که درصد فوق به سابقه عمل جراحی قبلی و نوع هیپوسپادیاس مرتبط است ($P < 0/05$) ولی با سن عمل و کوردی مرتبط نیست. در مجموع می توان گفت که تکنیک TIP یک روش منحصر به فرد، سریع و مطلوب از نظر زیبایی (cosmetic) و یک جایگزین مناسب برای تکنیک های قبلی می باشد.

واژه های کلیدی : هیپوسپادیاس، ناهنجاری های ادراری تناسلی، توبولاریزاسیون، جراحی دستگاه

ادراری مرد

* ساری- بلوار پاسداران- بیمارستان بوعلی سینا

* فوق تخصص جراحی اطفال- استادیار دانشگاه علوم پزشکی مازندران

مقدمه

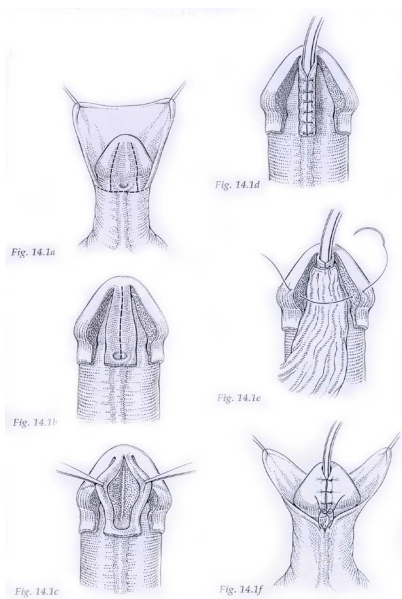
هیپوسپادياس از کلمه مرکب یونانی Spadon به معنی پارگی و Hypo به مفهوم و نترال مشتق شده است. در این ناهنجاری «مه آ» یا سوراخ مجرای ادراری به جای این که در نوک گلانز واقع شود در سطح و نترال آن قرار می گیرد. این محل از گلانز تا پرینه می تواند متغیر باشد (۱).

شیوع هیپوسپادياس حدود ۱:۳۰۰ پسران است که البته با در نظر گرفتن موارد خفیف به ۱:۱۲۵ نیز می رسد بهترین راه تشخیص این آنومالی معاینه بالینی و مشاهده Dorsal hood است. المان های دیگر موجود در هیپوسپادياس عبارتند از: Meatal dystopia, Dermal defect, Urethral delta می گویند و penile curvature یا Chordee (۲).

نخستین گزارش عمل جراحی هیپوسپادياس در سال ۱۰۰-۲۰۰ پس از میلاد توسط Antyllus و Heliodoros بود که برای اصلاح آن قسمت دیستال را قطع می کردند. در کل تا کنون بیش از ۲۰۰ روش برای اصلاح هیپوسپادياس ابداع شده است که برخی یک مرحله ایی و برخی دو مرحله ایی بوده اند ولی امروزه به خاطر سرعت بهبودی و نتایج بهتر روش یک مرحله ایی ارجح است.

منظور از درمان هیپوسپادياس عبارت است از بازسازی آلت به شکل مستقیم با یک Meatus که تا حد ممکن در محل طبیعی باشد و هدف نهایی از این اقدام ایجاد یک جریان ادرار مستقیم و مقاربت طبیعی است. برای نیل به این هدف تکنیک های مختلفی ارایه شده ولی مشکل این است که تعداد قابل توجهی از بیماران دچار فیستول یا تنگی می شوند و از نظر زیبایی نیز در مواردی مطلوب نمی باشد. در واقع فیستول یورترو کوتانه شایعترین عارضه دیررس است به طوری که در اکثر موارد ترمیم یک مرحله ایی شیوع آن به ۱۰ تا ۱۵ درصد می رسد و متأسفانه در ۱۰ تا ۴۰ درصد موارد ترمیم فیستول با شکست مواجه می شود (۳).

جهت ایجاد یک نئویورترا به جز در انواع گلانولار در اغلب روش های رایج نیاز به دیسکسیون وسیع داریم و عارضه تنگی و فیستول کماکان یک عارضه جدی است. ازسوی دیگر بایستی به دنبال روشی باشیم که حداکثر کیفیت را از نظر زیبایی فراهم نماید، حداقل دستکاری را منجر شود و با کمترین عارضه همراه گردد. در سال ۱۹۹۴ Snodgrass روشی را ابداع کرد که مدعی است توسط آن به کلیه اهداف فوق رسیده است (۴). اولین گزارش مذکور مربوط به انواع دیستال بود ولی در سال های بعد به خصوص ۱۹۹۸ مقاله ایی را ارایه کرد که مؤید موفقیت این روش در انواع پروگزیمال است (۱). وی از این روش با عنوان TIP (Tubularized Incised Plate) نام برد که اساس آن بر بُرش طولی روی Urethral plate (U.P.) و وسیعتر کردن آن جهت توبولاریزاسیون روی یک کاتتر و ایجاد یک نئویورترا است (تصویر شماره ۱) (۵). این اقدام نیاز به استفاده از یک فلاپ پوستی جهت ساخت مجرا را مرتفع می کند.



تصویر شماره ۱: مرحله عمل جراحی هیپوسپادياس با روش TIP

اعتراضاتی که به این روش می شده عمدتاً معطوف به عارضه تنگی مجرا در اثر برش روی U.P است به شکلی که آن را با یک یوتروتومی دوسال مقایسه می کنند، عملی که ثابت شده است طی ۲ سال تا ۷۵ درصد موارد منجر به ایجاد اسکارو تنگی می شود (۳). ولی در سال ۱۹۹۹ Snodgrass با انتشار مقاله اش به تمامی این اعتراضات پاسخ گفت و ادعا کرد در یک پیگیری ۴۵ ماهه روی ۷۲ بیمار هیچ موردی از تنگی یا فیستول مشاهده نشد (۴).

با وجود نتایج درخشان گزارش شده با مطالعه ای که روی مقالات داخلی صورت گرفته است مشاهده می شود که کماکان از روش های قدیمی استفاده می شود و خلاء یک مطالعه فراگیر در زمینه فوق در کشورمان حس می شد. در صورتی که نتایج فوق در مراکز ما با واقعیت توأم باشد می تواند یک روش جایگزین بسیار مطلوب برای کلیه انواع هیپوسپادیا باشد. بنابراین هدف از اجرای این تحقیق ارزیابی توانمندی روش TIP در اصلاح هیپوسپادیا و شیوع عوارض حاصله از آن در مرکز جراحی اطفال خواهد بود.

مواد و روش ها

این مطالعه به شکل case series می باشد که از بهمن ۱۳۷۹ لغایت مرداد ۱۳۸۰ تکنیک جراحی TIP روی ۶۰ کودک مبتلا صورت گرفت. کلیه اعمال جراحی توسط سه جراح ولی با تکنیک واحد انجام شد و همه بیماران از نظر سابقه جراحی، مشکلات دفع ادرار، کوردی و نوع هیپوسپادیا مورد ارزیابی قرار گرفتند. پس از بیهوشی عمومی موضع عمل با بتادین ۱۰ درصد رنگ شد. ابتدا یک انسزیون حلقوی از ۲ میلی متر بالای مه آتا قسمت دوسال پنیس همانند انسزیون کلاسیک ختنه داده شد.

Degloving کامل تا پنواسکروتال صورت گرفت. پس از تست ارکسیون ورد کوردی انسزیون «U» شکل در جهت دیستال مه آتا گلانز امتداد یافت به طوری که عرض U.P در حد ۴ تا ۸ میلی متر حفظ شود. این انسزیون های موازی در ناحیه گلانز از سمت لترال عمیق تر شده و موجب موبیلیزاسیون بال های گلانز می شود. مرحله اصلی این عمل انسزیون Relaxing طولی در کف U.P است که از مه آتا انتهای آن امتداد می یابد ولی نبایستی قسمت سالم گلانز یعنی نوک آن را قطع کند. عمق برش تا کورپوس کاورنوزوم می باشد یعنی جایی که این ناحیه با تونیکا آلبوژینا محافظت می شود. با این برش عرض U.P به ۱۳ میلی متر افزایش می یابد. سپس یک کاتترسیلیکون (یا نلاتون) شماره F ۸-۶ به مثانه هدایت شده و توبولاریزاسیون روی آن با نخ ویکریل ۶/۰ انجام می شود. در مرحله بعدی یک فلاپ دارتوس از ناحیه دوسال با حفظ پایه عروقی به عنوان پوشش محل ترمیم به سطح و لترال فیکس می شود و نهایتاً بال های گلانز پوست ترمیم می شوند (۶). به علت نداشتن کاتتر سیلیکون و ایجاد یک Dripping stent مجبور به تعبیه یک cystocat به عنوان سیتوستومی شدیم که روز دهم خارج شد. پانسمان پنیس در وضعیت آناتومیک و با گاز آغشته به جنتامایسین صورت گرفت. از کفلین با دوز mg/kg ۵۰ به عنوان پروفیلاکسی استفاده شد که تا زمان وجود کاتتر ادامه داشت. Stent یورترا نیز به طور متوسط روز ۴ تا ۵ خارج گردید. معاینه پس از عمل بیماران روزانه در ایام بستری، یک هفته، دو هفته و دو ماه پس از عمل صورت گرفت و به طور متوسط ۸ ماه پیگیری شدند و عوارض حاصله همانند عفونت، فیستول، تنگی و باز شدن زخم ثبت گردید. آزمون های آماری با توجه به این که مطالعه ما مربوط به بستگی بین دو صفت کیفی بوده با ملاک کای دو صورت گرفته است.

مشکلات مربوط به عمل جراحی اصلاح هیپوسپادیس را عوارض آن ذکر می کند که سر دسته آن فیستول و با شیوع ۱۰ تا ۲۵ درصد می باشد و براساس نوع تکنیک و نوع هیپوسپادیس متغیر است ولی آقای Snodgrass در اولین گزارش خود مدعی شد که در پیگیری ۴۵ ماهه ۷۲ بیمار به خصوص در انواع دیستال هیچ موردی از تنگی یا فیستول مشاهده نگردید (۴). در صورت صحت این مطلب شاید بتوان مدعی شد که تحولی جالب توجه در درمان هیپوسپادیس صورت گرفته است. ما نیز مترصد آن شدیم که نتایج فوق را خود تجربه کرده و در اختیار همگان قرار دهیم. در مطالعه ما که ۶۰ بیمار را شامل می شود میانگین سنی بیماران اندکی بیشتر از مقالات اولیه است (۴/۳ سال در مقابل ۲۰ ماه). به علت فقدان شرایط ایده آل مانند نداشتن کاتتر سیلیکون جهت درناژ و به خصوص عدم تبرج جراح در انجام این تکنیک خاص عوارض بیشتر بوده ولی میزان آن از مقادیر ذکر شده در تکنیک های دیگر کمتر است (۳). در واقع بیشترین موفقیت حاصله در زمینه کنترل فیستول است که ۱۰ تا ۱۵ درصد به ۳/۳ درصد تقلیل یافته است. تعدادی از عوارض مربوط به روزهای اول پس از عمل است که به سرعت کنترل شد و با بررسی بیماران پس از ۲ ماه میزان آن به ۴/۹ درصد تقلیل یافت (۳ نفر) که بسیار کمتر از روش های دیگر است. لازم به ذکر است که از این تعداد دو نفر سابقه جراحی قبلی Thiersh duplay Onlayflap داشتند. با تکرار این تکنیک مهارت جراحان به تدریج افزایش یافت و در سری های بعدی عارضه ایی مشاهده نگردید. اشکالاتی که طی این مدت به آنها واقف شدیم و عوارض را به آنها نسبت می دهیم بُرش گلانز تا ناحیه دورسال و ترمیم روی یک Stent ضخیم است که با رفع این نواقص عوارض به سرعت کاهش می یابند. در مجموع یافته های ما نتایج منتشره توسط آقای Snodgrass را تأیید می کند با جمع بندی مطالب فوق به چند نتیجه می رسیم:

یافته ها

در کل ۶۰ بیمار مورد بررسی قرار گرفتند که کمترین سن ۷ ماه و بیشترین آن ۱۲ سال بود (میانگین = ۴/۳، انحراف معیار = ۲/۵) نوع هیپوسپادیس از ساب کروئال تا پنواسکروئال متغیر بوده است (جدول شماره ۱) و مدت بستری بیماران نیز از ۲ تا ۶ روز براساس مشاهده عوارض متفاوت بود (میانگین = ۳/۱، انحراف معیار = ۰/۸). از مجموع ۶۰ بیمار ۱۱ نفر سابقه عمل جراحی قبلی به علت هیپوسپادیس و با تکنیک های دیگر داشتند.

در ارتباط با وجود کوردی و عوارض حاصله این مطالعه نشان داد که در ۲۰ مورد یعنی یک سوم افراد کوردی واضح دارد ولی ارتباط معنی داری بین شیوع عوارض و وجود کوردی مشاهده نشد.

عوارض مشاهده شده عبارت نبودند از: عفونت زخم، باز شدن زخم، فیستول و تنگی. در طی دو هفته اول پس از عمل ۹ مورد عارضه (۱۵ درصد) مشاهده شد و ۵۱ نفر (۸۵ درصد) بدون عارضه بودند. بیشترین میزان عوارض مربوط به فیستول (۶/۹ درصد) و تنگی (۳/۴ درصد) بوده است. شیوع این عوارض با نوع هیپوسپادیس و سابقه جراحی قبلی مرتبط می باشد ($P < 0/05$). طی مراجعات بعدی و با ۲ تا ۳ نوبت دیلاناسیون تنها عوارض باقی مانده پس از دو ماه، ۲ مورد فیستول به همراه تنگی (۳/۳ درصد)، یک مورد باز شدن زخم (۱/۶ درصد) و در مجموع ۴/۹ درصد بوده است.

بحث

اصلاح هیپوسپادیس با روش TIP به علت سادگی انجام و نتایج عالی به سرعت در حال فراگیر شدن است. نتایج ارایه شده در ابتدا بسیار خوشینانه می نمود ولی با جمع آوری آزمون ها در مراکز مختلف صحت آن هر چه بیشتر به اثبات رسید (۵، ۱، ۷ تا ۱۳). بدین ترتیب بر آن شدیم که نخستین نتایج جامع را در کشورمان آزموده و به رشته تحریر در آوریم.

کتاب اورلورژی Campbell (۱۹۹۸) جدی ترین

- یکی از مهمترین دلایل فیستول و تنگی از نظر تکنیکی بُرشی طویل و تا سطح دورسال گلاتنز و استفاده از Stent ضخیم است (۱۰).

- شیوع عوارض با انواع پروگزیمال و سابقه جراحی قبلی نسبت مستقیم دارد ولی با وجود کوردی بی ارتباط است.

- ترمیم هیپوسپادیا با روش TIP یک روش ساده، مؤثر از نظر زیبایی مطلوب و با حداقل عوارض توأم است. علت کمتر شدن عوارضی مثل فیستول کاهش میزان تنگی به علت برش کف U.p و وسیعتر شدن نتویورترا می تواند باشد (۱۱).

فهرست منابع

- 1- Snodgrass W, Koile M, Manzoni G, Horowitz R, Coldamone A. Tubularized incised plate hypospadias for proximal hypospadias. *J. Urol.* 1998 June; 159: 2129-2131.
- 2- O' Neill J, Mark I, Jay I, Grosfeld J, Enic W, Fonksrd, Arnold G, Coran. *Pediatric Surgery*. 5th ed. Missouri Mosby Company; 1998. p. 1761.
- 3- Walsh P, Petic A, Vaughan E, Wein A. Compbell's Urology Philadelphia: W.B. Saunders Company; 1998. p. 2093.
- 4- Snodgrass W. Tubularized incised plate urethroplasty for distal hypospadias. *Jurnal of Urology*. 1994,
- 5- Snodgrass W. TIP hypospadias repair technique, results, and commonly asked questions. *Newsletter*. 1999 July; 1(3): .
- 6- J. David frank, John P. Gearhart, Howard M. Snyder. Operative Pediatric Urology. Second ed. London, Charchill Living stone. 2002. p. 163.
- 7- Snodgrass W, Koyle M, Manzoni G, Horowitz R, Coldamone A. Tubularized incised plate hypospadias repair: results of a multicenter experience. *Jurnal of Urology*. 1996;
- 8- Snodgrass W. Does tubularized incised plate repair create neourethral stricture? *Jurnal of Urology*. 1999 Sep; 162: 1159-1161.
- 9- Keith W. Ashcraft, Thomas M. Holder. *Pediatric Swgery*- 3rd ed. Philadeiphia Saunders Copany 2000. p. 694.
- 10- Josef Oswald. Comparison of the perimeatae- based flapand tubularized incised- plate urethroplasty in primary distal gyospadias. *BJU*. 2000 Apr; 85(6): 723-7.
- 11- Department of pediatnz surgevy Repair hyospaclias complicaaiions using the tubularized-incised plate urethroplasty. *Jurnul of Pediatrc Surgery*. 1999 Nov; 34(1): 1665-7
- 12- Departmemts of surgicul research and pediatric urologg Ehct of the depth and width of the urethrae plute on tubularized Incised plate urthroplasty. *J Urol*. 2000 Aug; 164(2): 486-91.
- 13- Childrens hospital at Dartmouth, Lebanon, NH USA. Treutent of complex hyospadias by snodgass techique. *Annales d Wrologic*. 1999; 33(5): 364-7.