CASE REPORT

Melanocytic nevus with An Atypical epitheloid cell component

Lale Vahedi Larijani[1],
Maryam Ghasemi[2],
Zohre Hajheydari[3]

[1]Assistant Professor, Department of Pathology, Faculty of Medicine, Mazandaran University of Medical Sciences, Sari, Iran
2 Associate Professor, Department of Pathology, Faculty of Medicine, Mazandaran University of Medical Sciences, Sari, Iran
[3] Associate Professor, Department of Dermatology, Faculty of Medicine, Mazandaran University of Medical Sciences, Sari, Iran

(Received March 7, 2013 ; Accepted December 17, 2013)

Abstract

Nevi are a pigmented benign tumor in the skin but the malignant melanoma is a aggressive malignant neoplasm in the skin.

A melanocytic nevus with an atypical epitheloid cell component is a benign neoplasm in skin that can be difficult to distinguish from melanoma.

In this study we reported a case of melanocytic nevus with an atypical epitheloid cell component on the upper lip in 24 years old girl.

Keywords: Melanocytic nevus with An Atypical epitheloid cell component, melanoma

J Mazand Univ Med Sci 2014; 24(109): 277-281 (Persian).

گزارش مورد

مجله دانشگاه علوم پزشکی مازندران
دوره بیست و سوم شماره ۱۰۹ بهمن سال ۱۳۹۲ (۲۸۱-۲۷۷)

یک مورد خال ملانوسیتیک با جز کانونی سلول آتی پیک اپی تلوئید

لاله واحدی لاریجانی[۱]
مریم قاسمی[۱]
زهره حاج حیدری[۲]

چکیده

خال‌ها جزء تومورهای خوش خیم پیگمانته پوست به شمار می‌رود در حالی که، ملانوم بدخیم جزء سرطان‌های بسیار تهاجمی پوست است. با توجه به شباهت بسیار زیاد بعضی از انواع خال‌های خوش خیم به ویژه نوع دارای جزء کانونی سلول آتیپیک اپی‌تلوئید با ملانوم بدخیم و تفاوت زیاد در سیر بیماری و درمان، افتراق آن‌ها از نظر بالینی و پاتولوژی بسیار مهم است. بیمار حاضر خانم ۲۴ ساله‌ای است که جهت برداشتن یک ضایعه پیگمانته ناحیه لب جهت برداشتن به متخصص پوست مراجعه نموده و با تشخیص یک نوع نادر، به نام خال ملانوسیتیک با جز کانونی سلول آتی پیک اپی تلوئید،که یکی از موارد افتراقی مشکل از ملانوم بدخیم می‌باشد، معرفی می‌شود.

واژه های کلیدی: خال ملانوستیک با جزکانونی سلول اپی تلوئید آتی پیک، ملانوم بدخیم

مقدمه

خال‌ها پرولیفراسیون خوش خیم ملانوسیت‌ها هستند که می‌توانند در ناحیه اپیدرم، درم یا حتی ساب کوتانئوس قرار داشته باشند. در عین حال، سلول‌های ملانوسیتی قادر به ایجاد نوعی بدخیمی بنام ملانوم بدخیم می‌باشند که جز سرطان‌های کشنده پوست طبقه‌بندی می‌شود. بعضی از انواع خال‌ها، استعداد ابتلا به ملانوم بدخیم را دارند. از عوامل مستعد کننده دیگر ملانوم بدخیم، می‌توان به اشعه اولتراویوله ناشی از نورآفتاب اشاره کرد(۱). افتراق خال خوش خیم پیگمانته از انواع ضایعات پیش بدخیم یا ملانوم بدخیم بسیار مهم است. برای این منظور معیارهای تشخیصی بالینی و بافت شناختی و در سال‌های اخیر مطالعات ایمنوهیستوشیمی و مولکولار در نظرگرفته شده است(۲). به طور خلاصه انواع خال‌ها شامل Blue nevus، Cellular Blue nevus، Spitz nevus، Dysplastic nevus، Congenital melanocytic nevus، Deep penetrating nevus، Pigmented Spindle cell nevus، Compound melanoct nevus، intradermal melanocytic nevus و Junctional melanocytic nevus می باشد در combined nevus یک جزء گنجانیده spindle در بین سلول‌های خال معمولی وجود دارد که دسته‌های سلولی به‌صورت blue nevus مشخص می‌شود. جزء دوم آن به‌صورت جز junctional، compound یا intradermal یا به‌صورت spitz nevus به نظر می‌رسد و در تشخیص افتراقی با ملانوم قرار می‌گیرد که با عدم وجود میتوز و آتیپی شدید از ملانوم جدا می‌شود. اما اجزای اپی‌تلوئید موجود در atypical nevus در آن دیده نمی‌شود(۳،۱). به جز سه مورد آخر انواع دیگر در از نظر تشخیصی

مولف مسئول: مریم قاسمی– ساری: مرکز آموزشی درمانی بوعلی سینا، گروه پاتولوژی E-mail: zghasemi@yahoo.com
۱. استادیار، گروه پاتولوژی، دانشکده پزشکی، دانشگاه علوم پزشکی مازندران، ساری، ایران
۲. دانشیار، گروه پاتولوژی، دانشکده پزشکی، دانشگاه علوم پزشکی مازندران، ساری، ایران
۳. دانشیار، گروه پوست، دانشکده پزشکی، دانشگاه علوم پزشکی مازندران، ساری، ایران
تاریخ دریافت : ۱۳۹۱/۱۲/۱۵ تاریخ ارجاع جهت اصلاحات : ۱۳۹۲/۷/۲۹ تاریخ تصویب : ۱۳۹۲/۹/۲۶

مشابه، ملانوم بدخیم هستند و در برخی مواقع، افتراق آن‌ها از روی نمای کلینیکی و یا حتی هیستولوژیک همه مشکل است. عدم موفقیت در افتراق و تشخیص اشتباه ملانوم بدخیم، می‌تواند عوارض روانی و جسمی جبران ناپذیری را به بیمار تحمیل کند(۴). به طور خلاصه عواملی که در کلینیک به نفع بد خیمی هستند شامل معیار ABCDE می‌باشد که عبارتند از:

A= Asymmetric

B= regular-Border

C= Color change

D= Diameter<7 mm

E= Elevation

معیارهای پاتولوژیک هم شامل اندازه کوچک (کمتر از هفت میلی‌متر)، قرینه بودن، بالغ شدن، رشد به سمت عمق، کاهش اندازه سلول با رشد عمودی، عدم رشد پاژتوئید سلول، هم اندازه بودن تقریبی اندازه آشیانه‌های سلولی، حدود منظم هسته‌ای، هستک نامشخص یا کوچک، میتوز کم، فقدان میتوز آتی پیک، فقدان میتوز در ۱/۳ تحتانی ضایعه، فقدان دسموپلازی اطراف سلول تومورال و حداقل اختلاف اندازه سلول‌ها از جایی به جای دیگر می‌باشد(۲،۱).

امروزه با توجه به روش‌های افتراقی در ایمنوهیستوشیمی مانند افزایش P53 و Ki67 در ملانوم بدخیم نسبت به خال‌های خوش خیم و تراپلوئیدی، می‌توان از آن‌ها به عنوان معیارهای کمک تشخیصی استفاده کرد. در بررسی مولکولار از Fluroscent insitu hybridization برای کروموزوم‌های 11 q13, 6q23, 6q23, 6p25 (PREB1) و پروتئین سانترومر کروموزوم ۶ و P53 استفاده می‌شود. به طور کلی این روش‌های مولکولار در مواردی که افتراق بسیار مشکل بوده و با معیارهای پاتولوژی نمی‌توان تصمیم نهایی را گرفت، انجام می‌شود و جز روش‌های رایج و مقرون به صرفه روزمره نمی‌باشد(۲،۷-۵).

معرفی بیمار

بیمار خانم ۲۴ ساله‌ای است که با یک ضایعه پاپولر ۵×۵×۵ میلی متر در لب بالا به منظور انجام عمل جراحی زیبایی به متخصص پوست مراجعه کرده است. ضایعه دارای حدود مشخص و به رنگ قهوه‌ای بود که به صورت قرینه و با رنگ غیریکنواخت و مرکز تیره‌تر بدون علائمی از خونریزی، درد، افزایش اندازه و تغییر رنگ اخیر می‌باشد. ضایعه به صورت مادرزادی وجود نداشته است. بیمار با شک به خال ملانوستیک و برای رد کردن ملانوم بدخیم تحت عمل جراحی قرار گرفت و ضایعه به‌طور کامل برداشته شد و به آزمایشگاه پاتولوژی ارسال شد.

در نمای میکروسکوپی یک ضایعه پیگمانته با حدود مشخص و به صورت قرینه در ناحیه درم دیده شد که شامل دو جز کاملاً متفاوت بود. جز اول آشیانه‌ها و سلول‌های منفرد nevic cell و جزء دوم شامل سلول‌های آتیپیک با هسته بزرگ وزیکولار با حدود منظم با هستک برجسته و سودواینکلوژن داخل هسته و سیتوپلاسم صورتی فراوان با نمای اپی‌تلوئید و پیگمانتاسیون در بعضی از آن‌ها بود. میتوز در هسته سلول‌ها دیده نشد، میتوز اتی پیک نداشتند و گسترش پاژتوئید هم دیده نشد. سلول‌های جز نرمال خال (nevic cell) به سمت عمق بالغ می‌شدند و اندازه آشیانه‌ها با هم تفاوت زیادی نداشت (تصویر شماره ۱). در رنگ‌آمیزی ایمنوهیستوشیمی p53 منفی و Ki67 دو درصد و HMB45 مثبت گزارش شد که به نفع تشخیص ما می‌باشد (تصاویر شماره ۲،۳،۴).

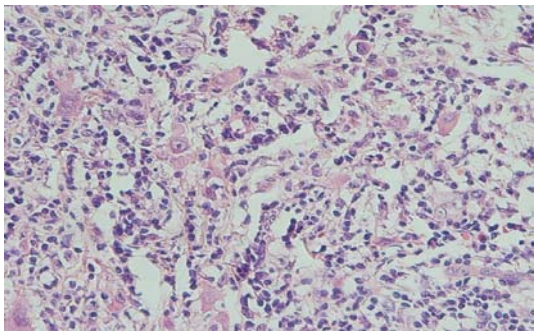

تصویر شماره ۱: سلول آتیپیک در زمینه سلول های نرمال خال

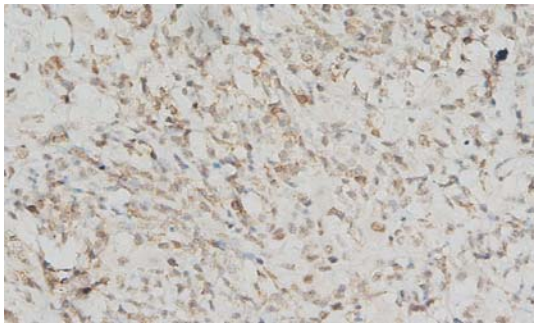

تصویر شماره ۲: HMB45 مثبت

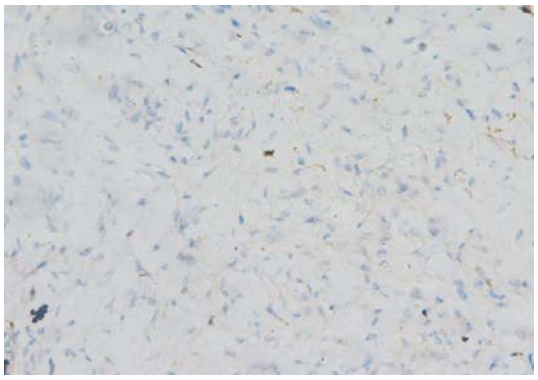

تصویر شماره ۳- ۲ درصد سلول ها مارکر پرولیفراسیون مثبت داشتند (ki67=2%)

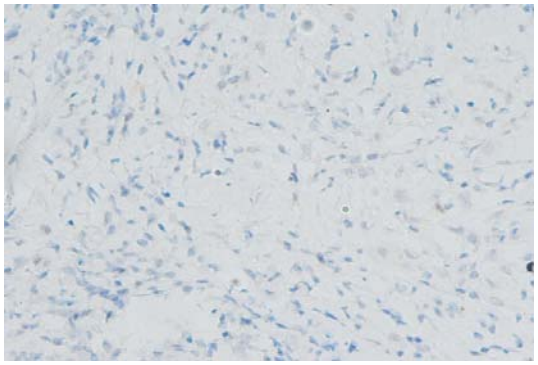

تصویر شماره ۴: سلول های خال از نظر p53 منفی بودند.

با توجه به فقدان میتوز، فقدان میتوز آتیپیک، وجود جز نرمال (از خصوصیات خال ملانوستیک)، عدم رشد پاژتوئید و قرینه بودن ضایعه و نمای کلینیکی (منظم بودن ضایعه و عدم تغییرات اخیر) و نیز نتیجه ایمنوهیستوشیمی تشخیص Melanocytic nevus with an atypical epitheloid cell component داده شد و تشخیص ملانوم بدخیم رد شد.

بحث

خال‌های ملانوستیک جزء تومورهای خوش خیم پیگمانته پوست هستند اما افتراق این خال‌ها از ملانوم بدخیم که جز سرطان‌های کشنده پوست است، نکته مهمی است. زیرا سیر و پیش‌آگهی و درمان آن‌ها متفاوت بوده و تشخیص اشتباه می‌تواند صدمات جبران ناپذیری به بیمار وارد کند(۳-۱). در برخی موارد خال‌های پیگمانته می توانند ضایعات پیش بدخیم باشند از جمله آن‌ها dysplastic nevus است و در برخی از موارد آن‌ها در نمای کلنیکی و پاتولوژیک نمای ملانوم بدخیم را تقلید کرده و روند تشخیص را مختل کنند. هر چند معیارهای تعریف شده‌ای برای افتراق آن‌ها از ملانوم بدخیم وجود دارد(۴،۲،۱). در مطالعات اخیر برای افتراق انواع خوش خیم خال‌ها از روش‌های ایمنوهیستوشیمی و مطالعات مولکولی استفاده شده است(۷،۵).

ازجمله ضایعات خوش‌خیم که درنمای میکروسکوپی و حتی در مواردی از نظر علایم کلینیکی می‌تواند ملانوم بدخیم را تقلید کند Melanocytic Nevus with An Atypical Epitheloid Cell Component (N-AECC) می‌باشد(۲). این فرم از خال عموماً در ناحیه سر و صورت دیده می‌شود هر چند در سایر نواحی پوست هم ممکن است دیده شود معمولاً در همه سنین دیده می‌شود و میانگین سنی آن ۲۵ سالگی می‌باشد(۱). طبق مطالعات انجام شده این فرم از خال پیگمانته می‌تواند در نمای کلینیکی با ایجاد غیرقرینگی، نامنظمی در شکل، اندازه و رنگ، گاهی با رشد سریع و یا تغییر ناگهانی در خال قبلی و پررنگ شدن مرکز خال نمای یک ملانوم را تقلید کند(۲). این ضایعات در نمای میکروسکوپی به صورت سلول‌های آتی پیک بزرگ در یک زمینه ملانوسیت‌های کوچک‌تر معمولی دیده می‌شوند. سلول‌های اتی پیک می‌توانند رشد ندولار داشته و اتی پی سلولی هم می‌تواند برجسته باشد که روند تشخیص و افتراق از ملانوم را مشکل می‌سازد. نمای سیتولوژی سلول‌ها به صورت هسته‌های بزرگ با

هیپرکرومـازی دور هـسته، هـستک برجـسته مرکـزی و Pseudoinclusion داخل هسته‌ای با سیتوپلاسم ائوزینوفیل فراوان و گاهی پیگمانته در نگاه اول ذهن پاتولوژیست را بـه سـمت تـشخیص بـدخیمی مـی‌کـشاند. فقـدان میتـوز اتی پیک و وجود حداقل میتوز (صفر تـا دو) تنهـا مـورد در سـیتولوژی اسـت کـه بـه نفـع بـدخیم نبـودن ضـایعه اسـت(۲،۱). هـم‌چنـین در نمـای میکروسـکوپی حـداقل اختلاف اندازه آشیانه‌های سلول‌های خال، بالغ شدن نرمال آن‌ها در رشد عمقی و عدم رشد پاژتوئیـد بـه نفـع ضـایعه خوش‌خیم است(۲). براساس مطالعات انجام شده بـه نظـر مـی‌رسـد ایـن فـرم از خـال مـی‌توانـد فـرم سـطحی Deep peneterating nevus باشد(۳).

به خاطر شباهت کلینیکـی و پاتولوژیـک زیـاد ایـن خال‌ها با ملانوم تشخیص ملانوم به اشتباه داده مـی‌شـود. در مطالعات گذشته نگری که انجام شده مـشخص شـده است که بسیاری از موارد گزارش شده ملانـوم جـز ایـن نـوع خـال بودنـد(۴). در مطالعـات مختلـف بـه منظـور تشخیص نهایی و دقیـق از روش‌هـای ایمنوهیـستوشیمی و مطالعات مولکـولار اسـتفاده شـده اسـت(۶،۴). در بعـضی مطالعات از رنگ‌آمیـزی ایمنوهیـستوشیمی P53 اسـتفاده شده که در بعضی مطالعات ۲۰ درصـد و در برخـی دیگـر ۵۰ درصد موارد در سلول آتی‌پیـک مثبـت گـزارش شـده است و ایندکس Ki67 که اندکس پرولیفراسـیون و میتـوز است تنها دو درصد مثبت گزارش شده است(۵،۲).

در مطالعـات مولکـولار کـه بـا اسـتفاده از روش Fluroscent insitu hybridization انجـام مـی‌شـود موتاسیون و حذف ژن P53 که در ملانوم دیده مـی‌شـود و منجر بـه هیپرپلوئیـدی مـی‌شـود، در ایـن بیمـاران دیـده نمـی‌شـود. هـم‌چنـین بـا ایـن روش (PREB1) 6p25، (MYB) 6q23، (cycling) 11q3 و پـروتئین سـانترومر 6 (CEP6) مورد بررسی قرار گرفتند که بر خلاف آن‌چـه در ملانوم دیده می‌شود، ثابت و همگی دیپلوئید بودند و طبق مطالعات مختلف پلی پلوئیدی و تتراپلوئیدی در این ژن‌ها و P53 دیده نشد(۲). نمای کلینیکی ندول برجـسته، پیگمانته و به ابعاد ۵×۵×۵ میلی متر با حدود منظم بود کـه تغییر رنگ غیریکنواخت (قسمت مرکزی پررنگ‌تر) دیده شد. این خـال مـادرزادی نبـوده، و در طـول زمـان تغییـر اندازه و رنگ نداشته است و سطح آن غیرزخمی بود.

در میکروسـکوپی نمونـه، یـک ضـایعه پیگمانتـه بـه صورت قرینه در ناحیه درم مشاهده شد کـه از سـلول‌هـای آتی پیک اپی‌تلوئید در زمینه آشیانه‌های سـلول‌هـای خـال معمـولی تـشکیل شـده بـود. نمـای سـیتولوژی آن از سلول‌های بزرگ با هسته بزرگ بـا هیپرکرومـازی محـیط هسته، هستک مشخص، سودواینکلوژن داخل هسته همراه با سیتوپلاسم صورتی فـراوان و در برخـی مـوارد پیگمانتـه بدون میتوز و فاقد میتوز آتی پیک تشکیل شده بود. رشـد سلول‌های خال به سمت عمق همراه با بالغ شدن و کـاهش سایز بوده است که رشد پاژتوئید به سمت سطح نداشـته و زخم ایجاد نکرده‌انـد. هـم‌چنـین علایمـی از دسـموپلازی اطراف آشیانه‌ها و سلول‌های آتی‌پیک وجود نداشـت. در رنـگ‌آمیـزی P53 منفـی و Ki67کـم‌تـر از دو درصـد گزارش شد که همه این مـوارد تائیـدی بـر پرولیفراسـیون پائین سلول‌ها بوده و بر ضد ملانوم است.

این گزارش بر جلوگیری از تشخیص اشتباه ملانـوم که جـز سـرطان‌هـای کـشنده پوسـت مـی‌باشـد از انـواع خال‌های خوش خیم که نمای ملانوم را تقلیـد مـی‌کنـد، تاکید دارد. یادآوری این نکته لازم اسـت کـه بعـضی از انـواع خـال‌هـا ماننـد خـال ملانوسـیتیک بـا سـلول‌هـای اپی‌تلوئید اتی‌پیک فوکـال مـی‌تواننـد نمـای کلینیکـی و میکروسکوپی ملانوم را تقلید نمـوده و منجـر بـه خطـای جبران ناپذیری شـوند. بنـابراین بـه منظـور جلـوگیری از اشتباه در تشخیص، بهتر است که در موارد مشکوک که تصمیم‌گیری تنها بر اساس نمای سـیتولوژی امکـان‌پـذیر نمی‌باشد، از ابزارهای نـوین تشخیـصی اسـتفاده کـرد تـا حداقل خطای تشخیصی که منجر به عـوارض و عواقـب بسیار خطرناک برای بیمار می‌شود، اتفاق افتد.

سپاسگزاری

بـدین‌وسـیله از واحـد توسـعه و تحقیقـات بـالینی بیمارستان بوعلی که در نگـارش ایـن مقالـه مـا را یـاری کردند تشکر و قدردانی می‌شود.

References

1. Elder DE, Elenitsas R, Johnson BL, Murphy GF. Lever's Histopathology of the Skin. Philadelphia, PA: Lippincott Williams & Wilkins; 2009. p. 699-701.
2. Pouryazdanparast P, Haghighat Z, Beilfuss BA, Guitart J, Gerami P. Melanocytic nevi with an atypical epithelioid cell component: clinical, histopathologic, and fluorescence in situ hybridization findings. Am J Surg Pathol 2011; 35(9): 1405-1412.
3. High WA, Alanen KW, Golitz LE. Is melanocytic nevus with focal atypical epithelioid components (clonal nevus) a superficial variant of deep penetrating nevus? J Am Acad Dermatol 2006; 55(3): 460-466.
4. Scolyer RA, Zhuang L, Palmer AA, Thompson JF, McCarthy SW. Combined naevus: a benign lesion frequently misdiagnosed both clinically and pathologically as melanoma. Pathology 2004; 36(5): 419-427.
5. Ball NJ, Golitz LE. Melanocytic nevi with focal atypical epithelioid cell components: a review of seventy-three cases. J Am Acad Dermatol 1994; 30(5 Pt 1): 724-729.
6. Chorny JA, Barr RJ, Kyshtoobayeva A, Jakowatz J, Reed RJ. Ki-67 and p53 expression in minimal deviation melanomas as compared with other nevomelanocytic lesions. Mod Pathol 2003; 16(6): 525-529.
7. Satoh S, Hashimoto-Tamaoki T, Furuyama J, Mihara K, Namba M, Kitano Y. High frequency of tetraploidy detected in malignant melanoma of Japanese patients by fluorescence in situ hybridization. Int J Oncol 2000; 17(4): 707-715.