

گزارش يك مورد آدنوم غدد سرومن

میرمحمد جلايي (M.D.) *

چکیده

آدنوم غدد سرومنی یکی از نئوپلاسم‌های نادر و خوش خیم مجرای گوش خارجی است که در سنین میانسالی روی داده و سبب کاهش شنوایی می‌گردد. گاهی مواقع این نئوپلاسم دچار دژنراسیون بدخیم می‌گردد. از اینرو جهت درمان آن اکسیزیون وسیع موضعی توصیه می‌شود. در این مجموعه ضمن معرفی یک مورد آدنوم غدد سرومنی خصوصیات نئوپلاسم‌های خوش خیم و بدخیم غدد سرومنی بحث می‌شود.

واژه های کلیدی : سرومن، گوش خارجی، سرطان‌های گوش، کانال گوش

مقدمه

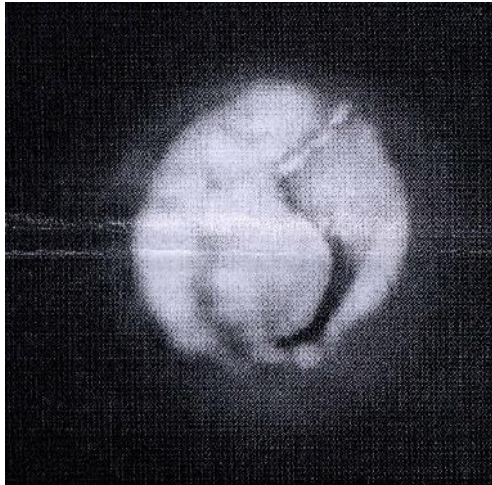
عبارت کلی سرومینوها برای طیف وسیعی از تومورهای برخاسته از ساختمان‌های غددی مجرای گوش خارجی به کار می‌رود. نادر بودن این ضایعه سبب سردرگمی بسیاری گشته است. وسیع‌ترین بررسی به عمل آمده در این مورد تنها توانسته است ۳۲ مورد رادر طی دوره ۳۲ ساله فهرست نماید(۱). این تومورها شامل انواع تومورهای غددی خوش خیم تا بدخیم می‌باشند. تومورهای خوش خیم شامل آدنوم سرومینوس شبیه الگوی مختلط- پلئومورفیک گوش میانی و آدنوم پلئومورفیک (که کوروستوماي غدد بزاقی هستند) و سیلندروما (برخاسته از واحد پیلوسباسه مجرای گوش خارجی) می‌گردند. انواع بدخیم تومورهای غددی که همچنین سرومینوم مجرای گوش خارجی نامیده می‌شوند عبارتند از: کارسینوم آدنوئید کیستیک و آدنوکارسینوم سرومنی و کارسینوم موکوپیدرموئید(۲). در این گزارش موردی علاوه بر ارایه تابلوی معمول این بیماران به طور مفصل دسته‌بندی این تومورها و تظاهر و درمان آنها را بیان داشته‌ایم.

معرفی بیمار

بیمار زن ۴۲ ساله با شکایت کاهش شنوایی راست مراجعه نمود که طی یک سال گذشته به تدریج بیشتر شده است و از همان موقع بیمار متوجه توده‌ای در مجرای گوش مربوطه گردید که بدون درد و حساسیت بوده است. سابقه اتوره و سایر علایم گوش و وجود نداشته است. در معاینه توده‌ای پولیپوئید، نرم و پوشیده از پوست در قسمت خارجی مجرای گوش راست دیده شد که دارای پایه‌ای وسیع بر روی بخش خلفی مجرای گوش بوده و به طور کامل مجرای گوش را مسدود نموده بود (تصویر شماره ۱). هیچگونه علایمی از بیماری‌های گوش وجود نداشت. در معاینه به عمل آمده با دیاپازون ۵۱۲ و ۱۰۲۴ رینه بیمار در گوش راست منفی و در گوش چپ مثبت بود. و بر بیمار به سمت راست انحراف داشت که به نفع وجود کاهش شنوایی هدایتی بود. در شنوایی سنجی به عمل آمده تمپانو گرام در سمت چپ به صورت A و در سمت راست به صورت B رسم گردید. در آزمون شنوایی سنجی با صدای خالص شنوایی بیمار در سمت چپ طبیعی و در سمت راست

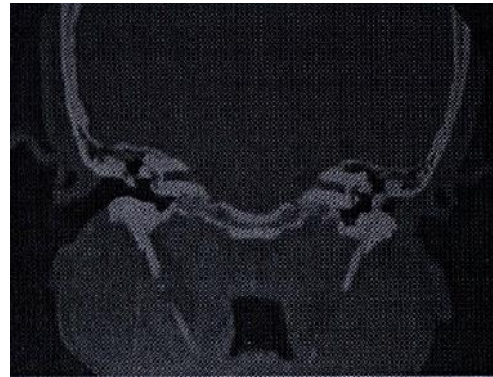
*متخصص گوش و حلق و بینی سرو گردن عضو هیأت علمی دانشکده علوم پزشکی گیلان ☒ گیلان بیمارستان امیرالمومنین (ع)

و ضایعه به صورت کامل از طریق مجرای گوش اکسیزیون گردید (Wide local excision). در رنگ آمیزی بافت شناسی با هماتوکسیلین و اتوزین در دو لایه سلول مشاهده گردید. لایه داخلی که مکعبی شکل یا استوانه‌ای کوتاه بود و دارای Snouts در ناحیه رأسی بودند. لایه خارجی از سول‌های دوکی شکل تشکیل شده بود. پیگمان زرد رنگ در سلول‌های داخلی دیده می‌شد که نشانه سرومن بود (تصویر شماره ۴). برای بیمار تشخیص آدنوم غدد سرومن داده شد.



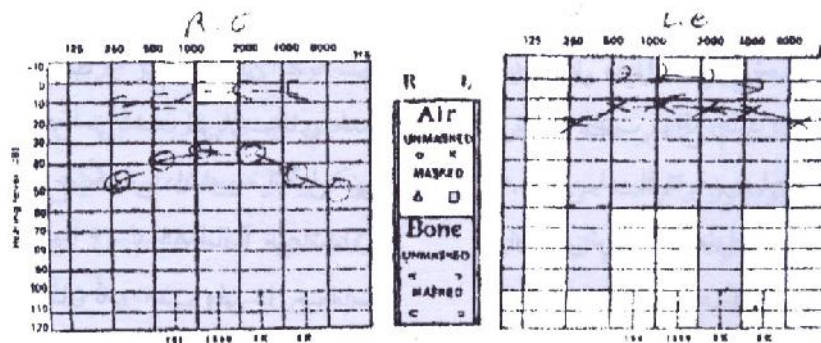
تصویر شماره ۳: توموگرافی کامپیوتری بیماری در مقطع کورنال که توده ایزودنسی را در مجرای خارجی گوش راست بیمار نشان می‌دهد.

کاهش شنوایی هدایتی در حد ۳۰ دسی بل وجود داشت (تصویر شماره ۲). در سی تی اسکن اگزینال و کورنال به عمل آمده، توده‌ای ایزودنسی در قسمت غضروفی مجرای گوش با حدودی مشخص و به وضوح جدای از قسمت استخوانی مجرا و پرده تمپان بدون خوردگی استخوان دیده شد. فضای گوش میانی و پلوماتیزاسیون ماستویید طبیعی (تصویر شماره ۳).



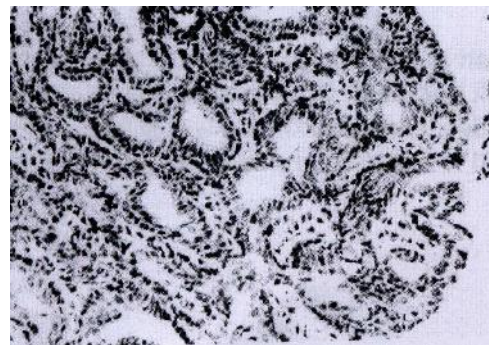
تصویر شماره ۱: نمای آدنوم نحوه سرومنی در مجرای گوش.

با توجه به دانسیته توده مورد نظر و محل آن اولین تشخیص برای وی ضایعات با منشأ نسوج نرم و در مرحله بعدی ضایعات استخوانی مانند اگزوستوز داده شد. بیمار با تشخیص ضایعات خوش خیم مجرای گوش تحت بیهوشی عمومی مورد بررسی تفتیشی قرار گرفت



تصویر شماره ۲: شنوایی سنجی صدای خالص بیمار که نشان دهنده کاهش شنوایی هدایتی گوش راست می باشد.

به طور کلی نسبت نئوپلاسم های بدخیم به خوش خیم ۲/۱ می باشد (۵). در میان کل نئوپلاسم های غدد سرومن ACC از همه شایع تر است و کم شایع ترین نئوپلاسم، آدنوکارسینوم سرومینوس می باشد. نئوپلاسم های غدد سرومن در دو جنس شیوع یکسانی داشته و میانگین سنی بیماران ۴۹ سال (محدوده ۲۶ تا ۸۹ سال) می باشد (۶). آدنوم (سرومینوم) در انسان نادر است ولی در حیوانات اهلی (از جمله سگ ها و گربه ها) شایع می باشد (۷،۳). از آنجایی که این تومورها از منشأ غدد عرق می باشند، اطلاق نام هیدرآدنوم برای آنها ارجح است، چرا که غدد سرومن مجرای گوش جزو غدد عرق بوده و سرومن ترشح نمی کنند و در واقع واکس نه تنها به وسیله این غدد بلکه به وسیله غدد سبابه EAC تولید می شود (۸،۷). امروزه بیشتر نام Ceruminous gland adenoma به کار می رود. در سایر مکان ها این تومورها را هیدرآدنوم یا سیرنگو سیستادنوم می گویند. معمولاً بیمار با شکایت بسته شدن گوش مراجعه می کند (۹). و هیچ گونه سابقه ای از اتوره یا مشکل قبلی گوش را بیان نمی دارد. با ادامه رشد تومور ممکن است بیمار از احساس فشار در گوش شاکی باشد (۳). در معاینه بالینی، تومور به صورت تورم نرم و پولیپوید Introverted در انتهای خارجی گوش مشاهده می شود (۹) که نمای خاکستری کم رنگ داشته و با پوست پوشیده شده است. قطر توده تا ۴ سانتیمتر می تواند باشد (۴). بخش مهمی از تحقیق بالینی پزشک در تمام نئوپلاسم های غده ای مجرای گوش بایستی رد



تصویر شماره ۴: نمای هیستوپاتولوژیکی توده نسج نرم در مجرای گوش خارجی.

بحث

غدد سرومن، غدد عرق آپوکرینی مدیفیه شده می باشند که تنها در پوست قسمت غضروفی مجرای گوش خارجی وجود دارند. در واقع بایستی این غدد را غدد Apoeccrine دانست که هر دو نوع ترشح را تولید می کنند (۳). نئوپلاسم های غدد سرومن خیلی ناشایع هستند و به انواع خوش خیم و بدخیم تقسیم می شوند (۴). از انواع خوش خیم می توان آدنوم (سرومینوم)، سیرنگوسیستادنوم پایلی فرانس و تومور مختلط (سیرنگوما کندرئوید) را نام برد. انواع بدخیم نئوپلاسم های غدد سرومن عبارتند از: کارسینوم موکوراپیدرموید، آدنوکارسینوم، کارسینوم آدنوید سیستیک.

تشخیص آدنوکارسینوم داده شد (۱۱). این مورد و موارد مشابه سبب شده است که عده‌ای همه تومورهای غدد سرومن را بالقوه بدخیم در نظر بگیرند. این که نظر فوق صحیح است یا خیر، به مطالعات بیشتر و طولانی مدت تری نیاز دارد (۱۲). سیرنگوسیستادنوم پایلی فروم نوع دیگری از نئوپلاسم‌های خوش خیم غدد سرومنی است. این هامارتوم رابطه نزدیکی با غدد عرق و سایر ساختمان‌های آدننگسال دارد. این ضایعه خوش خیم معمولاً در کودکان یا بالغین جوان دیده می‌شود. شایع‌ترین محل بروز آن سر و گردن است. گاهی مواقع در مجرای گوش نیز دیده می‌شود. ضایعه به صورت توده‌ای توموری است که نمای پلاک برجسته بدون مو داشته و گاهی اوقات پاپیلوماتوز و کراسته می‌باشد. از لحاظ میکروسکوپی نمای پاپیلوماتوز ناشی از آکانتوز اپیدرمال غیرمنظم با درجات متفاوتی از هیپرکراتوز و انواژیناسیون کیستی پراکنده است و در عمق انواژیناسیون میکروپاپیلاها دیده می‌شوند که به سمت مجرای کیست گسترش یافته‌اند. کیست‌ها و پاپیلاها از دو لایه مفروش شده‌اند: لایه داخلی سلول‌های مکعبی و لایه خارجی سلول‌های استوانه‌ای که گاهی اوقات ترشح Decapitation رانشان می‌دهند. دیواره کیست حاوی غدد آپوکرینی است. معمولاً سلول‌های التهابی، عمدتاً پلاسماسل، در استرومای پاپیلا ارتشاح یافته‌اند. به طور شایعی در زیر ضایعه، غدد آپوکرینی متسع دیده می‌شوند در ۱۰ درصد موارد همراه با ضایعه BCC و در ۱/۳ موارد Nevus sebaceous Jadassohn گزارش می‌گردد (۱۴، ۱۳، ۴). نوع دیگر از تومورهای خوش خیم منشأ غددی تومور مختلط است که ساختمانی شبیه آدنوم پلئومورفیک غدد بزاقی دارد و گاه در مجرای گوش خارجی دیده می‌شود. در بافت‌شناسی غضروف و ساختمان‌های میوایی تلیالی و آدنوماتوز دیده می‌شود. منشأ این تومور احتمالاً غدد اکرین است. از این رو نباید

منشأ تومور از غده پاروتید باشد (۴). در گرافی به عمل آمده معمولاً شواهدی از خوردگی استخوان دیده نمی‌شود (۳). تشخیص ضایعه با معاینه بافت‌شناسی است. از لحاظ میکروسکوپی نئوپلاسم فاقد کپسول مشخص بوده و متشکل از غدد منظم و گاهی همراه با پروجکشن‌هایی داخل لومن می‌باشد. اپی‌تلیوم غده دولایه‌ای است که لایه خارجی آن را میوایی تلیال تشکیل می‌دهد ولی ممکن است این یافته در تمام قسمت‌های نئوپلاسم دیده نشود. سلول‌های بعضی نواحی ترشح Decapitation را نشان می‌دهند (بخشی از سلول غده آپوکرین کنده شده و به داخل مجرا آزاد می‌شود که آن را Decapitation می‌نامند) اغلب مواقع غدد در گروه‌هایی مرتب شده‌اند که به وسیله بافت فیرو احاطه گشته‌اند و در بعضی موارد می‌توان در سلول‌های تومور پیگمان اسیدفاست فلورستی را مشاهده کرد. این یافته در غدد سرومن طبیعی نیز دیده می‌شود (۴). به‌طور کلی سلول‌های توموری مشخصات آپوکرینی را به صورت سیتوپلاسم گرانولر، Decapitation آپوکرین و Cytoplasmic snouts در سطح لومنی با هسته‌های خوش خیم و کوچک نشان می‌دهند. این تومورها می‌توانند توپر و پاپیلاری یا کیستی باشند (۶) (تصویر شماره ۴). اگرچه در نئوپلاسم‌های خوش خیم، در صورت اکسیزیون دقیق انتظار عود نمی‌رود، با این حال در آدنوم غدد سرومن تمایل به عود وجود داشته (۳). و از این رو اکسیزیون موضعی وسیع در همه تومورها الزامی است و به علت تمایس ضایعه به عود موضعی و وجود تغییرات بدخیم و به ندرت متاستاز به ریه‌ها یا کلیه‌ها پیگیری دوره‌های برنامه‌ریزی شده ضروری می‌باشد (۱۱، ۳). Salto و همکاران (۱۹۹۰) موردی از سرومینوم گزارش کردند که به استخوان تمپورال دست‌اندازی نموده و در بافت‌شناسی آدنوم پاپیلری مطرح گردیده بود. این تومور پس از برداشتن ساب‌توتال عود کرده و به داخل جمجمه دست‌اندازی نمود و در نهایت برای بیمار

به غلاف عصبی و عود سرکش و در نهایت متاستاز از طریق جریان خون دارد(۴). کارسینوم موکوپیدرمویید اولیه مجرای گوش نیز شرح داده شده است. نئوپلاسم بدخیم غددی بدون ساختمان‌های آدنوییدکیستیک یا موکوپیدرموییدی نیز ممکن است در مجرای گوش روی دهند که بافت‌شناسی آنها قدری شبیه آدنوم غددهای سرومنی است ولی معمولاً در آنها میوایی تلیالی و ترشح Decapitation وجود نداشته و هسته‌های آتیپیک و میتوز دیده می‌شود(۴).

آنها را با نئوپلاسم‌های غددهای آپوکرینی(غده سرومن) دسته‌بندی کرد.

نئوپلاسم‌های بدخیم غده‌ای از نوع غده بزاقی نیز گاهی در مجرای گوش یافت می‌شوند که ممکن است منشأ آنها غده سرومن باشد. در این مواقع نکته حیاتی رد منشأ تومور از غده پارتوید است. شایع‌ترین این تومورها کارسینوم آدنوییدکیستیک می‌باشد که نمای ماکروسکوپی و میکروسکوپی آن مشابه تومورهای غده بزاقی مینور و ماژور است و به مانند آنها تمایل تهاجم

- 1- Miralam C.M, De Castro. Tumor de glandula ceruminoma com invasao intracranial relato de aso. *Arq Neuropsiquatr.* 2000; 58(2-A): 324-9.
- 2- Jovanolc S, Strabac M, petrovic A, et al. Ceruminoma- adenocarcinoma. A case report. *Archive of Oncology.* 2001; 9(Supp1): 82.
- 3- Diabartoloneo JR, Paparella MM, Meyerhoff WL. Cysts and tumors of the external ear. In: Paparella MM, Shumrick DA, Gluckman JL, Meyerhoff WL. Editors. *Otoloyngology.* 3rd edition, WB Saunders; 1991. 1245.
- 4- Micheal SL. Pathology of the external and middle ear. In: Albertl PW, Ruben RJ, editors. *Otologic medicine and surgery.* 1st edition, Churchill Livingstone; 1998. P. 624-8.
- 5- Austin DF. Disease of the external ear. In: Ballenger JJ, Snow JB, editors. *Otorhinolaryngology head and heck surgery.* 15th edition, Williams & Wilkins; 1996. 987-8.
- 6- Davis GL. Ear: external, middle and temporal bone In: Gnepp DR, editor. *Diagnosis surgical pathology of the head and neck.* WB Saunders, 2001. 703.
- 7- Wright D. Disease of the external ear, In: Booth JB, editor. Scott Brown,s otolaryngology. 6th edition, *Butterworth-Heinemann;* 1997. P. 3,6,17.
- 8- Shaheen OH. Epithelial tumors of the external auditory meatus and middle ear, In: Booth JB editor. *Scott- Brown,s otolaryngology.* 6th edition, Butterworth-Heinemann; 1997. P. 2,3,22.
- 9- Schuller DE, Schleuning AJ. Tumors. In: Dewese and Saunders, *Otolaryngology head and neck surgery.* 8th edition, Mosby; 1994. 444.
- 10- Ritchie AC. Ear: Boyds, textbook of pathology. 9th edition, Lea & Febiger; 1990. 963.
- 11- Soito R, Kodaki K, Shlobara R, Tota S, Kanzaki J. Ceruminoma with intracranial invasion- case report. *Neurol Med Chir* 1990; 20(13): 1034-7.
- 12- Mansour P, George MK, Pahor AL. Ceruminous gland tumors: a reappraisal. *J Laryngol Otol.* 106(8): 727-32.
- 13- Smith JL. Pathology of skin tumors of head and neck. In: Thawley SE, Pange WB Saunders; 1987. 1184.
- 14- Kinney SE. Clinical evaluation and treatment of ear tumors, In: Thawley SE, Page WR, editors. *Comprehensive managent of head and neck tumors.WB Saunders:* 1987. P. 183.

فهرست منابع