

گزارش یک مورد تومور کیسه زرد در مدیاستن یک دختر بچه

فرزانه جدلی (M.D.) * مریم کاظمی (M.D.) ** میرمحمد سیداحمدی (M.D.) ***

چکیده

تومور آندودرمال سینوس، تومور اولیه مدیاستن، یک نئوپلاسم Germ cell خارج گنادی و نادر است که تاکنون به استثنای ۳ مورد، در پسر بچه‌ها گزارش شده است. مورد مذکور، دختر بچه ۳۲ ماهه ای می‌باشد که با علائم سرفه و تنگی نفس مراجعه نمود و ضمن دریافت آنتی بیوتیک، تحت درمان سرماخوردگی قرار گرفت که موثر نبود. بعد از مراجعه به بیمارستان مفید و انجام پرتونگاری، اسکن و سونوگرافی، توده‌ای در مدیاستن دیده شد. در نهایت، نمونه برداری انجام گردید و در بررسی آسیب شناسی، تومور آندودرمال سینوس تشخیص داده شد. به علت نادر بودن این تومور در مدیاستن کودکان مونث، باید مورد بحث و بررسی خاص قرار گیرد.

واژه های کلیدی : سرطان میان سینه‌ای- در کودکان، سرطان‌ها- در کودکان، کیسه زرده- در کودکان

مقدمه

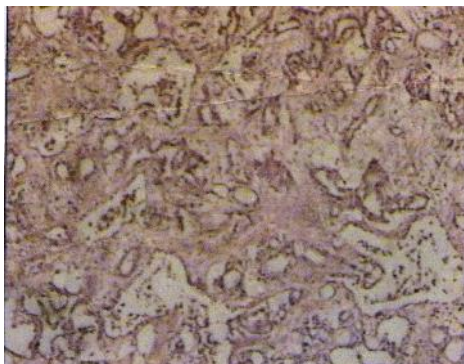
تومور آندودرمال سینوس، دومین زیر گروه شایع از تومورهای بدخیم Germ cell در تخمدان دختر بچه‌ها و بیضه پسر بچه‌ها می‌باشد. تومورهای ژرم سل، ۸ تا ۱۰ درصد توده‌های مدیاستن را در گروه سنی کودکان تشکیل می‌دهند (۱). وجود این تومور در مدیاستن کودکان، چه در دختر و چه پسر، بسیار نادر است و مواردی که تا به حال گزارش شده به استثنای ۳ مورد، همه در جنس مذکر بوده است (۲). به عبارت دیگر تا به حال فقط ۳ مورد از این تومور در مدیاستن دختر بچه‌ها گزارش گردیده است (۱، ۳ تا ۵). با وجود این، بایستی جزء تشخیص‌های افتراقی توده‌های مدیاستن در نظر گرفته شود. پیش آگهی این تومور در تخمدان بچه‌ها با جراحی و اشعه درمانی،

خوب نیست و در بیضه چون در بیش از ۸۵ درصد موارد در Stage I می‌باشد، دوره‌هایی از تومور در بیش از ۷۰ درصد موارد، ۵ سال است. در مدیاستن، گرچه این تومور از نظر پیش آگهی نسبت به دیگر مناطق، برتری دارد، دوره‌هایی از تومور در ۵۷ تا ۸۸ درصد موارد قابل حصول است (۶). از طرفی این تومور با چندین نمای میکروسکوپی از جمله رتیکولار، هپاتوئید، گلانولار، پاپیلری، Endometrioid like دیده می‌شود که در این میان، نوع رتیکولار از همه شایع‌تر است و به صورت شبکه‌ای پوشیده از سلول‌های توموری با سیتوپلاسم روشن می‌باشد که ناشی از تجمع گلیکوژن یا گاهاً چربی است. هسته‌ها، هیپرکروم و بزرگ و دارای هسته مشخص و نماهای میتوتیک فراوان می‌باشند.

* استادیار بخش پاتولوژی مرکز آموزشی درمانی کودکان مفید دانشگاه علوم پزشکی شهید بهشتی تهران: خیابان شریعی- بالاتر از حسینیه ارشاد- بیمارستان کودکان مفید
** دستیار پاتولوژی دانشگاه علوم پزشکی شهید بهشتی *** دانشیار جراحی اطفال مرکز آموزشی درمانی کودکان مفید دانشگاه علوم پزشکی شهید بهشتی

تاریخ دریافت: ۸۲/۸/۱۱ تاریخ ارجاع جهت اصلاحات: ۸۲/۱۰/۲۳ تاریخ تصویب: ۸۲/۱۱/۲۹

مشاهده می‌شود که فضاهایی پوشیده شده با سلول‌های توموری Primitive با سیتوپلاسم اندک و هسته‌های هیپرکروم منظم، نماهای میتوزی و ساختمان‌های شیلردوال را نشان می‌دهد.



تصویر شماره ۱: نمای غده ای تومور ژرم سل

در این بیمار میزان آلفا فتوپروتئین سرم، ۲۵۰۰۰ واحد بین‌المللی بود (میزان طبیعی آن ۱۲-۱۱ واحد بین‌المللی می‌باشد). به علاوه نمونه فوق از نظر ایمنی-بافتی - شیمیایی نیز رنگ آمیزی شد که سلول‌ها با آنتی بادی‌های AFP و PLAP قویاً مثبت شدند.

بحث

بیمار ما دختر ۳۲ ماهه ای بود که با علائم دیسترس تنفسی و با تجمع مایع در پلور و پریکارد، مراجعه نموده است. در کتاب dekker (۱۹۸۷) ۲ مورد از این تومور گزارش شده است یکی در یک خانم ۳۰ ساله و دیگری در یک نوزاد ۲۰ ماهه (۱). طی مرور مقالات تعداد محدودی از این تومورها ذکر شده که اکثراً مذکر بوده‌اند (۹،۸). موردی نیز در یک خانم بالغ ذکر گردیده است (۱۱،۱۰). اما تنها ۳ مورد از این نوع تومور در ناحیه

ساختمان‌های شیلردوال در ۷۵ درصد تومورهای این گروه دیده می‌شود. در بیش تر موارد در این تومور، اجسام هیالن اتوژینوفیلیک و (+) PAS با اندازه‌های مختلف مشهود است (۷).

لذا به معرفی ۱ مورد تومور کيسه زرده مدیاستن در يك دختر بچه که با علائم دیسترس تنفسی به بیمارستان کودکان مفید مراجعه نموده بود، اقدام می‌گردد.

معرفی بیمار

مورد دختر ۲ سال و ۸ ماه (۳۲ ماهه) با وزن ۱۱/۵ کیلوگرم می‌باشد که از یک هفته قبل از مراجعه با علائم سرفه و سرماخوردگی به پزشک مراجعه و ضمن دریافت آنتی بیوتیک، تحت درمان سرماخوردگی قرار گرفته و علی رغم درمان، بهبودی نیافته است. سپس سرفه، خلط و بی‌قراری کودک تشدید یافته است و با این علائم به بیمارستان مفید مراجعه کرده است.

در معاینه، کاهش صدا در ریه چپ و رتراكسیون زیردنده‌ای و کاهش صداهای قلبی وجود داشته است. در سونوگرافی مایع پریکارد و پلور، تومور گرد و بزرگ به قطر ۵ cm در کنار بطن چپ با فشار به قلب گزارش گردیده و در همه پرتونگاری‌ها و CT اسکن، توده مدیاستینال ذکر شده است. در آزمون‌های آزمایشگاهی، آنمی خفیف و مختصری لکوسیتوز وجود داشته است. در توراگوتومی خلفی- جانبی، توده‌ای وسیع همراه با چسبندگی که مدیاستن قدامی را فرا گرفته بود، به همراه ۲ ندول مجزا در ریه چپ مشاهده گردید.

یافته‌های پاتولوژی: ۲ نمونه در ۲ ظرف مجزا با عنوان توده مدیاستن و ندول ریه برچسب زده شدند، هر دو نمونه نامنظم، سفید مایل به کرم و صاف با قوام گوشت ماهی بودند. در بررسی میکروسکوپی برش‌ها، نئوپلاسمی با ساختمان شبکه مانند و استرومای شل

شیمی درمانی ترکیبی بعد از عمل شامل وین بلاستین، بلئوماسین، سیس پلاتین، و اکتینوماسین، سیکلوفسفامید در کسورمیسین با یک برنامه maintenance بود. ۱۸ هفته بعد از این رژیم، همه یافته‌ها از جمله آلفا فتوپروتئین طبیعی بود. کودک، حال عمومی خوبی داشت و ۲۵ ماه بعد از تشخیص، عاری از بیماری بود(۴). مورد سوم که توسط Uchiyama و iwafochi و همکاران (۱۹۹۶) گزارش شده، مربوط به نوزاد دختری بود که با چهار دوره PUB قبل از عمل (سیس پلاتین، وین بلاستین، بلئوماسین) جراحی کامل شده و با یک سیکل PUB و ۴ سیکل VAC بعد از عمل (وینکریستین، اکتینومایسین سیکلوفسفامید) تحت شیمی درمانی قرار گرفته بود(۵).

با توجه به گزارشات مبنی بر وجود این تومور، نتیجه گیری می‌شود که این تومور گرچه جزء تومورهای نادر مדיاستن در دختر بچه‌ها است، بایستی در تشخیص افتراقی در نظر گرفته شود و در این زمینه اندازه گیری سطح آلفا فتوپروتئین به میزان زیادی به تشخیص کمک می‌کند.

مדיاستن دختر بچه‌ها ذکر شده است (۳ تا ۵). مورد اول که توسط Walayat, Batu و همکاران (۱۹۹۷) ذکر شده دختر بچه ۱۸ ماهه‌ای است که با دیسترس تنفسی و کاردیومگالی مراجعه کرده و در اکوکاردیوگرافی، افزایش مایع در پریکارد و توده‌ای نزدیک قلب داشته که در بررسی آسیب شناسی، تومور کیسه زرده را به طور خالص نشان داده است. آلفا فتوپروتئین بیمار بالا بوده که ۱ سال بعد از شیمی درمانی بهبودی کامل یافته است(۳).

مورد دوم که توسط Keh, Gooneratne و همکاران (۱۹۸۵) گزارش شده، اولین مورد شناخته شده این تومور در مדיاستن دختر بچه ۲۰ ماهه‌ای بود که با سرفه و تب مراجعه کرده بود و در پرتونگاری، توده مדיاستن سمت راست مشاهده شده بود. در توراکتومی، تومور بزرگ مדיاستن که از گردن تا دیافراگم کشیده شده بود، پیدا شد و به طور کامل برداشته شد و در بررسی میکروسکوپی، بسیاری از نماهای بافتی تومور اندودرمال سینوس را نشان داد. بررسی‌های ایمنی-بافتی-شیمیایی و میکروسکوپ الکترونی تایید کننده تشخیص بودند. آلفا فتو پروتئین در طی جراحی 65200 hg/ml بود؛ در حالی که HCG بیمار طبیعی بود.

فهرست منابع

1. Dehner LP, *Pediatric surgical pathology second edition. Philadelphia*: 231- 239.
2. Monig Sp, Schmidt R, krug B, yolk sac tumor of the anterior mediastinum the role of palliative surgery, *Am surg* 1997; 63(11): 948-50.
3. Bath LE, walayat M, Mankad P, Godman My, Wallace WH. Stage IV malignant intra pericardial germ cell tumor: a case report. *Pediatr hematol oncol* 1997 Sep Oct; 14(5): 451-5.
4. Gooneratne S, Keh P, stereekanth S, recant W, talerman A. Anterior mediastinal endodermal sinus tumor in a female infant, *cancer* 1985 Sep 15; 56(6): 1430-3.
5. Unchiyama M, Iwafuchi M, Matsuda y, Natitoh M, yag: M, amato t. mediastinal yolk sac tumor in a young girl: case report and review of the literature, *J pediatr* 1996 Sep; 31(9): 1318-21.
6. Pizzo PA, Poplack DG. *Principles and practice of pediatric oncology* 4 th ed. Philadelphia: Williams & Wilkins , 2001: 1102-1106.
7. Sternberg ss. *Diagnostics surgical pathology* 3 th ed. Philadelphia: Williams & Wilkins 1999: 2360- 2362.
8. Moran CA, Suster S. hepatoid yolk Sac tumors of the mediastinum A clinicopathologic and immunohistochemical study of four cases, *Amy surg path* 1997 Oct; 21(10): 1210-4.
9. Moran CA, Suster S. Yolk Sac tumor of mediastinum with prominent spindle cell features; A clinicopathologic study of three cases, *Am J surg pathol* 1997 Oct; 21(10): 1173-7.
10. Konish T, Fujin S, chino y, Asada y, Asakura s, Kato and et al. posterior mediastinal endodermal sinus tumor in a female patient, *Ann thorac surg* 1994 Jul; 58(1): 244-5.
11. Coskun U, Gunel N, yildirim y, memis L, Boyaciogla zm. Primary mediastinal yolk sac tumor in a 60- year- old woman, *med princ pract* 2002 Oct- Dec; 11(4): 218-20.