

گزارش يك مورد سندرم آپرت

مریم نخشب (M.D.) * فریدون مجتهدزاده (M.D.) ** فاطمه پورفاطمی (M.D.) ***

چکیده

سندرم آپرت (Aper) یکی از انواع کرانیوسین استوزیس است و از دسته سندرم‌های Acrocephalosyndactyly می‌باشد که علاوه بر کرانیوسین استوزیس با ناهنجاری توأم انگشتان دست یا پا نیز همراه است. شایعترین علائم بالینی این سندرم، اکروسفالی و توری براکی سفالی (Turribrachycephaly)، پیشانی بلند، بخش میانی صورت رشد نیافته، چشم‌ها برآمده (Proptosis)، خط چشم‌ها به صورت شیبار، Antemongoloid، شکاف کام، چسبندگی انگشتان در دست و پا، و انگشت شست کلفت و کوتاه می‌باشد.

در این جا یک مورد از سندرم آپرت با علائم شاخص این بیماری معرفی می‌شود.

واژه های کلیدی: کرانیوسین استوزیس، سندرم آپرت، ناهنجاری مادرزادی

مقدمه

ایدیوپاتیکیک، ریکتز، هیپرتیروییدی، موکوپلی ساکاریدوز، و تالاسمی (۱). خواباندن مداوم شیرخوار به یک سمت باعث می‌شود که رشد استخوان‌های جمجمه به طور طبیعی انجام نگیرد و فاصله آنها کم شده و به بسته شدن زودرس سوتورهای جمجمه منجر گردد (۲،۱). شیوع کرانیوسین استوزیس اولیه ۱ در هر ۲۰۰۰ نفر می‌باشد و اکثریت مبتلایان مذکر هستند. بسته شدن سوتورهای جمجمه اگر فقط در یک سوتور باشد به تنهایی باعث عقب ماندگی ذهنی یا افزایش فشار داخل مغز یا اختلالات عصبی دیگر نمی‌شود (۳).

در مواردی که چندین سوتور با هم بسته شده باشند خطر فشار داخل مغزی (RICP)، فلج‌های عصبی، کوری، ناشنوایی، عقب ماندگی ذهنی، هیدروسفالی، آترزی کوان، و اختلال در تکلم وجود دارد (۳).

کرانیوسین استوزیس (Craniosynostosis) عبارت است از بسته شدن زودرس یک یا چند سوتور جمجمه که قبل یا بلافاصله بعد از تولد اتفاق می‌افتد و باعث مهار رشد استخوان‌هایی از جمجمه که مجاور این سوتور می‌باشند می‌گردد. بنابراین قطر جمجمه در این جهت کوچک می‌شود ولی رشد جمجمه به طور جبرانی در سایر جهات از طریق سوتورهای باز و فونتانل‌ها ادامه می‌یابد که منجر به اشکال غیر معمول جمجمه می‌گردد (۱).

کرانیوسین استوزیس به دو صورت اولیه و ثانویه به وجود می‌آید (۲،۱). در نوع اولیه بسته شدن سوتورها به صورت مادرزادی بوده و به علت ناهنجاری‌های جمجمه ایجاد می‌شود ولی نوع ثانویه به علت نارسایی رشد مغز ایجاد می‌گردد و علل مختلفی دارد مانند میکروسفالی، اختلالات متابولیک (از جمله هیپوفسفاتزی یا هیپوکالسمی

✉ ساری-بلوار پاسداران-مرکز آموزشی درمانی بوعلی سینا

* متخصص کودکان و نوزادان، استادیار دانشگاه علوم پزشکی مازندران

** متخصص کودکان و نوزادان، فوق تخصص بیماری‌های ژنتیک کودکان، استادیار دانشگاه علوم پزشکی مازندران

*** متخصص کودکان و نوزادان

بخش میانی صورت رشد نیافته و فرو رفته است و لذا استخوان فک تحتانی برجسته شده و به علت صاف شدن استخوان پیشانی و پشت سری، جمجمه نیز تغییر شکل داده و به صورت آکروسفال درمی آید (۶،۱). پل بینی کوچک و چشم‌ها هیپرتلوریک و برآمده (Proptosis) هستند (۲). در انگشتان دست و پا چسبندگی وجود دارد، انگشتان دست کوچک و کوتاه و انگشتان ۲ تا ۴ به هم چسبیده و به صورت دستکش درمی آید. (Base-ball glove) (۷،۳،۱). انگشتان شست کلفت و کوتاه بوده ولی آزاد است، انگشتان پا بزرگتر از معمول، چشم‌ها برآمده (Proptosis) و خط چشم‌ها به صورت Antemongoloid می‌باشد. شکاف کام نیز از علایم بالینی دیگر این سندرم است (۸،۵،۳). چسبندگی استخوانی در مهره‌های گردنی به خصوص در C5-C6 در بعضی موارد این سندرم وجود دارد (۹).

ب) در سال ۱۹۳۳ آقای Vogt بیماری را گزارش نمود که ناهنجاری‌های دست و پا، شبیه سندرم آپرت داشته و علایمی از سندرم Crozoun نیز در آنها دیده می‌شد. در سال ۱۹۶۹ آقای Mckusik این دسته از بیماران را تیپ II آکروسفالوسینداکتیلی طبقه بندی نمود (۱۰). این بیماران علاوه بر چسبندگی انگشتان در دست و پا علایم بالینی زیر را نیز دارند: چسبندگی مهره‌های گردنی به خصوص در C2-C3، پیشانی برآمده، هیپرتلوریزم (فاصله چشم‌ها بیشتر از حد معمول)، چشم‌های برآمده، و فک تحتانی کوچکتر از معمول (۱۱).

ج) تیپ سوم این بیماران که بنام Chotzen Syndrome یا Saethre-Chotzen نامیده می‌شود (۱۱) دارای علایم بالینی به شرح زیر است: فک تحتانی کوچکتر از معمول، صورت غیر قرینه، گوش‌ها برآمده، Craniosynostosis خفیف، عقب ماندگی ذهنی (گاهی)، چسبندگی انگشتان دست به خصوص در انگشتان دوم و چهارم وجود دارد و این چسبندگی اغلب پوستی می‌باشد و شامل استخوان نیست (۱۱،۱۲).

Brueton و همکاران در سال ۱۹۹۲ با انجام مطالعات ژنتیکی به این نتیجه رسیدند که ژن مسؤل این سندرم در ناحیه انتهایی بازوی کوتاه کروموزوم ۷ قرار

شایعترین فرم کرانیوسین استوزیس، اسکافوسفالی یا بسته شدن زودرس سوتورساژیتال یا دولیکوسفال یا سر دراز است. دومین فرم شایع، بسته شدن سوتور کورونال است که در نوع دوطرفه منجر به براکی سفالی می‌شود و در نوع یک‌طرفه به Plagiocephaly قدامی مشهور است.

بسته شدن یک‌طرفه سوتور لاتبویید Plagiocephaly خلفی بوده و بسته شدن زودرس سوتورهای کورونال و لاتبویید را آکروسفالی (Acrocephaly) می‌گویند (۳).

مجموع سندرم‌هایی که در آنها دو نوع ناهنجاری مشترک به صورت (۱) ناهنجاری جمجمه به صورت آکروسفالی، و (۲) ناهنجاری در انگشتان دست یا پا یا هر دو صورت چسبندگی انگشتان به درجات مختلف وجود دارد، به نام سندرم‌های آکروسفالی سین داکتیلی (Acrocephalosyndactyly) می‌باشند (۲). سه نوع سندرم از این دسته بیماری‌ها شناخته شده است (۴،۲): الف) سندرم آپرت که تیپ I از دسته سندرم‌های Acrocephalosyndactyly می‌باشد. شیوع آن ۱ در ۱۶۰/۰۰۰ تولد است. در سال ۱۹۰۶ آقای آپرت این سندرم را به صورت آکروسفالی و سین داکتیلی در پاها و دست‌ها به صورت به هم چسبندگی انگشتان شبیه چنگال به همراه شست آزاد (شبیه دست ما) تعریف کرد.

در سال ۱۹۶۰ آقای Blank ۵۴ بیمار را در ایتالیا با این مشخصات معرفی کرد. از آنجا که موارد مرده‌زایی و مرگ‌ومیر زودرس شایع است، با شیوع بسیار کمتری در جمعیت عادی دیده می‌شود. توارث به صورت اتوزمال غالب دارد ولی اکثراً به صورت اسپورادیک (New mutation) بروز می‌کند (۵،۳،۱). مهمترین علایم بالینی این سندرم به شرح زیر می‌باشد: عقب‌افتادگی ذهنی در این بیماران وجود دارد و مواردی بدون عقب‌افتادگی ذهنی نیز گزارش شده است. جمجمه دچار کرانیوسین استوزیس می‌باشد و شکل جمجمه به صورت آکروسفال و توری براکی سفالی در می‌آید. سوتورهای مختلف جمجمه به خصوص سوتورهای لامبویید و کورونال و گاه ساژیتال زودتر از موعد بسته می‌شوند. استخوان پیشانی بلند و مشخص و صاف می‌باشد.

دور سر: ۳۴ سانتیمتر بوده است. نوزاد فرزند اول خانواده است. مادر سابقه یک مورد سقط را در یک سال پیش داشته است. مادر ۲۱ ساله و پدر ۲۹ ساله و هیچ گونه نسبت فامیلی با هم ندارند. هیچ گونه بیماری فامیلیال در خانواده پدر و مادر گزارش نشده است. در طی دوران بارداری، مادر هیچ عارضه‌ای نداشته و نیز دارویی مصرف نکرده است.

نوزاد به علت بی‌حالی و آنومالی‌های ظاهری در بخش نوزادان بستری گردید. در معاینه فیزیکی حال عمومی خوبی نداشته و دچار تنگی نفس (Respiratory distress) مختصری بوده و سیانوز نداشته است، ترشح سفید رنگ و کف آلودی در دهان داشته است و علایم حیاتی به شرح زیر بوده‌اند:

PR=130/min ، RR=60/min ، و T=37.1 .

جمعیه ظاهراً نامتقارن و به صورت براکی‌سفالی (Brachycephaly) و آکروسفالی (Acrocephaly) بوده است. آثاری از هماتوم در سطح جمعیه مشاهده نشد. فونتanel قدامی ۳×۴/۵ و خلفی ۳/۵×۵ و بدون برآمدگی یا سفتی بوده است. سوتور ساژیتال باز، سوتور کورونال در یک سوم ابتدایی بازوسوتورلامبویید فقط در یک سوم ابتدایی فوقانی باز به نظر می‌رسد. پیشانی برآمده، پل بینی فرورفته و در چشم شیار پلکی به سمت پایین تمایل داشته است (Antemongoloid). پتوز پلکی وجود داشته و صورت در ناحیه میانی فرورفته بود (Mid-face depression). گوش‌ها پایین‌تر از معمول قرار داشته (Low set ears) و کاملاً بزرگ و برآمده (Prominent) بودند (تصویر شماره ۱). سقف دهان بلندتر از معمول (High arch) بوده ولی شکاف کام یا لب نداشته است. گردن و قفسه سینه نرمال به نظر می‌رسد. سمع قلب نرمال و در سمع ریه خشونت صداهای ریوی به گوش می‌رسید. شکم کمی متسع به نظر می‌رسد و کبد و طحال و یا توده غیر طبیعی در شکم لمس نشد. دستگاه تناسلی ظاهراً دخترانه و کاملاً طبیعی بوده است. دررفتگی مادرزادی مفصل ران (C.D.H.) نداشته، اندازه اندام‌ها طبیعی بوده و در دست‌ها چسبندگی انگشتان (Syndactyly) وجود داشته

دارد. وراثت در این سندرم به صورت اتوزومال و غالب می‌باشد (۱۱، ۱۳).

د) تیپ چهارم این بیماران سندرم PFEIFFER است. علایم بالینی این بیماران عبارت‌است از آکروسفالی خفیف، پیوستگی انگشتان (نه به صورت کامل)، انگشت شست پهن شده و انگشتان پا بزرگتر از معمول هستند، پیشانی برجسته، فاصله چشم‌ها بیشتر از معمول (Hypertelorism)، پل بینی مسطح، و کرانیوسین استوزیس (۱۴).

علاوه بر تیپ‌های مختلف بیماران که در بالا ذکر شد، دسته‌ای از بیماران وجود دارند که علاوه بر آکروسفالی و سینداکتیلی ناهنجاری Polydactyly (انگشت اضافی در دست یا پا) را نیز دارا هستند. از جمله سندرم‌هایی که در این دسته قرار می‌گیرند Carpenter می‌باشد که وراثت آن به صورت اتوزومال و مغلوب است (۱۵).

در مورد درمان کرانیوسین استوزیس در دوران شیرخوارگی اتفاق نظر وجود ندارد. برخی ترمیم جراحی زودهنگام در ماه اول زندگی و دیگران پس از رشد کامل صورت را توصیه می‌کنند. به هر حال در صورت وجود عوارضی مانند افزایش فشار داخل مغزی و یا صدمات قرنیه در اثر پروپتوزیس اغلب درمان زودرس توصیه می‌شود. در مورد سندرم‌های با کرانیوسین استوزیس شدید یا متوسط مانند سندرم آپرت یا کروزون بازسازی کامل صورت بین ۷ تا ۱۴ سالگی انجام می‌شود، ولی علی‌رغم این تأخیر و درمان جراحی مفصل، پیش‌آگهی جراحی چندان رضایت بخش نیست (۱).

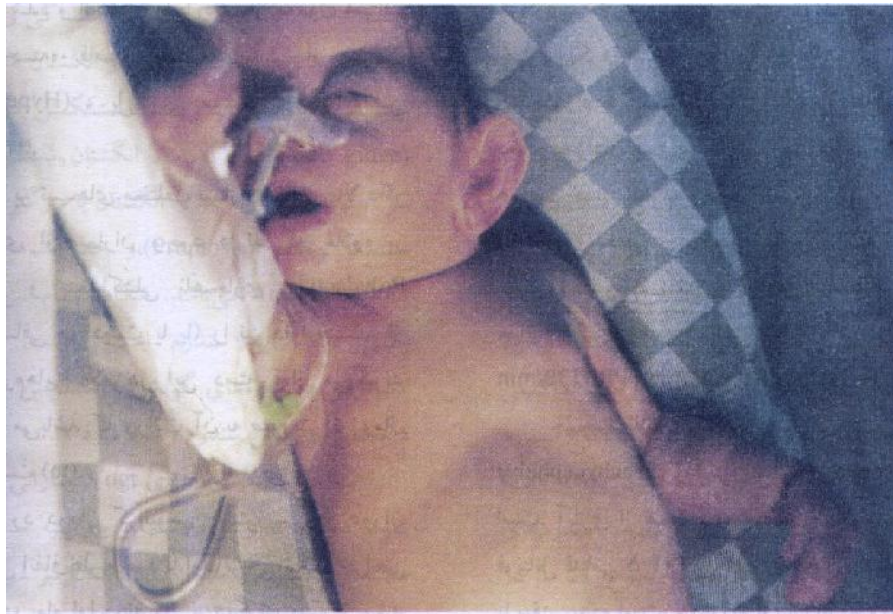ما در این گزارش به معرفی یک سندرم آپرت با توجه به نادر بودن آن اقدام می‌کنیم، به آن امید که در جهت روند تشخیص بیماری‌ها و سندرم‌های نوزادان مؤثر باشد.

شرح حال بیمار

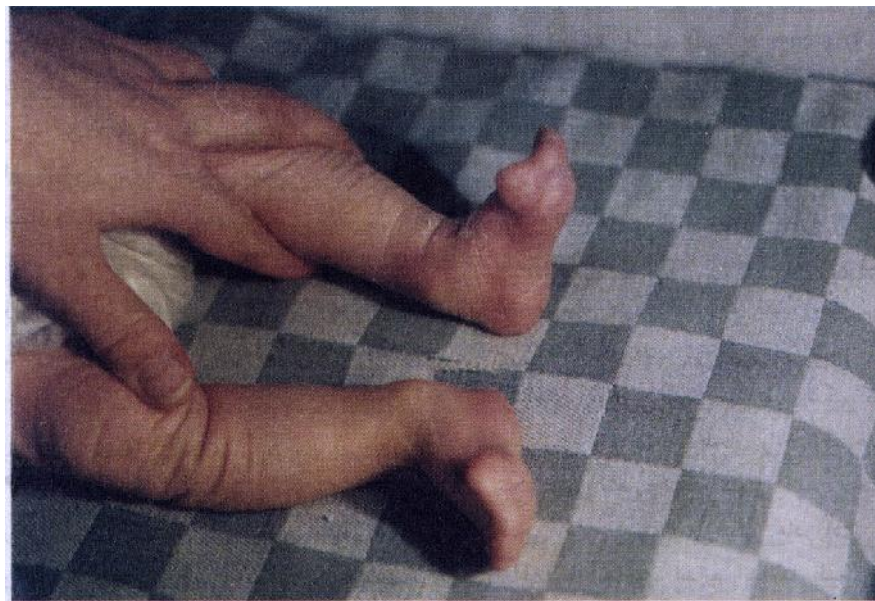
بیمار نوزادی است دختر که با زایمان طبیعی (۴۰ هفته‌ای) و با آپگار ۵-۷ در ۵-۷ دقیقه ۱-۵ متولد شده است. وزن نوزاد هنگام تولد ۳۴۵۰ گرم، قد: ۴۵ سانتیمتر، و

بوده و شکل و اندازه آن طبیعی بوده است. در پاها نیز چسبندگی انگشتان در هر دو پا وجود داشته که به نظر می‌رسید فقط مربوط به بافت نرم باشد (تصاویر شماره ۲ و ۳).

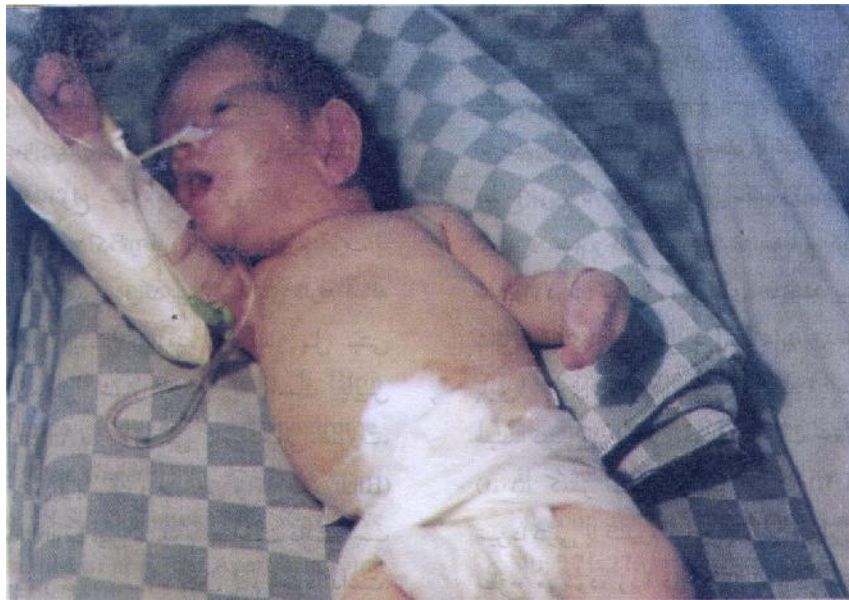که مربوط به بافت نرم بوده و انگشت دوم تا پنجم دارای یک ناخن سراسری برای هر ۴ انگشت بوده است (Baseball glove). انگشت شست از سایر انگشتان جدا



تصویر شماره ۱: توری براکی سفالی و پروپوتوزیس قسمت میانی صورت فرورفته و گوش‌ها مشخص و بزرگ، دست در حالت Baseball.



تصویر شماره ۲: سین داکتیلی در پا.



تصویر شماره ۳: سین داکتیلی در دست و توری براکی سفالی.

آزمایشات پاراکلینیک C.B.C، آزمایش کامل ادرار و اندازه‌گیری پلاکت انجام شد که همگی طبیعی گزارش گردید. در CT اسکن مغز، جمجمه غیرطبیعی (Brachycephaly) همراه با نواحی هیپودنس در پارانشیم مغز که احتمالاً به علت ایسکمی پارانشیم مغز بوده است، گزارش شد. نتیجه رادیوگرافی جمجمه (رخ و نیم‌رخ) به شرح زیر گزارش گردید: سوتور کورنال فقط در ناحیه فوقانی باز بوده و سوتور لامبدوید فقط در انتهای میانی و لترال باز است. هر دوی این سوتورها در نواحی که باز هستند عرض کمی دارند. علایم کرانیوسین استوزیس در سوتورهای کورونال و لامبدوید مطرح است (آکروسفالی). فونتانل‌ها باز هستند. استخوان‌های صورت به شکل Mid face depression هستند. در رادیوگرافی رخ اندام‌ها، علایم سینداکتیلی به صورت چسبندگی انگشتان دست‌ها و پاها دیده شد. آژنزی و کوچکی تعدادی از بندهای میانی و انتهایی انگشتان دست‌ها

مشاهده شد. در پاها هر چند که استخوان‌های پاها کوتاه هستند ولی به تعداد کافی تشکیل شده‌اند. رادیوگرافی سینه طبیعی گزارش شد. بیمار L.P. گردید و مایع نخاع مورد آزمایش قرار گرفت که طبیعی گزارش شد. برای بیمار لوله بینی-معدی گذاشته شد که در هر دو طرف سوراخ بینی به سختی رد شد و وارد معده گردید. ترشحات قهوه‌ای رنگی از لوله معدی خارج شد و شستشوی معده انجام گردید. برای بیمار اکسیژن گذاشته شد. مایعات و آنتی بیوتیک به طریق داخل وریدی داده شد. نوزاد به مدت ۴ روز در بیمارستان بستری بوده است که در این مدت حال عمومی بیمار چندان رضایت بخش نبوده و روز چهارم والدین بیمار با رضایت شخصی نوزاد را از بیمارستان مرخص نمودند. بیمار در همان روز در منزل فوت نمود.

بحث

تشخیص بالینی و پاراکلینیک، سندرم آپرت می‌باشد (۴،۲۰۱).

سابقه فامیلی این سندرم در پدر یا مادر بیمار وجود ندارد و به نظر می‌رسد توارث این سندرم در این بیمار یک مورد موتاسیون جدید باشد. در تشخیص افتراقی این سندرم انواع دیگر سندرم‌های آکروسفالوسینداکتیلی مطرح می‌شود که تیپ II این سندرم (سندرم Vogt)، با توجه به عدم وجود علائم بالینی سندرم کروزون (بسته شدن زودرس تمامی سوتورهای جمجمه، بینی نوک‌دار شکل طوطی، کوچکی لب بالا، بیرون افتادگی لب پایین، آترزی کانال شنوایی و این که در سندرم Vogt سینداکتیلی برخلاف آپرت درجات خفیفتری دارد) (۱۰،۱)، کمتر مطرح می‌شود. تیپ III آکروسفالوسینداکتیلی یا سندرم Chot zen نیز در این بیمار کمتر مطرح می‌شود، زیرا در این تیپ آکروسفالوسینداکتیلی بوده و چسبندگی انگشتان به صورت دستکش Baseball مانند سندرم آپرت دیده نمی‌شود (۱۱). همچنین در سندرم PFEIFER پهن بودن انگشت شست از مشخصات تشخیص ظاهری جهت افتراق انواع این سندرم است که در این بیمار وجود نداشت (۱۴). سندرم Carpenter نیز با توجه به عدم وجود پلی داکتیلی و شکل خاص جمجمه (Clover leaf برگ شدر Trigono Cephal) در این بیمار مطرح نمی‌شود (۱۵).

با توجه به علائم بالینی مورد بحث و گزارش رادیوگرافی‌های انجام شده، کلیه علائم با سندرم آپرت مطابقت دارد.

در بیمار مورد بحث وجود آنومالی ظاهری به همراه شکل جمجمه ناهنجار و نامتقارن وجود کرانیوسین استوزیس و سندرم‌های همراه را مطرح می‌کرده است. در معاینه بالینی بسته بودن سوتورهای کورونال و لامبدوید، کرانیوسین استوزیس اولیه را مطرح می‌کند (۳) که در بررسی رادیولوژیک تأیید شده و از انواع آکروسفالوسینداکتیلی بوده است. وجود سینداکتیلی شدید (چسبندگی انگشتان) در دست‌ها و پاها انواع سندرم‌های آکروسفالوسینداکتیلی را مطرح می‌کند (۳) که از میان این‌ها، سندرم آپرت با علائم بالینی و رادیوگرافیک بیمار تطابق دارد. قیافه ناهنجار شامل پیشانی برآمده و بلند، پل بینی فرورفته، تمایل شیار پلکی به سمت پایین (Antemongoloid)، فرورفتگی ناحیه میانی صورت، گوش‌های پایین و بزرگ و مشخص و کام بلند (High archeal palate) با این سندرم مطابقت داشته است. (۴،۲۰۱). در بیمار مورد بحث شکاف کام وجود نداشت. لوله بینی-معدی به سختی عبور کرد که می‌تواند نشانگر تنگی کوانال باشد (۲،۱) ولی آترزی کوان نداشته است.

در اندام‌ها سینداکتیلی شدید مربوط به بافت نرم وجود داشته است که این موضوع در بررسی رادیوگرافیک تأیید شد. این سینداکتیلی، انگشتان ۲ و ۴ دست را به هم چسبانیده و فرم دستکش (Baseball glove) به آن داده است که از مشخصات سندرم آپرت می‌باشد. بنابراین در مورد این بیمار بهترین

فهرست منابع

- Memillis J. A, De Angelis C. D, Feigin R. D, Warshaw J. B. *Oskis Pediatrics. Principles and Practice*. Third ed. Lippicott Williams and Wilkins, 1999: 396-397, 2235.
- Forfar J, Arnell. *Textbook of Pediatrics*. Third ed. Vol. 2. Churchill Livongstone, : 1587.

3. Netter. F. H. *The ciba collection of medical illustrations*. Vol. 1 Nervous system. Part II. Ciba 1986: 3.
4. McKusick. V. A. *Mendelian inheritance in man, A catalog of human Genes and Genetic disorders*. Eleventh ed. The Johns Hopkins University Press, Vol 1: 1994: 19-21.
5. Cordero et al. Birth prevalence study of the Apert syndrome. *Am. J. Med. Genet.* 1992; 42: 655-659.
6. Czeizel A.E, Cand Sasanzky E Birth prevalence study of Apert syndrome. *Am. J. Med. Genet.* 1993; 45: 392.
7. Sidhu, S.S, Deshmukh R. Recessive inheritance of apparent Apert syndrome with polysyndactyly? *Am. J. Med. Genet.* 1988; 31: 179-180.
8. Baraitser M, Robin Winter R. *A color atlas of clinical genetic*. 2nd ed. Wolfe medical publication Ltd, 1988.
9. Kreiborg A, et al. Cervical spine in the Apert syndrome. *Am. J. Med. Genet.* 1992; 43: 704-708.
10. Lewanda A.F, et al. Genetic heterogeneity among Craniosynostosis syndromes: mapping saethre- Chotzen syndrom locus between D7S513 and D7S516, and exclusion of Jackson-Weiss and Crouzon Syndrome. *Am. J. Med. Genet.* 1994; 19: 115-119.
11. Brueton L.A, et al. The mapping of a gene for Cranyosynostosis evidence for linkage of the saethre Chotzen syndrome to distal chromosome 7p. *J. Med. Genet.* 1992; 29: 681- 685.
12. Niemann-Seyde S.C, Eber S, Wandzoll B. Saethre-Chotzen syndrome (ACSIH) in four generations. *Clin. Genet.* 1991; 40: 271-276.
13. Reid C.S, et al. Saethre-Chotzen syndrome with familial translocation at chromosome. 7p22. *Am. J. Med. Genet.* 1993; 43: 637-639.
14. Cohen M.M, Jr. Pfeiffer syndrome update, Clinical Subtypes, and guidelines for differential diagnosis. *Am. J. Med. Genet.* 1993; 45: 300-307.
15. Harper S. Peter. *Practical genetic counseling*. Fourth ed. Bulter Worth-Heinemann LTd, 1994; 215.