

## گزارش يك مورد آلکاپتونوري (Alkaptonuria)

ژیلا ترابی زاده (M.D.) \* فرهاد نقش وار (M.D.) \* امید  
عمادیان (M.D.) \*

### چکیده

آلکاپتونوری بیماری بسیار نادر ارثی است (۱ مورد در یک میلیون) که به دلیل کمبود آنزیم کبدی هموژنتریک اسید اکسیداز پدید می آید و در نتیجه شاهد تجمع هموژنتریک اسید در بدن و دفع زیاد آن در ادرار بیماران خواهیم بود. به تظاهرات بالینی گوناگون آلکاپتونوری (تظاهرات مفصلی، بافت همبندی، و احشایی) اکرونوزیس (Ochronosis) گفته می شود.

بیمار مورد بحث مرد میانسالی است که دارای تظاهرات مفصلی و بافت همبندی برجسته و طولانی مدت همراه با تغییر رنگ ادرار می باشد که یافته های تأیید شده پاراکلینیک (بیوپسی مفصل و تست های آزمایشگاهی ادرار) را نیز به همراه دارد.

واژه های کلیدی : آلکاپتونوری، اکرونوزیس، هموژنتریک اسید

### مقدمه

بیماری آلکاپتونوری یک اختلال نادر متابولیکی است که با تریاد هموژنتریک اسیدوری، آرتریت، و اکرونوزیس مشخص می گردد. این بیماری به صورت اتوزومال مغلوب به ارث می رسد. بیماران آلکاپتونوریک معمولاً در کودکی و جوانی بدون علامت هستند مگر ایجاد ادرار سیاه رنگ در اثر اکسیداسیون که از بدو تولد قابل مشاهده است (۱).

بیماران تا حدود ۴۰ سالگی از بیماری خود اطلاعی ندارند، ولی بعد از آن پیگمانتاسیون اسکلا و یا غضروف گوش شروع به ظاهر شدن می کند. پیگمانتاسیون ممکن است در دندانها، مخاط دهان، ناخن، یا پوست ظاهر شود (۲،۳). رسوب پراکنده پیگمان در بیماران آلکاپتونوریک به نام اکرونوزیس (Ochronosis) نامیده می شود. رسوب پیگمان در فضای مفصلی منجر به

استئوآرتریت زودرس در بیماران می گردد (۱،۳). در مسیر طبیعی، آمینو اسید تیروزین به هموژنتریک اسید و سپس مالتیل استواستیک اسید متابولیزه می گردد. در آلکاپتونوری این مسیر به دلیل کمبود هموژنتریک اکسیداز، کامل صورت نگرفته و منجر به تجمع هموژنتریک اسید در بدن می گردد (۴). قسمتی از ماده مزبور در ادرار ترشح شده که در اثر مجاورت با هوا و اکسیداسیون، سیاه رنگ می شود. علاوه بر این، رسوب هموژنتریک اسید در بافت های همبندی بدن منجر به اکرونوزیس می گردد. تظاهرات کلینیکی اصلی بیماری در رابطه با رسوب پیگمان در ارگان های گرفتار می باشد که مهمترین آنها شامل آرتروپاتی اکرونوتیک، اکرونوزیس قلبی-عروقی، سنگ های کلیوی، و اکرونوزیس جلدی و چشمی است (۳،۵،۶).

✉ ساری-خیابان امیرمازندرانی-مرکز آموزشی درمانی امام خمینی

\* متخصص پاتولوژی و استادیار دانشگاه علوم پزشکی مازندران

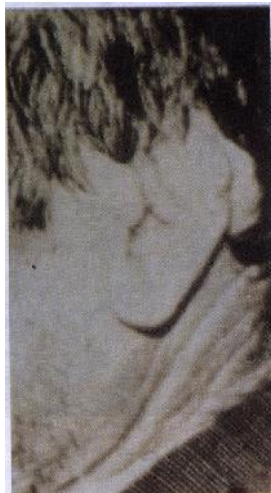با سنگ کلیه و ۱۰۰ درصد موارد همراه با سنگ پروستات هستند. گرفتاری چشمی تا ۷۰ درصد موارد در بیماران به صورت پیگمانتاسیون دیده می شود و نقص قابل ملاحظه ای ایجاد نمی کند (۵،۱).

در تمامی موارد پیگمانتاسیون گوش خارجی دیده می شود (۹).

#### معرفی بیمار

بیمار مردی است ۴۷ ساله که از پنج سال قبل به صورت تدریجی دچار خشکی مفاصل شانه چپ و زانوی چپ شده، به طوری که قادر نیست دست خود را بیش از ۴۰ درجه بالا ببرد.

در معاینه فیزیکی تغییر شکل و رنگ لاله گوش چپ بدون درد مشهود بود (تصویر شماره ۱).



تصویر شماره ۱: تغییر شکل لاله گوش بر اثر رسوب پیگمانتاسیون اکرونوتیک.

در دستگاه قلبی - عروقی، ادراری - تناسلی، و چشم بیمار نکته پاتولوژیکی مشاهده نگردید.

#### یافته های پاراکلینیک

در رادیوگرافی مفصل زانو کلسیفیکاسیون های متعدد دیده شد.

آرتريت تنها مشکل بیمار به صورت عدم توانایی و از کارافتادگی است و تقریباً در تمام بیماران با افزایش سن ظاهر می شود. اولین علائم معمولاً در هیپ، ستون فقرات، زانو، و مفاصلی که عمده وزن بدن را تحمل می کنند دیده می شود (۱).

این بیماری در مردان شدیدتر است، اگر چه شیوع آن در هر دو جنس یکسان می باشد. بیش از ۱۰۶ مورد از چکسلواکی، ۱۰۸ مورد از آلمان، و ۹۰ مورد از امریکا گزارش شده است. در کشورهای خاور دور اولین مورد از لبنان در سال ۱۹۵۸ و از سودان در سال ۱۹۶۵ گزارش گردیده است (۱).

Guran و همکاران در سال ۱۹۹۸ ضمن تأیید شیوع یک در میلیون این بیماری اعلام داشتند که حضور تمامی یافته های بالینی ذکر شده در کتب مرجع نزد یک بیمار نادر است (۲).

Reddy در سال ۱۹۹۸ ضمن تکیه بر این که ابتلای مفاصل بزرگ بدن به عنوان یافته ای زودرس می باشد، از احتمال جمود ستون مهره های سینه ای و کمری نیز خبر داد (۸،۷).

Beltran و همکاران در سال ۱۹۹۸ موفق به یافتن جهش های مسؤول در ژن سازنده هموژنتیزات ۲،۱ دی اکسیژناز، که فقدان عملکرد صحیح آن سبب پیدایش این بیماری می گردد، شدند (۹). در یک بررسی کلی بر روی ۶۰۴ بیمار در بیمارستان سنت ماری (۳)، مشخص شد که اکثر بیماران بالای ۴۰ سال علائم آرتروپاتی را به صورت تغییرات دژنراتیو و رسوب پیگمان نشان می دهند. شایعترین محل آن مفاصل زانو، شانه، و لگن است. رسوب پیگمان در سیستم قلبی - عروقی بیماران بیشتر در اندوکاردیوم، دریچه های قلبی خصوصاً آئورت و میترال و دیواره شرایین و وریدها است و در بیماران بالای ۵۰ سال شیوع تنگی دریچه آئورت افزایش می یابد.

رسوب پیگمان در دستگاه ادراری - تناسلی به طور شایع دیده می شود و در حدود ۶۰ درصد موارد همراه

## \* آزمایشگاه

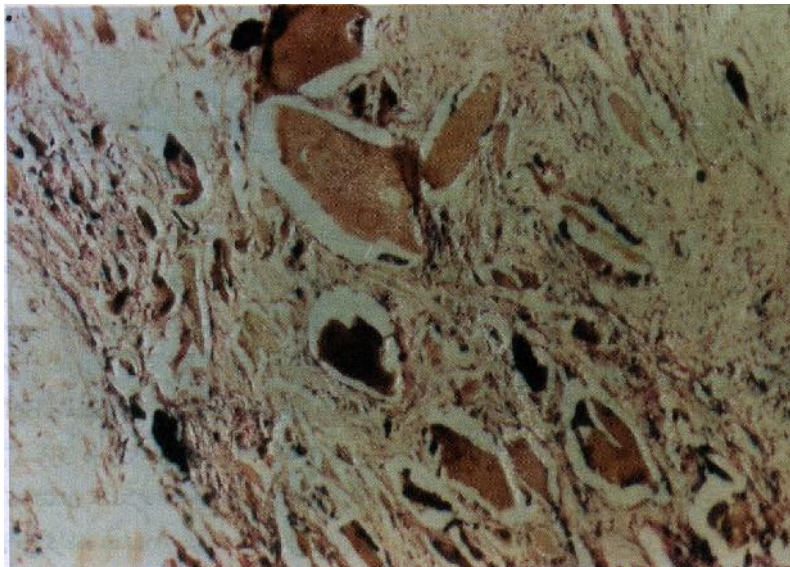
نمونه دریافتی حاصله از بیوپسی مفصل زانوی

نمونه ادرار بیمار نیز پس از ماندن در محیط آزمایشگاه تغییر رنگ قهوه ای-سیاه پیدا کرد که پس از اضافه کردن دو قطره کلراید آهن ده درصد به ۲ سی سی ادرار بیمار شاهد پیدایش رنگ آبی تیره شدیم. به علاوه، اضافه کردن نیترات نقره به نمونه ادرار بیمار منجر به پیدایش رنگ سیاه شد.

## \* پاتولوژی

بیمار، شامل چندین قطعه بافت کرم، قهوه‌ای، و سیاه جمعاً به ابعاد ۱×۱×۲ سانتی متر بود که شامل قطعات استخوانی، غضروف، و تاندون بود.

در بررسی میکروسکوپی، رسوب ماده بی‌شکل خرمایی رنگ مایل به قهوه ای در استخوان، غضروف، و نسج همبندی همراه با واکنش آماسی، واکنش جسم خارجی، فیروز زمینه و تخریب غضروف و استخوان نمایان بود (تصویر شماره ۲).



تصویر شماره ۲: رسوب ماده بی‌شکل خرمایی رنگ در بافت همبندی فضای مفصلی.

## بحث

نبوده و علایمی که شیوع بیشتری داشته‌اند، نشان داده است. همچنین شروع ایجاد علایم نزد بیمار، که حدوداً از ۴۰ سالگی شروع شده و در ۴۷ سالگی تشدید گردیده است، با توارث مندلی اتوزومال مغلوب بیماری مطابقت دارد. همچنین درگیری مفاصل شانه و زانو که از شایعترین مفاصل درگیر می‌باشند، با بیمار ما مطابقت دارد.

بیمار مورد نظر ۴۷ سال سن داشت و دچار تغییر شکل غضروف لاله گوش، تغییر رنگ ادرار و تغییرات دژنراتیو در مفاصل شانه و زانو و فاقد یافته های قلبی، ادرازی-تناسلی، تنفسی، و یا چشمی بوده است. Guran و همکاران (۲) اعلام داشته‌اند که حضور تمامی یافته های بالینی ذکر شده در کتب مرجع در همه بیماران نادر می‌باشد، بیمار ما نیز از این مورد مستثنی

هموژنتریک اسیدباعث مهار رشد کندروسیت‌های مفصلی می‌شود. اسکورییک اسید از این اثر جلوگیری می‌کند. Wolf و همکاران دو بیمار را با دوزهای بالای اسکورییک اسید درمان کردند. در ترشح هموژنتریک اسید ادراری تغییری ایجاد نشد، در صورتی که مشتقات آن Benzo quinone acetic acid به‌صورت کامل از ادرار محوگردید. در نتیجه می‌توان با تنظیم رژیم غذایی و تجویز اسکورییک اسید از پیشرفت علایم بیمار جلوگیری کرد (۱۰،۱).

پیگمانتاسیون و دفورمیتی لاله گوش که در تمام بیماران دیده می‌شود، در بیمار ما نیز مشاهده گردیده است. البته تعدادی از علایم دیگر بیماری ممکن است با افزایش سن بیمار خود را نشان دهند که فعلاً این بیمار فاقد آن می‌باشد.

هیچ درمانی به‌طور کامل موفقیت‌آمیز نمی‌باشد. محدودیت رژیم غذایی در دریافت تیروزین و فنیل آلانین و متعاقباً کاهش ترشح هموژنتریک اسید از پیشرفت علایم جلوگیری می‌کند (۱۰،۸).

### فهرست منابع

1. M Al- Essa. Alkaptonuria: case report and review of the literature. *Annals of Saudi medicine*. 1998(7 July).
2. Guran A. clinical radiographic and echo cardiographic findings in a patients with ochronosis. *Clin. Rheumatol*. 1998; 17(5): 403-6.
3. Cotran R, Kumar V, Collins Robbins. *Pathologic basis of disease*. 6<sup>th</sup> ed. Philadelphia: Saunders company, 1999: 162.
4. Henry J. *Clinical diagnosis and management by laboratory methods*. 19<sup>th</sup> ed. Philadelphia: Saunders Company, 1996: 452.
5. Joseph J. Gaines the pathology of alkaptonuric ochronosis. *Human Pathology*. 1989; 20(1):40-45.
6. Kennet. Degenerative joint disease in alkaptonuria. *Exp. Rheumatology*. 1988; 6(3): 289- 292.
7. Reddy Dr. Alhaptomuria representing as lumbar disc prolapse: case report and review of literature. *Spinal Cord*. 1998(Jul); 36(7): 523-4.
8. Hangashi M. Aortic value stenosis in Alkaptonuria. Images in cardiovascular medicine. *Circulation*. 1998 (Sep); 98(11): 1148- 9.
9. Beltran V. Mutation and polymorphism analysis of the human hemogentisate 1,2- dioxygerace gene in alkoptonuria patients. *Am J Hum Genet*. 1998(April); 62(4): 776-84.
10. Wolff JA, et al. Effects of ascorbic acid in alkaptonuria: alterations in benzoquinone acetic acid in and an ontogenic effect in infancy. *Pediatr. Res*. 1989; 26: 140- 4.