CASE REPORT

Undifferentiated Endometrial SARCOMA

Fatemeh Montazer[1],
Seyed Omid Emadian[2],
Mahboobeh Majlesi[3]

[1] Assistant Ptofessor, Department of Pathology, Faculty of Medicine, Mazandaran University of Medical Sciences, Sari, Iran
[2] Associate Professor, Department of Pathology, Faculty of Medicine, Mazandaran University of Medical Sciences, Sari, Iran
[3] Pathology Resident, Student Research Committee, Faculty of Medicine, Mazandaran University of Medical Sciences, Sari, Iran

(Received September 6, 2014 ; Accepted February 28, 2014)

Abstract

Endometrial stromal sarcomas are rare malignant tumors that make around 0.2% of all uterine malignancies. These tumors are divided into low grade and high grade. In this case report a 46 year-old woman is presented with history of abnormal uterine bleeding since one year ago. The ultrasound imaging showed a polypoid lesion measuring 4x3 centimeter in uterine cavity. A radical hysterectomy and omentectomy was performed. According to Microscopic and immunohistochemistry findings undifferentiated endometrial sarcoma (UES) was suggested.

Keywords: Abnormal uterine bleeding, intrauterine mass, undifferentiated endometrial sarcoma

J Mazandaran Univ Med Sci 2015; 25(121): 406-413 (Persian).

گزارش مورد

مجله دانشگاه علوم پزشکی مازندران
دوره بیست و چهارم شماره ۱۲۱ بهمن سال ۱۳۹۳ (۴۱۳-۴۰۶)

سارکوم اندومتر فاقد تمایز

فاطمه منتظر[۱]
سید امید عمادیان[۲]
محبوبه مجلسی[۳]

چکیده

سارکوم استرومای اندومتر یک تومور نادر رحم است که تقریبا ۰/۲ درصد از بدخیمی های رحم را شامل می شود و به دوگروه گرید بالا و گرید پایین تقسیم می‌شود. در این گزارش خانم ۴۶ ساله‌ای معرفی می‌گردد که با شرح حال خونریزی غیر طبیعی رحم از یک سال قبل مراجعه کرده بود. گزارش سونوگرافی مبنی بر توده پولیپویید ۳×۴ سانتی‌متری در حفره رحم بود. بیمار تحت عمل جراحی هیسترکتومی رادیکال و امنتکتومی قرار گرفت. بر اساس یافته‌های میکروسکوپی و رنگ‌آمیزی ایمونوهیستوشیمی تشخیص سارکوم اندومتر فاقد تمایز (UES) برای بیمار مطرح شد.

واژه های کلیدی: خونریزی غیرطبیعی رحم، توده داخل رحم، سارکوم فاقد تمایز اندومتر

مقدمه

سارکوم‌های رحم تومورهای نسبتا نادری با منشأ مزودرمال هستند که ۶-۲ درصد بدخیمی‌های رحم را شامل می‌شوند(۲،۱). ۳ نوع بافت شناسی سارکوم‌ها در دستگاه ژنیتال زنان عبارتند از سارکوم استرومای اندومتر، لیومیوسارکوم و تومور مختلط مولرین (همولوگ و هترولوگ). سایر انواع نادرتر شامل سارکوم‌های هترولوگ خالص، سارکوم عروق خونی و لنفوسارکوم هستند(۳). سارکوم استرومای اندومتر یک تومور نادر رحم است که تقریباً ۰/۲ درصد از بدخیمی‌های رحم را شامل می‌شود و بروز سالیانه آن ۲-۱ نفر در هر میلیون زن است(۴). سارکوم استرومای اندومتر به طور کلی به دو گروه گرید بالا و گرید پایین تقسیم می‌شود. تومورهای گرید بالا در تقسیم‌بندی جدید جزء سارکوم‌های استرومای اندومتر تمایز نیافته (Undifferentiated Endometrial Sarcoma) شناخته می‌شوند که آن هم به دو گروه منومورفیک و پلئومورفیک تفکیک می گردد(۵) (جدول شماره ۱).

متوسط سن در گروه گرید پایین ۵۳-۴۲ سال است و بیش‌تر از ۵۰ درصد بیماران پره منوپوز می‌باشند. بیش‌تر آن ها ارتباطی با عوامل خطر دخیل در کارسینوم اندومتر ندارند، اما گاهی بیماران شرح حال رادیوتراپی لگنی را می‌دهند(۸-۶). اما در گروه با درجه بدخیمی بالا متوسط سن زنان مبتلا ۶۰-۵۵ سال می‌باشد(۹) و در یک مطالعه، انواع منومورفیک در گروه سنی جوان‌تری نسبت به انواع پلئومورفیک رخ دادند.

شکایت اصلی این بیماران به صورت خون ریزی غیر طبیعی رحمی بود و بزرگی رحم شایع‌ترین یافته در معاینه بالینی می‌باشد(۱۰).

مولف مسئول: سیدامید عمادیان-ساری: مرکز آموزشی درمانی امام خمینی(ره) ساری، بخش پاتولوژی E-mail: oemadian@yahoo.com
۱. استادیار، گروه آسیب شناسی، دانشکده پزشکی، دانشگاه علوم پزشکی مازندران، ساری، ایران
۲. دانشیار، گروه آسیب شناسی، دانشکده پزشکی، دانشگاه علوم پزشکی مازندران، ساری، ایران
۳. دستیار آسیب شناسی، کمیته تحقیقات دانشجویی، دانشکده پزشکی، دانشگاه علوم پزشکی مازندران، ساری، ایران
تاریخ دریافت : ۱۳۹۳/۶/۱۵ تاریخ ارجاع جهت اصلاحات : ۱۳۹۳/۶/۲۹ تاریخ تصویب : ۱۳۹۳/۱۲/۹

جدول شماره ۱: دسته بندی تومورهای استرومایی اندومتر

تومور	درجه بدخیمی	حاشیه	آتیپی هسته ای	پلئومورفیسم هسته ای	فعالیت طبیعی میتوتیک (MF/10HPF)
ESS	درجه پایین	مهاجم	اندک	کم	<۳
UES,monomorphic	درجه بالا	مهاجم	متوسط تا واضح	کم تا متوسط	>۱۰
UES,pleomorphic	درجه بالا	مهاجم	واضح	واضح	>۱۰

ESS: سارکوم استرومایی اندومتر، UES: سارکوم اندومتر تمایز نیافته

به طور کلی نمای ماکروسکوپی این نوع سارکوم‌ها به صورت یک توده نرم پولیپوئید که فضای رحمی را پر نموده‌اند، می‌باشد(۱۱). از نظر میکروسکوپی انواع گرید پایین از سلول‌های کوچک یونیفرم کاملا شبیه به سلول‌های استرومای اندومتر ساخته شده‌اند و هر سلول به وسیله فیبرهای رتیکولین احاطه می‌شود و آن‌ها نیز به صورت کاراکتریستیک، عروق کوچکی که شبیه آرتریول‌های اسپیرال هستند را دور می‌زنند. خصوصیت‌های دیگری که به طور شایع با آن‌ها مواجه می‌شویم، شامل نواحی هیالینیزاسیون و سلول های کف آلود پراکنده می‌باشد. تهاجم عروقی و ارتشاح سلول‌های تومورال به لایه میومتر از مشخصات سارکوم استرومای اندومتر می‌باشد. اکثرا فعالیت میتوزی در این تومورها پائین است. به صورت تیپیک کم‌تر از ۳ میتوز در ۱۰ میدان میکروسکوپی با بزرگ نمایی بالا می‌باشد(۱۲).

انواع با درجه بالا از نظر میکروسکوپی حاوی مناطق وسیع نکروز می‌باشد، هم‌چنین دست‌اندازی وسیع میومتر و تخریب آن به همراه تهاجم عروقی مشاهده می‌شود. در تومورهای با درجه بالا، پرولیفراسیون یک شکل عروق کوچک که در انواع با درجه پایین به وضوح مشاهده می‌شود، وجود ندارد. انواع منومورفیک اغلب از سلول‌های تومورال یک شکل که شبیه سلول‌های استرومای اندومتر می‌باشند، تشکیل شده‌اند. اگرچه این سلول‌ها دارای هسته بزرگ‌تر به همراه درجاتی از آتیپی می‌باشند. در انواع پلئومورفیک سلول‌های تومورال بزرگ و آتیپیک با پلئومورفیسم قابل توجه و هستک برجسته به همراه سلول های غول آسای چند هسته‌ای بدخیم دیده می‌شوند. میتوز فراوان و انواع آتیپیک آن نیز به صورت شایع حضور دارند. معمولا تعداد میتوز در سارکوم‌های گرید بالا بزرگ‌تر مساوی ۱۰ میتوز در ۱۰ میدان میکروسکوپی با بزرگ‌نمایی بالا می‌باشد(۱۳،۱۰). از نظر ایمونوهیستوشیمی در تومورهای با منشا استرومای اندومتر واکنش مثبت برای وایمنتین و CD10 همیشه وجود دارد. به طوری که این مارکر آخر، مفیدترین مارکر تشخیصی شناخته شده است(۱۴). اکتین، WT1، فاکتور رشد اپیدرمال و همچنین رسپتورهای هورمونی به طور شایع مثبت هستند. واکنش برای کراتین (به خصوص سیتو کراتین ۱۹) و دسمین فوکال و ناثابت و برای پروتئین S۱۰۰ و EMA عموماً منفی می‌باشد(۱۴). سه مارکری که برای تشخیص این تومورها و افتراق آن از سایر موارد مهم است عبارتند از CD۱۰ که همیشه مثبت بوده، HDAC8 و H-کالدسمون که برخلاف تومورهای عضله صاف همیشه منفی هستند(۱۵).

بررسی ایمونوهیستوشیمی در گروه با گرید بالا به اندازه گروه با گرید پایین مفید نمی‌باشد، زیرا تعدادی از این تومورها با فقدان رنگ پذیری نسبت به گیرنده‌های هورمونی و CD10 همراه هستند و در گروهی دیگر بیان CD10 به صورت خفیف و کانونی می‌باشد(۱۷،۱۶). بیان هسته‌ای بتاکاتنین در تعداد زیادی از این تومورهای گرید بالا مشاهده می‌شود که معمولاً با موتاسیون آن همراهی ندارد(۱۸). از نظر مولکولی ترانسلوکاسیون (P15;q21)(7;17) در تعداد زیادی از سارکوم‌های اندومتر، در هر دو گرید، مشاهده می‌شود. در این جهش ژنتیکی JAZF1 بر روی کروموزوم 7P15 وژن JJAZ1 بر روی17q21فیوژن پیدا می‌کنند(۱۹).

معرفی بیمار

مورد معرفی خانمی ۴۶ ساله است که به علت خونریزی غیر طبیعی رحم از یک سال قبل مراجعه کرده بود. بیمار سه حاملگی موفق داشته که آخرین آن ۸ سال قبل بوده است. شرح حالی از مصرف داروهای پیشگیری از بارداری نمی‌دهد. بیمار در سن ۱۳ سالگی منارک شده و سیکل‌های قبلی عادت ماهیانه وی طبیعی بوده است. ولی از یک سال قبل دوره‌های عادت ماهیانه وی به مدت ۲۰-۱۵ روز طول می‌کشید.

گزارش سونوگرافی مبنی بر توده پولیپویید ۳×۴ سانتی متری در حفره رحم بود که بیمار کاندید عمل جراحی به همراه فروزن سکشن (Frozen section) شد. براساس گزارش فروزن سکشن مبنی بر بدخیمی با گرید بالا، بیمار تحت عمل هیسترکتومی رادیکال و امنتکتومی قرار گرفت. در نمای ماکروسکوپی رحم از قبل باز شده به ابعاد ۳×۷×۱۱/۵ سانتی‌متر مشاهده شد و حفره رحم توسط یک توده پولیپویید نرم و به رنگ قهوه‌ای به اندازه ۴×۶/۵ سانتی‌متر پر شده بود (تصویر شماره ۱). سطح مقطع توده نمای نکروتیک و هموراژیک داشت.

تصویر شماره ۱: توده پولیپویید نرم و به رنگ قهوه ای با سطح مقطع نکروتیک و هموراژیک

برش‌های میکروسکوپی تهیه شده از تومور و رنگ آمیزی هماتوکسیلین و ائوزین نشان دهنده یک تومور بدخیم حاوی مناطق وسیعی از نکروز بود که به نیمه داخلی میومتر دست اندازی کرده بود (تصویر شماره ۲).

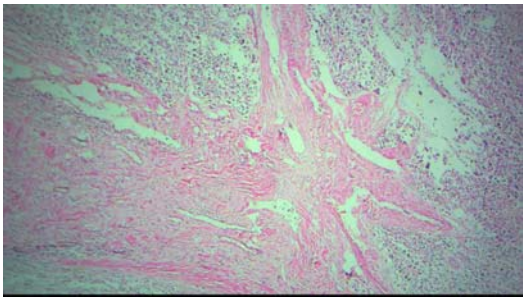

تصویر شماره ۲: نمای میکروسکوپی تومور با بزرگ نمایی کم. ارتشاح تومور به داخل میومتر مشاهده می شود

به صورت غالب، سلول‌های تومورال حاوی هسته‌های بزرگ پلئومورفیک وهایپرکروم با هستک برجسته بودند (تصاویر شماره ۳ و ۴). هم‌چنین تعداد زیادی سلول‌های ژانت و بیزار در زمینه دیده شد. فعالیت میتوزی در این مناطق بالا و در حدود ۱۰ میتوز در ۱۰ میدان میکروسکوپی با بزرگ نمایی بالا بود و تعداد زیادی میتوز آتیپیک هم مشاهده گردید.

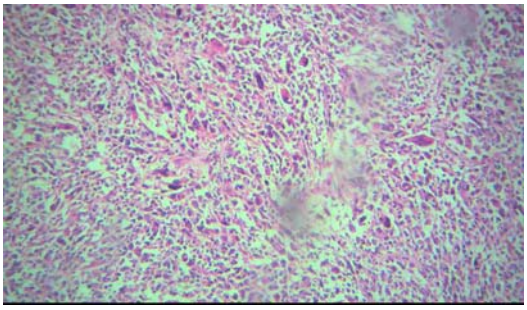

تصویر شماره ۳: نمای میکروسکوپی تومور با بزرگ نمایی متوسط. سلول های تومورال حاوی هسته های بزرگ پلئومورفیک وهایپرکروم هستند

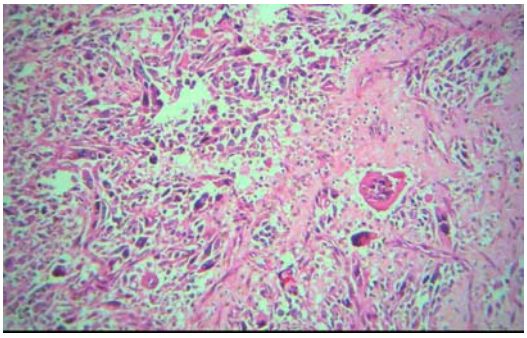

تصویر شماره ۴: نمای میکروسکوپی تومور با بزرگ نمایی متوسط. سلول های تومورال حاوی هسته های بزرگ پلئومورفیک وهایپرکروم هستند.

هم‌چنین تعداد زیادی سلول‌های ژانت و بیزار در زمینه دیده می‌شود. سایر نواحی شامل سلول‌های تومورال کوچک‌تر با هسته گرد وزیکولر بود که شباهت زیادی با سلول‌های استرومای اندومتر داشتند (تصویر شماره ۵).

در برش‌های متعدد تهیه شده نواحی اپیتلیالی (کارسینومی) مشاهده نشد. لوله‌های رحمی، تخمدان، سرویکس، امنتوم و ۱۲ لنف نود جدا شده فاقد تهاجم تومورال بودند. برای بیمار رنگ‌آمیزی ایمونوهیستوشیمی انجام شد. سیتوکراتین،S100، دسمین‌منفی وCD10 به طور خفیف و کانونی مثبت شد (تصاویرشماره۶ و۷ و۸ و۹).

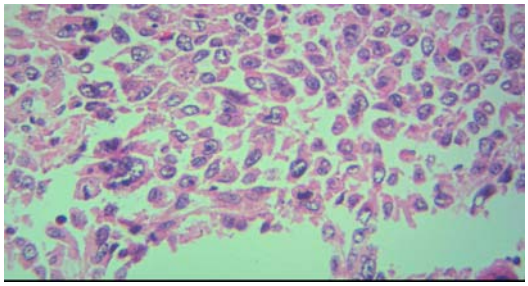

تصویر شماره ۵: نمای میکروسکوپی تومور با بزرگ نمایی متوسط. سلول های تومورال کوچک تر با هسته گرد وزیکولر هستند که شباهت زیادی با سلول های استرومای اندومتر دارند

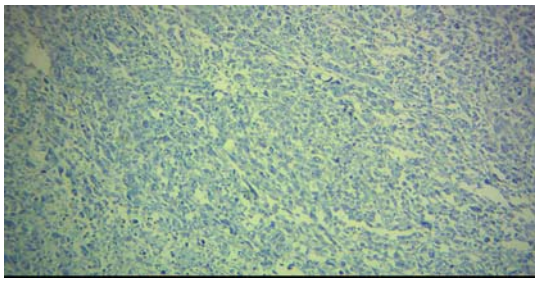

تصویر شماره ۶: رنگ آمیزی ایمونوهیستوشیمی منفی برای سیتوکراتین (بزرگ نمایی ۱۰۰×)

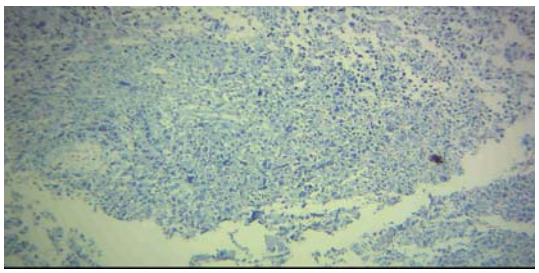

تصویر شماره ۷: رنگ آمیزی ایمونوهیستوشیمی منفی برای S100 (بزرگ نمایی ۱۰۰×)

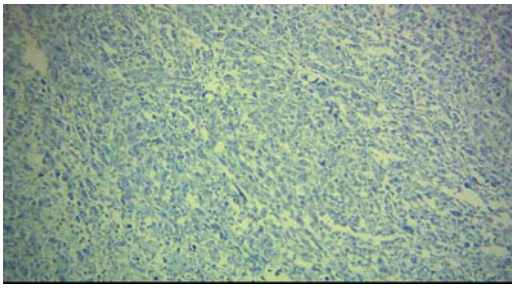

تصویر شماره ۸: رنگ آمیزی ایمونوهیستوشیمی منفی برای دسمین (بزرگ نمایی ۱۰۰×)

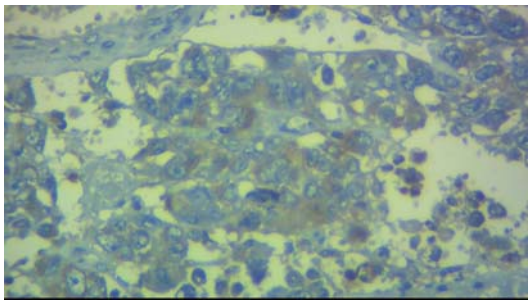

تصویر شماره ۹: رنگ آمیزی ایمونوهیستوشیمی CD10، سلول های تومورال به طور خفیف و کانونی واکنش نشان داده اند (بزرگ نمایی ۴۰۰×).

بر اساس یافته‌های میکروسکوپی و ایمونوهیستوشیمی فوق، تشخیص سارکوم اندومتر با درجه بدخیمی بالا (واریانت پلئومورفیک سارکوم اندومتر بدون تمایز، UES) برای بیمار مطرح شد.

بحث

تشخیص افتراقی این تومورهای با گرید بالا، سارکوم اندومتر گرید پایین می‌باشد که اغلب افتراق بر اساس همان کرایتریای میکروسکوپی ذکر شده در جدول شماره ۱ مقدور خواهد بود. مهم‌ترین تشخیص افتراقی این تومورها، لیومیوسارکوم می‌باشد. واریانت‌های Small cell و اپیتلوئید از لیومیوسارکوم نمای سارکوم منومورفیک اندومتر را تقلید می‌کنند و سایر واریانت‌های لیومیوسارکوم با سارکوم پلئومورفیک اندومتر در تشخیص افتراقی قرار خواهند گرفت. مکان تومور در افتراق بسیار مهم می‌باشد به طوری که سارکوم اندومتر با گرید بالا درگیری توأم اندومتر و

میومتر را دارد، در حالی که لیومیوسارکوم به میومتر محدود می‌باشد. در مورد بیمار معرفی شده هم درگیری هم‌زمان میومتر و اندومتر مشاهده شد. از طرف دیگر واکنش ایمونوهیستوشیمی نسبت به مارکرهای اکتین، دسمین و کالدسمون به نفع لیومیوسارکوم می‌باشد(۲۰،۱۵). تشخیص افتراقی مهم و چالش برانگیز دیگر کارسینوم فاقد تمایز اندومتر است (undifferentiated endometrial carcinoma) که این تومورها حاوی صفحاتی از سلول‌های توموری با اتصال سست (poorly cohesive) می‌باشند. سلول‌های تومورال سایز متوسطی دارند و گاهی نمای رابدوئید را نشان می‌دهند، اما بر خلاف سارکوم اندومتر به ندرت به شکل دوکی یا پلئومورفیک هستند. واکنش ایمونوهیستوشیمی مثبت برای سیتوکراتین و آنتی ژن غشاء اپیتلیالی (EMA) و متاستاز به لنف نود در زمان تشخیص از موارد افتراق دهنده بعدی هستند، که در بیمار ما رنگ‌آمیزی ایمونوهیستوشیمی برای سیتوکراتین منفی شد(۲۰). از نظر رفتار، مهم‌ترین عامل پروگنوستیک، مرحله پیشرفت تومور می‌باشد (جدول شماره ۲). میزان بقاء ۵ ساله بسیار نادر است و به طور کلی پروگنوز این تومورهای با درجه بدخیمی بالا، بد می باشد و مرحله بیماری مهم‌ترین نقش را در بقاء بیماران دارد(۲۱،۱۰). بیماران در مرحله ۱ بیماری پروگنوز بهتری دارند، اما ارتباط قطعی با بقاء ندارد، به طوری که در مطالعه Evans شش نفر از هفت بیمار مبتلا به سارکوم اندومتر فاقد تمایز، که در همگی تومور محدود به رحم بوده است، فوت شدند(۲۲،۱۱).

در مطالعه دیگری بر روی زنان ایتالیایی مبتلا به سارکوم فاقد تمایز اندومتر، ۵۵ درصد زنان با تومور محدود به رحم، دچار عود بیماری شده و ۷۵ درصد بیماران با درگیری خارج رحمی در زمان تشخیص فوت شدند(۲۳). درمان شامل هیسترکتومی و رادیاسیون‌تراپی و یا شیمی درمانی بر اساس مرحله پیشرفت بیماری می‌باشد. در یک مقاله، جراحی cytoreductive منجر به بهتر شدن بقاء بیمارانی شد که تومور آن‌ها در زمان تشخیص از محدوده رحم فراتر رفته بود. مهم‌ترین عامل شکست درمان در بیمارانی که تحت درمان ترکیبی قرار گرفتند، عود در خارج از منطقه رادیاسیون تراپی بوده است. متأسفانه این بیماران به واسطه عدم بروز گیرنده‌های پروژسترون پاسخ درمانی به هورمون تراپی هم نخواهند داشت(۷).

جدول شماره ۲: درجه بندی FIGOبرای سارکوم های رحمی(۲۰۰۹)

لیومیو سارکوم ها و سارکوم های استرومال اندومتر	
I	تومو ر محدود به رحم
IA	اندازه کمتر یا مساوی ۵سانتیمتر
IB	اندازه بیشتر از ۵سانتی متر
II	تهاجم تومور به فراتر از رحم،محدود به لگن
IIA	درگیری ضمائم رحمی
IIB	درگیری سایر بافت های لگنی
III	تهاجم تومور به بافت های شکمی
IIIA	یک مکان
IIIB	بیشتر از یک مکان
IIIC	متاستاز به لنف نودهای لگنی و/یا لنف نود های پارا آئورت
IV	
IVA	تهاجم تومور به مثانه و/ یا رکتوم
IVB	متاستاز دوردست
آدنو سارکوم ها	
I	تومو ر محدود به رحم
IA	تومور محدود به اندومتر و اندوسرویکس،بدون تهاجم به میومتر
IB	تهاجم تومور محدود به نیمه فوقانی میومتر
IC	تهاجم تومور به بیش از نصف میومتر
II	تهاجم تومور به فراتر از رحم،محدود به لگن
IIA	درگیری ضمائم رحمی
IIB	تهاجم تومور به بافت های لگنی خارج از رحم
III	تهاجم تومور به بافت های شکمی
IIIA	یک مکان
IIIB	بیشتر از یک مکان
IIIC	متاستاز به لنف نودهای لگنی و/یا لنف نود های پارا آئورت
IV	
IVA	تهاجم تومور به مثانه و/ یا رکتوم
IVB	متاستاز دوردست
کارسینو سارکوم‌ها	
	کارسینو سارکوم ها باید به عنوان کارسینوم های اندومتر طبقه بندی شوند

*نکته:سارکوم های استرومال همزمان اندومتر و تخمدان در ارتباط با اندومتریوز تخمدان/لگن باید به عنوان تومورهای اولیه مستقل طبقه بندی شوند.

References

1. Stephen S. Stemberg: Diagnostic surgical pathology. 3rd ed. Philadelphia: Lippincott Williams & Wilkins; 1999. p. 2265-2272.
2. Steven G, Silverberg-Ronald A, Delellis-William J, et al. Principle and practice of surgical pathology and gynecology. 3rd ed. New York: Churchill Livigstone; 1998. p. 2508-2510.
3. Nam JH, Park JY. Update on treatment of uterine sarcoma. Curr Opin Obstet Gynecol 2010; 22(1): 36-42.
4. Tavassoli FA, Devilee P. WHO Classification of Pathology and genetics of tumours of the breast and female genital organs. Edited by: Lyon, France: IARC Press; 2003. p. 233-236.
5. Tavassoli FA, Devilee P, et al. Pathology and genetics of tumors of the breast and female genital organs (IARC WHO Classification of Tumours). Lyon, International Agency for Research on Cancer. 2003.
6. Chan JK, Kawar NM, Shin JY, Osann K, Chen LM, Powell CB, et al. Endometrial stromal sarcoma: a population-based analysis. Br J Cancer 2008; 99(8): 1210-1215.
7. Leath CA 3rd, Huh WK, Hyde J Jr, Cohn DE, Resnick KE, Taylor NP, et al. A multi-institutional review of outcomes of endometrial stromal sarcoma. Gynecol Oncol 2007; 105(3): 630-634.
8. Kim WY, Lee JW, Choi CH, Kang H, Kim TJ, Kim BG, et al. Low-grade endometrial stromal sarcoma: a single center's experience with 22 cases. Int J Gynecol Cancer 2008; 18(5): 1084-1089.
9. De Fusco PA, Gaffey TA, Malkasian GD Jr, Long HJ, Cha SS, et al. Endometrial stromal sarcoma: review of Mayo Clinic experience, 1945–1980. Gynecol Oncol 1989; 35(1): 8-14.
10. Kurihara S, Oda Y, Ohishi Y, Iwasa A, Takahira T, Kaneki E, et al. Endometrial stromal sarcomas and related high-grade sarcomas: immunohistochemical and molecular genetic study of 31 cases. Am J Surg Pathol 2008; 32(8): 1228-1238.
11. Evans HL. Endometrial stromal sarcoma and poorly differentiated endometrial sarcoma. Cancer 1982; 50(10): 2170-2182.
12. Suarez Vilela D, Izquierdo Garcia FM. Foam cells and histiocytes in endometrial stromal tumours. Histopathology 1998; 32(6): 568-569.
13. Cheung ANY, Ng WF, Chung LP, Khoo US. Mixed low grade and high grade endometrial stromal sarcoma of uterus: differences on immunohistochemistry and chromosome in situ hybridisation. J Clin Pathol 1996; 49(7): 604-607.
14. Adegboyega PA, Qiu S. Immunohistochemical profiling of cytokeratin expression by endometrial stromal sarcoma. Hum Pathol 2008; 39(10): 1459-1464.
15. Rush DS, Tan J. Baergen RN, Saslow RA. h-Caldesmon, a novel smooth muscle-specific antibody, distinguishes between cellular leiomyoma and endometrial stromal sarcoma. Am J Surg Pathol 2001; 25(2): 253-258.
16. Agoff SN, Grieco VS, Garcia R, Gown AM. Immunohistochemical distinction of endometrial stromal sarcoma and cellular leiomyoma. Appl Immunohistochem Mol Morphol 2001; 9(2): 164-169.
17. Argani P, Lal P, Hutchinson B, Lui MY, Reuter VE, Ladanyi M, et al. Aberrant nuclear immunoreactivity for TFE3 in neoplasms with TFE3 gene fusions: a sensitive and specific immunohistochemical assay. Am J Surg Pathol 2003; 27(6): 750-761.

18. Jung CK, Jung JH, Lee A, Lee YS, Choi YJ, Yoon SK, et al. Diagnostic use of nuclear beta-catenin expression for the assessment of endometrial stromal tumors. Mod Pathol 2008; 21(6): 756-763.
19. Koontz JI, Soreng AL, Nucci M, Kuo FC, Pauwls P, Van den Berghe H, et al. Frequent fusion of the JAZF1 and JJAZ1 genes in endometrial stromal tumors. Proc Natl Acad Sci USA 2001; 98(11): 6348-6353.
20. Argani P, Lal P, Hutchinson B, Lui MY, Reuter VE, Ladanyi M, et al. Aberrant nuclear immunoreactivity for TFE3 in neoplasms with TFE3 gene fusions: a sensitive and specific immunohistochemical assay. Am J Surg Pathol 2003; 27(6): 750-761.
21. Blom R, Malmstrom H, Guerrieri C. Endometrial stromal sarcoma of the uterus: a clinicopathologic, DNA flow cytometric, p53, and mdm-2 analysis of 17 cases. Int J Gynecol Cancer 1999; 9(2): 98-104.
22. D'Angelo E, Prat J. Uterine sarcomas: A review. Gynecol Oncol 2010; 116: 131-139.
23. Gadducci A, Sart Landoni F, Zola P, Maggino T, Urgesi A, ori E, et al. Endometrial stromal sarcoma: analysis of treatment failures and survival. Gynecol Oncol 1996; 63: 247-253.