

Protective Effect of Ascorbic Acid on Histology of Purkinje Neurons of Cerebellum in Pentylentetrazol-induced Epileptic Rats

Rahim Golmohammadi¹,
Batool Kamalimanesh²

¹Associate Professor, Department of Anatomy, Faculty of Medicine, Sabzevar University of Medical Sciences, Sabzevar, Iran
²BSc in Midwifery, Sabzevar University of Medical Sciences, Sabzevar, Iran

(Received March 9, 2014 ; Accepted May 10, 2015)

Abstract

Background and purpose: There is a paucity of information on the effect of ascorbic acid on the purkinje neurons of cerebellum which has a major role in balance. The aim of this study was to determine the effect of ascorbic acid on histological structure of purkinje neurons in epileptic male rats.

Materials and methods: Fifty male rats were randomly divided into five groups (n=10 per group) including a control group that received only normal saline, a sham group that also received normal saline but after pentylentetrazole-induced kindling (PTZ, 40 mg/kg). The experimental groups I, II, and III were subjected to ascorbic acid at doses of 12.5, 25 and 50 mg/kg body weight, respectively following kindling. After the treatment the rats were anesthetized and their cerebellums were dissected. Then, histological passage was done by Hematoxylin and eosin (H&E) and immunohistochemistry.

Results: A significant increase was seen in the mean number of normal neurons in group II compared with that of the other experimental groups ($P < 0.001$). There was no significant difference in the mean number of normal neurons of purkinje cells between groups I and III.

Conclusion: Our study showed protective function of ascorbic acid on purkinje cells of epileptic rats.

Keywords: Ascorbic acid, Purkinje cells, cerebellum, pentylentetrazole, rats

J Mazandaran Univ Med Sci 2015; 25(123): 45-53 (Persian).

بررسی اثر حفاظتی اسید اسکوربیک بر ساختار بافتی نوروں های پورکنز قشر مخچه در موش های صحرایی نر صرعی شده با پنتلین تترازول

رحیم گل محمدی^۱

بتول کمالی منش^۲

چکیده

سابقه و هدف: در مورد اثر اسید اسکوربیک بر روی نوروں های پورکنز قشر مخچه که نقش مهمی در تعادل دارند گزارش مدونی مشاهده نشد. هدف از این مطالعه بررسی تاثیر اسید اسکوربیک بر ساختار بافتی سلول های پورکنز قشر مخچه موش های صحرایی صرعی شده می باشد.

مواد و روش ها: پنجاه سر موش صحرایی نر به صررت تصادفی به ۵ گروه ۱۰ تایی تقسیم شدند که شامل گروه کنترل (فقط سرم فیزیولوژی)، گروه شم (صرع + سرم فیزیولوژی) پس از صرعی شدن با پنتلین تترازول (۴۰ mg/kg) سرم فیزیولوژی دریافت می کردند. گروه آزمایشی یک (صرع ۵/۱۲۱۲/۵+ mg/kg اسید اسکوربیک)، گروه آزمایشی دو (صرع ۲۵+ mg/kg اسید اسکوربیک) گروه آزمایشی سه (صرع ۵۰+ mg/kg اسید اسکوربیک) بود. موش های صحرایی پس از گذراندن دوره درمان بی هوش شدند و مخچه آن ها خارج شد و پس از پاساژ بافتی اسلایدها با هماتوکسیلین ائوزین و روش ایمونوهیستوشیمی بررسی شدند.

یافته ها: افزایش معنی داری در میانگین تعداد نوروں های سالم-پورکنز قشر مخچه موش های صحرایی صرعی شده که ۲۵ mg/kg اسید اسکوربیک می گرفتند در مقایسه با گروهی از موش های صحرایی که ۱۲/۵ mg/kg یا ۵۰ mg/kg اسید اسکوربیک دریافت می کردند مشاهده شد ($p > 0/001$)، در حالی که تغییراتی معنی داری در میانگین تعداد نوروں های سالم پورکنز قشر مخچه گروهی از موش های صحرایی صرعی شده که ۱۲/۵ mg/kg اسید اسکوربیک دریافت می کردند نسبت به گروهی که ۵۰ mg/kg اسید اسکوربیک می گرفتند دیده نشد.

استنتاج: نتایج مطالعه حاضر نشان داد که اسید اسکوربیک یک نقش محافظتی بر روی نوروں های پورکنز قشر مخچه موش های صحرایی نر صرعی شده دارد.

واژه های کلیدی: پورکنز، مخچه، اسید اسکوربیک، پنتلین تترازول، موش صحرایی

مقدمه

صرع یک بیماری عصبی است که شیوع آن در کشورهای توسعه نیافته بیش تر از کشورهای توسعه یافته و در مناطق روستایی بیش تر از مناطق شهری است. شیوع صرع به طور متوسط بین ۳/۲ تا ۵/۵ در هزار

E-mail: rahimgolmohammadi@yahoo.com

مؤلف مسئول: رحیم گل محمدی - سبزوار، جنب پلیس راه، دانشگاه علوم پزشکی سبزوار، دانشکده پزشکی

۱. دانشیار، گروه علوم تشریحی، دانشکده پزشکی، دانشگاه علوم پزشکی سبزوار، سبزوار، ایران

۲. کارشناس مامایی، دانشگاه علوم پزشکی سبزوار، سبزوار، ایران

تاریخ دریافت: ۱۳۹۳/۱۲/۱۸ تاریخ ارجاع جهت اصلاحات: ۱۳۹۴/۱/۵ تاریخ تصویب: ۱۳۹۴/۲/۲۰

داده‌اند (۱۱). اسید اسکوربیک از انتهای نرون‌های گلوتامینرژیک در مغز آزاد می‌شود و فعالیت دو سیستم گلوتامینرژیک و دوپامینرژیک را تا حدود زیادی تنظیم می‌کند. هم‌چنین دو سیستم نوروترانسمیتری مذکور میزان آزاد شدن اسید اسکوربیک را تنظیم می‌کنند. در رابطه با تداخل عمل این ویتامین و سیستم‌های نوروترانسمیتری نشان داده شده است که اسید اسکوربیک با غلظت کم آگونیست سیستم گلوتامینرژیک و دوپامینرژیک است و با غلظت زیاد اثر آنتاگونیستی دارد (۱۲). از آنجایی که این دو واسطه عصبی در انواع مختلف یادگیری و حافظه نقش دارند، اسید اسکوربیک به واسطه آن‌ها بر یادگیری و حافظه اثر می‌گذارد. گزارشی در این زمینه نشان می‌دهد که مقادیر کم و متوسط اسید اسکوربیک یادگیری فضایی را بهبود می‌بخشد ولی دوز بالای آن یادگیری را مختل می‌کند (۱۳). مطالعه Park و همکارانش نشان می‌دهد که کانال‌های کلسیمی سلول‌های پورکنز مخچه نسبت به تشنج حساس می‌باشند (۱۴). گزارش Kalume و همکارانش نشان می‌دهد که انقباضات شدید میوکلونیک در نوزادان صرعی شده موش موجب کاهش نرون‌های پورکنز مخچه می‌شود (۱۵). مطالعه مدونی که نشان دهد اسید اسکوربیک چه تاثیری بر روی نرون‌های پورکنز مخچه موش‌های صحرایی صرعی شده با پنتلین تترازول دارد، یافت نشد. لذا این مطالعه با هدف بررسی اثر حفاظتی اسید اسکوربیک بر روی نرون‌های پورکنز قشر مخچه موش صحرایی صرعی شده با پنتلین تترازول طراحی و اجرا گردید.

مواد و روش‌ها

الف) حیوانات، گروه‌های تحقیقی و ایجاد مدل صرعی.
پنجاه سر موش صحرایی نر در محدوده وزنی ۲۰۰ تا ۲۵۰ گرم از حیوان‌خانه دانشگاه علوم پزشکی سبزوار

کودک می‌باشد (۱). حدود یک درصد از جامعه بالغین در جهان به صرع مبتلا هستند، در حالی که ۱۰ درصد از جمعیت یک جامعه تجربه‌ای از تشنج^۱ را در دوران زندگی از خود نشان می‌دهند (۲). درمان صرع به طور کامل شناخته نشده است، هرچند که داروهای فعلی تا حدودی تشنجات ناشی از صرع را کنترل می‌کنند (۳). کنترل بیماران صرعی با داروهای شیمیایی از جمله والپریک اسید در درازمدت با عوارض همراه است (۴). از طرفی، داروهای ضد صرع مانند والپریک اسید تا حدودی تشنج را از بین می‌برند ولی در بعضی موارد فقط فراوانی وقوع تشنج‌ها را کاهش می‌دهند (۵). یکی از روش‌های مطالعه صرع ایجاد تشنج از طریق مدل‌های رایج کیندلینگ شیمیایی است که توسط پنتلین تترازول (PTZ)^۲ در حیوانات آزمایشگاهی انجام می‌شود (۶). آسیب و مرگ نرونی یکی از ضایعات ایجاد شده در صرع‌زایی و مغز بیماران صرعی است (۷).

گزارش Galic و همکارانش نشان می‌دهد که تشنج و التهاب ناشی از پنتلین تترازول می‌تواند آسیب نرونی را در پی داشته باشد (۷). از طرفی، اسید اسکوربیک یک نقش ضد اکسیدانی در متابولیسم داخل سلولی دارد. در مورد اثر اسید اسکوربیک بر روی فعالیت سلولی‌های بدن اطلاعات مختلفی گزارش شده است (۸). اسید اسکوربیک نیز در مدل تشنجی حاد ناشی از پنتلین تترازول بروز مراحل تشنجی را به تأخیر انداخته است (۹). مطالعه دیگری توسط Santos و همکارانش در سال ۲۰۰۷ نشان داد که اثر آنتی‌اکسیدانی اسید اسکوربیک با کاهش لیپید پروکسیداز و افزایش فعالیت کاتالاز در تشنجات ناشی از پیلوکارپین همراه است (۱۰). در همین راستا مشاهده شده است که در برخی از مدل‌های تشنجی مانند تشنج‌های ایجاد شده توسط پیلوکارپین، مصرف آنتی‌اکسیدان‌هایی مثل ملاتونین، ویتامین E و ویتامین C اثرات ضد تشنجی از خود بروز

1. Experience a seizure
2. Pentylentetrazol

تهیه و به طور تصادفی به ۵ گروه ۱۰ تایی تقسیم شدند. برای صرعی کردن موش‌های صحرایی پنتیلین تترازول (PTZ) با دوز ۴۰ میلی‌گرم به ازای یک کیلوگرم وزن حیوان به صورت داخل صفاقی هر ۴۸ ساعت یک بار به آن‌ها تزریق شد تا زمانی که موش‌ها کیندل (صرعی) شوند (۱۶). گروه‌های مورد مطالعه شامل موارد زیر بودند: گروه کنترل (فقط سرم فیزیولوژی)، گروه شم (صرع + سرم فیزیولوژی)، گروه آزمایشی یک (صرع + ۱۲/۵ mg/kg اسید اسکوربیک)، گروه آزمایشی دو (صرع + ۲۵ mg/kg اسید اسکوربیک) و گروه آزمایشی سه (صرع + ۵۰ mg/kg اسید اسکوربیک) (۱۰). تزریق اسید اسکوربیک نیز به صورت زیر انجام شد. موش‌های صحرایی پس از این که با داروی بی‌هوشی کتامین و زایلزین (داخل صفاقی) بی‌هوش شدند، در دستگاه استریوتاگس فیکس شده و پوست روی جمجمه از ناحیه بین دو چشم تا انتهای استخوان پس سری شکاف داده شد. پس از تعیین نقاط برگما و لاندبا استفاده از اطلس پاکسینوس واتسون، مختصات AP:-0.8mm و ML:+1.6 mm از برگما را محاسبه نموده و در محل ناحیه بطنی مشخص شده کانول راهنما به طول ۳/۴ mm (تهیه شده از سر سوزن ۲۱) قرار داده شد و اطراف آن توسط آکريل و منومر دندان پزشکی پر گردید تا به طور محکم و ثابت نگه داشته شود. تزریق اسید اسکوربیک بعد از پنج روز ریکاوری به وسیله یک کانول تزریق 27G که توسط یک رابط پلی اتیلنی به سرنگ همیلتون متصل بود انجام شد (۱۶). برای تزریق اسید اسکوربیک به داخل بطن جانبی از سرسوزن ۲۷ G دندان پزشکی به عنوان کانول تزریق و از سرسوزن ۲۲G به عنوان کانول راهنما استفاده گردید. پس از این که سرسوزن ۲۲G به طول مناسب بریده شد، طول سرسوزن ۲۷G به گونه‌ای اندازه‌گیری گردید که پس از قرار گرفتن در کانول راهنما (۲۲G) نوک آن به اندازه یک میلی‌متر از نوک کانول راهنما بلندتر باشد. به منظور قرارگیری کانول تزریق در محل مورد نظر، کانول

راهنما هنگام جراحی در فاصله یک میلی‌متر بالاتر از منطقه مورد نظر قرار گرفته و توسط سیمان دندان پزشکی ثابت شد (۱۷). موش‌های صحرایی پس از گذراندن دوره درمان ۴ هفته‌ای با کتامین (۱۰۰ mg/kg و ۱۰ mg/kg زایلزین) به صورت داخل صفاقی بی‌هوش شدند و پس از پرفیوژن سرم فیزیولوژی و فرمالدئید، مخچه حیوان با دقت خارج و در محلول فیکساتیو قرار داده شد.

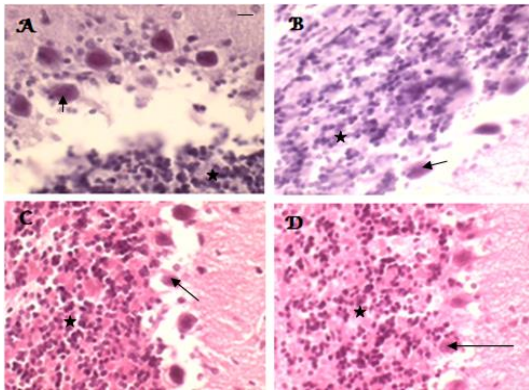
ب) ارزیابی هیستولوژیکی پس از پاساژ بافتی مقطع‌گیری کروئال و سریال به صورت رندوم از مخچه با میکروتوم انجام شد. اسلایدها با هماتوکسیلین اتوزین رنگ آمیزی و با میکروسکوپ نوری Motic و نرم افزار Advanced motic plus ۲ با بزرگ‌نمایی ۴۰۰، چهل میدان دید میکروسکوپی یعنی ۱۰ لام از هر گروه و چهار میدان از هر لام به صورت تصادفی سیستماتیک انتخاب و تصویر گرفته شد. سپس نورون‌های سالم پورکتز توسط دو نفر به صورت مجزا از یکدیگر (دو سوکور) به ابعاد ۸×۸ mm² شمارش و ثبت شد (۱۸).

ج) ارزیابی ایمونوهیستوشیمی. پس از مقطع‌گیری ۵ میکرونی از ناحیه قشر مخچه با میکروتوم بر روی تعدادی از لام‌های با استفاده از روش معمول آویدن-بیوتین-ایمونوپراکسیداز رنگ آمیزی اختصاصی انجام شد. مراحل کار از جمله میزان استفاده از آنتی‌بادی به طریق زیر گرفت. بدین ترتیب که پس از پارافین زدایی نمونه‌ها با گزلیل، ماسک زدایی محل شاخص‌های آنتی‌ژنیک با میکروویو و بافر سترات انجام شد. برای مهار فعالیت اندوژن پراکسیداز به مدت ۳۰ دقیقه در محلول ۳ درصد آب اکسیژنه قرار داده شد و مجدداً با بافر فسفات سالین لام‌ها شست و شو شدند و سپس آنتی‌بادی (rabbit anti-cleaved caspase 3 antibody) Biotinylated روی لام‌ها چکانده شد. با استفاده از استرپتوآویدین متصل به HRP که قادر است دی‌آمینو بنزیدین (DAB) را اکسید کند، رنگ آمیزی هسته

1. Diaminobenzidine

مربوط به گروه کنترل (Normal saline) و کم‌ترین میانگین مربوط به گروه شم (PTZ+ Normal saline) بود. در گروه‌های آزمایشی بیش‌ترین میانگین در تعداد سلول‌های سالم پورکنژ مربوط به گروه صرعی شده بود که دوز ۲۵ mg/kg اسید اسکوربیک را دریا فت می‌کردند (PTZ+ 25mg AA).

میانگین تعداد سلول‌های سالم در گروه‌هایی که ۱۲/۵ mg/kg و ۵۰ mg/kg اسید اسکوربیک دریافت می‌کردند به ترتیب $1/0.3497 \pm 2/4250$ و $2/0.250 \pm 0/83166$ بود که تفاوت معنی‌داری بین دو گروه آزمایشی فوق مشاهده نشد (نمودار شماره ۱). تغییرات مورفولوژی مانند متراکم شدن هسته و مشخص نبودن محدوده هسته از سیتوپلاسم و اسیدوفیلی زیاد سلول‌های پورکنژ قشر مخچه در موش‌های صحرایی صرعی شده که سرم فیزیولوژی دریافت می‌کردند نسبت به گروه‌هایی که اسید اسکوربیک دریافت می‌کردند بیش‌تر مشاهده شد (تصویر شماره ۱).



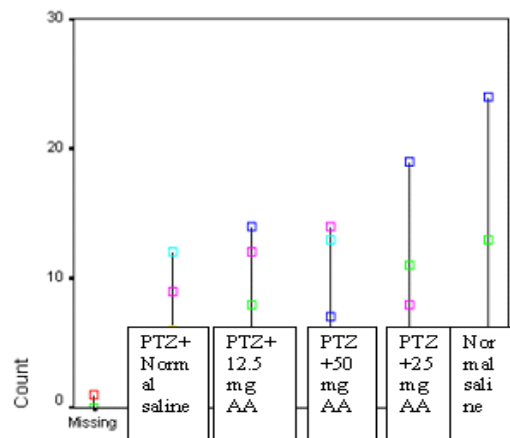
تصویر شماره ۱: مقطع ۵ میکرونی کرونال از قشر مخچه موش‌های صحرایی نر که پنتلین تترازول و دوزهای متفاوتی از اسید اسکوربیک را دریافت کرده‌اند. در تصویر B پیکان هسته سلول‌های پورکنژ مخچه را در گروهی از موش‌های صحرایی که پنتلین تترازول (PTZ) دریافت کرده‌اند نشان می‌دهد. تصاویر A و C به ترتیب مقطع عرضی از قشر مخچه گروهی از موش‌های صحرایی را که ۱۲/۵ و ۵۰ mg/kg اسید اسکوربیک دریافت می‌کردند نشان می‌دهد. در تصویر D پیکان بر کاهش اسیدوفیلی و متراکم شدن هسته سلول‌های پورکنژ در گروه‌هایی که ۲۵ mg/kg اسید اسکوربیک می‌گرفتند دلالت دارد. ستاره‌ها لایه مولکولار را نشان می‌دهند [بزرگ‌نمایی ۴۰۰×]، رنگ آمیزی هماتوکسیلین اتوزین.

انجام گرفت و با میکروسکوپ نوری بررسی و تصویر گرفته شد (۱۸).

د) تست‌های آماری. داده‌ها با نرم افزار SPSS (نسخه ۱۶/۵) با آنالیز واریانس یک طرفه با استفاده از تست Dunnett برای مقایسه میانگین گروه‌های تجربی با شاهد و تست Duncan با ضریب آلفای ۰/۰۵ (Subset for $\alpha=0/05$) برای مقایسه میانگین داخل گروه‌های تجربی مورد تجزیه و تحلیل قرار گرفتند.

یافته‌ها

الف) بررسی میانگین و هیستولوژیک سلول‌های پورکنژ. میانگین سلول‌های سالم پورکنژ در گروه شم (سرم فیزیولوژی+PTZ) $1/750 \pm 0/58835$ بود که در مقایسه با سایر گروه‌های مورد مطالعه کم‌ترین مقدار را نشان داد. میانگین تعداد نوروں‌های سالم سلول‌های پورکنژ قشر مخچه موش‌های صحرایی صرعی القا شده با پنتلین تترازول که ۲۵ mg/kg اسید اسکوربیک دریا فت می‌کردند $3/250 \pm 1/0.3155$ بود که بیش‌ترین تعداد را در گروه‌های آزمایشی صرعی که اسید اسکوربیک دریافت می‌کردند نشان داد. این تغییرات از نظر آماری با گروه‌های دیگر آزمایشی (PTZ+12.5mg AA, PTZ+50mg AA) ارتباط معنی‌داری را نشان داد ($P < 0/001$) (نمودار شماره ۱).



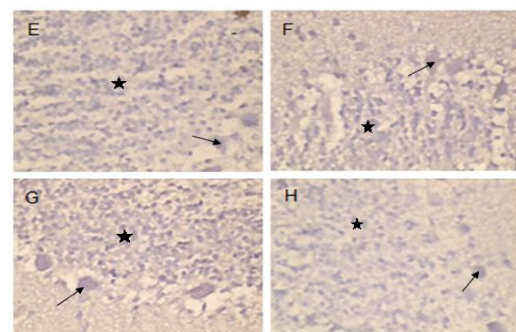
نمودار شماره ۱: میانگین و انحراف معیار نوروں‌های سالم سلول‌های پورکنژ قشر مخچه در گروه‌های مورد مطالعه. بالاترین میانگین

می کردند نشان می دهد. تصویر G قشر مخچه موش های صرعی شده با پنتلین تترازول که دوز ۲۵ mg/kg اسید اسکوربیک را دریافت می کردند و تصویر H مقطع کروئال سلول های پورکنز مخچه موش های صرعی شده را که سرم فیزیولوژی می گرفتند نشان می دهد. پیکان ها سلول های پورکنز را که محدوده هسته از سیتوپلاسم آنها مشخص نیست نشان می دهند. ستاره ها بر لایه گرانولار قشر مخچه دلالت دارند (بزرگ نمایی ۴۰۰×)، رنگ آمیزی اختصاصی ایمونوهیستوشیمی].

بحث

در مطالعه حاضر میانگین تعداد سلول های سالم پورکنز قشر مخچه در موش های صحرایی نر صرعی شده که اسید اسکوربیک می گرفتند به طور معنی داری بیش تر از گروهی از موش های صحرایی صرعی شده بود که سرم فیزیولوژی دریافت می کردند. مطالعه اکبری و همکارانش بر روی موش های صحرایی که تحت تاثیر امواج رادیویی^۱ قرار گرفته بودند نشان می دهد که اسید اسکوربیک یک نقش محافظتی در کاهش زیان بار این امواج بر روی مخچه و مغز داشته است. نتیجه تحقیق حاضر با مطالعه فوق هم خوانی دارد هر چند که روش مطالعه حاضر با تحقیق فوق متفاوت است زیرا در مطالعه حاضر اثر محافظتی اسید اسکوربیک بر روی نورون های سلول های پورکنز قشر مخچه موش های صحرایی نر صرعی شده مورد بررسی قرار گرفت در حالی که در مطالعه اکبری و همکارانش نقش محافظتی اسید اسکوربیک بر روی موش های صحرایی صرعی نشده مورد مطالعه قرار گرفته است (۱۹). افزایش بقاء نورون های پورکنز موجب بهبود عملکرد حرکتی و حسی می شود. نتایج مطالعه Santos و همکارانش بر روی موش های جوان پس از تشنجات با پیلوکارپین نشان از نقش حفاظتی ویتامین C بر روی عصب دارد به طوری که پیش درمانی با اسید اسکوربیک دوره تأخیری را برای تشنجات اولیه افزایش داد (۱۰). در مطالعه حاضر نیز تعداد سلول های سالم پورکنز قشر

(ب) بررسی هیستوپاتولوژی سلول های پورکنز با استفاده از روش ایمونوهیستوشیمی. تغییرات مورفولوژی مانند متراکم شدن هسته، تغییر مکان هسته از مرکز به محیط، مشخص نبودن محدوده هسته از سیتوپلاسم و اسیدوفیلی زیاد نورون های پورکنز قشر مخچه در موش های صحرایی نر صرعی شده با پنتلین تترازول (PTZ) که سرم فیزیولوژی دریافت می کردند نسبت به موش های صحرایی نر که اسید اسکوربیک دریافت می کردند بیش تر مشاهده شد که نشان دهنده مرگ فیزیولوژی نورون های سالم پورکنز قشر مخچه احتمالاً ناشی از پنتلین تترازول است. کم ترین تغییرات مورفولوژی یعنی کاهش اسیدوفیلی سیتوپلاسم و کاهش متراکم شدن هسته سلول نورون های سالم سلول های پورکنز قشر مخچه در گروهی از موش های صحرایی نر مشاهده شد که دوز ۲۵ میلی گرم بر کیلوگرم اسید اسکوربیک دریافت می کردند. در موش های صحرایی که دوز های ۱۲/۵ و ۵۰ میلی گرم بر کیلوگرم اسید اسکوربیک را دریافت می کردند اسیدوفیلی و مشخص نبودن محدوده هسته از سیتوپلاسم نسبت به گروهی از موش های صحرایی نر که دوز ۲۵ میلی گرم بر کیلوگرم اسید اسکوربیک را دریافت می کردند بیش تر مشاهده شد (تصاویر شماره ۲ا).



تصویر شماره ۲: مقطع ۵ میکرونی کروئال از قشر مخچه موش های صحرایی با رنگ آمیزی ایمونوهیستوشیمی. در تصویر E پیکان به هسته در سلول های پورکنز موش های صحرایی گروه صرعی شده که دوز ۱۲/۵ mg/kg اسید اسکوربیک دریافت می کردند اشاره دارد. تصویر F گروهی که دوز ۵۰ mg/kg اسید اسکوربیک را دریافت

1. Radio frequency wave

و مولکولی زیادی نقش دارند به طوری که چندین ژن فعال می‌شوند که یکی از مهم‌ترین این ژن‌ها ژن P53 می‌باشد (۲۲،۲۱). در مطالعه حاضر کاهش تعدادی از نورون‌های سالم پورکنژ در موش‌های صحرایی که سرم فیزیولوژی با PTZ دریافت می‌کردند مشاهده شد. این کاهش می‌تواند احتمالاً از مضرات پنتلین تترازول بر روی نورون‌های پورکنژ قشر مخچه باشد که برای کیندل شدن (صرعی شدن) موش‌های صحرایی مورد استفاده قرار گرفته بود. کاهش تعداد نورون‌های سالم، به هر علتی که ایجاد شود، از نظر بالینی مهم است زیرا مقدمه‌ای بر افزایش بیماری‌های عصبی است و منجر به کاهش عمر مفید در انسان می‌شود (۲۳). از آنجایی که مطالعه‌ای در مورد تاثیر اسید اسکوربیک بر روی سلول‌های پورکنژ قشر مخچه در موش‌های صحرایی صرعی شده با پنتلین تترازول موجود نیست، پیشنهاد می‌شود مطالعات بیش‌تری در زمینه تاثیر اسید اسکوربیک بر روی سیستم عصبی مرکزی حیوانات صرعی شده انجام گیرد. این مطالعه اولین گزارشی است که اثر اسید اسکوربیک بر روی سلول‌های پورکنژ قشر مخچه موش‌های صحرایی صرعی شده با پنتلین تترازول را نشان می‌دهد.

در پایان می‌توان نتیجه‌گیری کرد که نتایج مطالعه حاضر نشان می‌دهد که اسید اسکوربیک می‌تواند یک نقش محافظتی بر روی سلول‌های پورکنژ قشر مخچه موش‌های صحرایی صرعی شده داشته باشد و تا حد زیادی مضرات پنتلین تترازول را کاهش دهد.

سپاسگزاری

از شورای پژوهشی دانشگاه علوم پزشکی سبزوار به خاطر تصویب طرح فوق و هم‌چنین از دکتر محمد رضا مهاجرانی که در بررسی میکروسکوپی لام‌ها کمک کردند، تشکر و قدردانی به عمل می‌آید.

مخچه در موش‌های صحرایی که اسید اسکوربیک دریافت می‌کردند بیش‌تر از گروهی از موش‌های صحرایی بود که سرم فیزیولوژی دریافت می‌کردند. افزایش میانگین سلول‌های سالم در حیوانات صرعی شده که اسید اسکوربیک دریافت می‌کردند ممکن است ناشی از خاصیت ضد اکسیدانی و ضد التهابی اسید اسکوربیک باشد که توانسته است تا حد زیادی مضرات پنتلین تترازول را بر روی نورون‌های پورکنژ قشر مخچه به تاخیر بیاورد. گزارش‌های جدید نشان می‌دهند که اسید اسکوربیک موجب کاهش واکنش‌های استرسی در سلول^۱، کاهش آسیب DNA، TNF-a و انترلوکین ۶ می‌شود (۲۱). در مطالعه حاضر میانگین تعداد سلول‌های سالم پورکنژ قشر مخچه در دوز ۲۵ mg/kg اسید اسکوربیک از دوزهای ۱۲/۵ mg/kg و ۵۰ mg/kg بیش‌تر بود. بنابراین، می‌توان گفت که دوز ۲۵mg/kg اسید اسکوربیک برای کاهش اثرات پنتلین تترازول بر روی سلول‌های پورکنژ قشر مخچه دوز مناسبی است. مطالعه Manjula و همکارانش بر روی موش‌های نژاد ویستار نشان می‌دهد که تزریق ویتا مین C در موش‌هایی که تحت تاثیر سرما قرار گرفته بودند یک نقش محافظتی دارد که این نقش را از طریق تنظیم چندین آنزیم داخل سلولی از جمله کاتالاز، سوپرااکسیداز و دسموتاز ایفا می‌کند (۲۰). نتیجه مطالعه حاضر با تحقیق فوق همخوانی دارد هرچند که روش مطالعه حاضر با تحقیق فوق متفاوت است زیرا در مطالعه حاضر اثر اسید اسکوربیک بر روی نورون‌های پورکنژ موش‌های بالغ صحرایی صرعی شده توسط پنتلین تترازول مورد بررسی قرار گرفته است در حالی که Manjula و همکارانش نقش اسید اسکوربیک را بر روی موش‌های صحرایی که در معرض کاهش دمای محیط قرار گرفته بودند مورد مطالعه قرار دادند (۲۰). در فرآیند مرگ سلول‌های دائمی یا نورونی که منجر به تشکیل اجسام آپوپتیک و تغییر موقعیت هسته در سلول می‌شود فاکتورهای سلولی

1. Reactive oxygen species

References

1. Camfield P, Camfield C. Incidence, prevalence and aetiology of seizures and epilepsy in children. *Epileptic Disord* 2015. [Epub ahead of print]
2. Sankaraneni R, Lachhwani D. Antiepileptic drugs-a review. *Pediatr Ann* 2015; 44(2): e36-42.
3. Hsu WW, Sing CW, He Y, Worsley AJ, Wong IC, Chan EW. Systematic review and meta-analysis of the efficacy and safety of perampamil in the treatment of partial-onset epilepsy. *CNS Drugs* 2013; 27(10): 817-827.
4. Inoue T, Matsumoto R, Ikeda A. Treatment of epilepsy in patients of adolescence and adulthood. *Nihon Rinsho* 2014; 72(5): 853-858.
5. Serdiuk SE, Gmiro VE, Veselkina OS. Stimulation of gastric mucosa afferents by phenylephrine potentiates anticonvulsive and eliminates sedative action of sodium valproate in the pentylenetetrazol kindling model in rats. *Russ Fiziol Zh Im I M Sechenova* 2014; 100(1): 96-104.
6. Jutila L, Immonen A, Partanen K, Partanen J, Mervaala E, Ylinen A, et al. Neurobiology of epileptogenesis in the temporal lobe. *Advances and Technical Standards in Neurosurgery* 2002; 27: 3-22.
7. Galic MA, Riazi K, Heida JG, Mouihate A, Fournier NM, Spencer SJ, et al. Postnatal inflammation increases seizure susceptibility in adult rats. *J Neuroscience* 2008; 28(27): 6904-913.
8. Chen Y, Luo G, Yuan J, Wang Y, Yang X, Wang X, et al. Vitamin C mitigates oxidative stress and tumor necrosis factor-alpha in severe community-acquired pneumonia and LPS-induced macrophages. *Mediators Inflamm* 2014; 2014: 426740.
9. Gonzalez-Ramirez M, Razo-Juarez LI, Sauer-Ramirez JL, Gonzalez-Trujano ME, Salgado-Ceballos H, Orozco-Suarez S. Anticonvulsive effect of vitamin C on pentylenetetrazol-induced seizures in immature rats. *Pharmacol Biochem Behav* 2010; 97(2): 267-272.
10. Santos LF, Freitas RL, Xavier SM, Saldanha GB, Freitas RM. Neuroprotective actions of vitamin C related to decreased lipid peroxidation and increased catalase activity in adult rats after pilocarpine-induced seizures. *Pharmacol Biochem Behav* 2008; 89(1): 1-5.
11. Sayyah M, Mandgary A, Kamalinejad M. Evaluation of the anticonvulsant activity of the seed acetone extract of *Ferula gummosa* Boiss. against seizures induced by pentylenetetrazole and electroconvulsive shock in mice. *J Ethnopharmacol* 2002; 82(2-3): 105-109.
12. Barkai E, Grossman Y, Gutnick MJ. Long-term changes in neocortical activity after chemical kindling with systemic pentylenetetrazole: an in vitro study. *J Neurophysiology* 1994; 72(1): 72-83.
13. Tomé Ada R, Feitosa CM, Freitas RM. Neuronal damage and memory deficits after seizures are reversed by ascorbic acid? *Arg Neuropsiquiatr* 2010; 68(4): 579-585.
14. Park SK, Hwang IK, An SJ, Won MH, Kang TC. Elevated P/Q type (alpha1A) and L2 type (alpha1D) Purkinje cell voltage-gated calcium channels in the cerebella of seizure prone gerbils. *Mol Cells* 2003; 16(3): 297-301.
15. Kalume F, Yu FH, Westenbroek RE, Scheuer T, Catterall WA. Reduced sodium current in Purkinje neurons from Nav1.1 mutant mice: implications for ataxia in severe myoclonic

- epilepsy in infancy. *J Neurosci* 2007; 27(41): 11065-11074.
16. Gheitasil S, Vaezi Gh, Keramati K. Effects of Intracerebroventricular Injection of Alcoholic Extract of *Hypericum Perforatum* on Fear Behavior in Presence Pentylene-tetrazole (PTZ) in Adult Male Rat. *Journal of Ilam University of Medical Sciences* 2009; 17(4): 36-44.
 17. Golmohammadi R, Pejhan A, Azhdari-Zarmehri H, Mohammad-Zadeh M. The role of ethanol on the anticonvulsant effect of valproic acid and cortical microvascular changes after epileptogenesis in mice. *Neurol Sci* 2013; 34(7): 1125-1131.
 18. Gown AM, Willingham MC. Improved Detection of Apoptotic Cells in Archival Paraffin Sections: Immunohistochemistry Using Antibodies to Cleaved Caspase 3. *J Histochem Cytochem* 2002; 50(4): 449-454.
 19. Akbari A, Jelodar G, Nazifi S. Vitamin C protects rat cerebellum and encephalon from oxidative stress following exposure to radiofrequency wave generated by a BTS antenna model. *Toxicol Mech Methods* 2014; 24(5): 347-352.
 20. Manjula KR, Subramanyam MV, Asha Devi S. Protection against oxidative stress caused by intermittent cold exposure by combined supplementation with vitamin E and C in the aging rat hypothalamus. *Neurochem Res* 2013; 38(4): 876-885.
 21. Dastjerdi MN, Salahshoor MR, Mardani M, Rabbani M, Hashemibeni B, Gharagozloo M, et al. The apoptotic effects of sirtuin1 inhibitor on the MCF-7 and MRC-5 cell lines. *Res Pharm Sci* 2013; 8(2): 79-89.
 22. Golmohammadi R, Namazi MJ, Nikbakht M, Salehi M, Derakhshan MH. Characterization and Prognostic Value of Mutations in Exons 5 and 6 of the p53 Gene in Patients with Colorectal Cancers in Central Iran. *Gut Liver* 2013; 7(3): 295-302.
 23. Goh KJ, Tian S, Shahrizaila N, Ng CW, Tan CT. Survival and prognostic factors of motor neuron disease in a multi-ethnic Asian population. *Amyotroph Lateral Scler* 2011; 12(2): 124-129.