گزارش مورد

مجله دانشگاه علوم پزشکی مازندران
دوره نوزدهم شماره ۷۰ خرداد و تیر سال ۱۳۸۸ (۹۰-۸۵)

# گزارش یک مورد نابینائی ناشی از سندرم ویسکوت-آلدریچ

جواد غفاری [۱] حسین کرمی [۲] علی عباسخانیان [۳] حسین سلیمانی راد [۴]

## چکیده

سندرم ویسکوت-آلدریچ(WAS) یک بیماری نقص ایمنی وابسته به جنس(کروموزمX) می‌باشد که با اگزما، عفونت‌های مکرر، افزایش بیماری‌های اتوایمون یا خود ایمنی، بدخیمی کاهش پلاکت با اندازه کوچکتر از حد نرمال همراه است.

بیمار پسر ۱۱ ساله‌ای است، از والدین غیر منسوب که به علت استفراغ، درد شکم (هماتوم) و کبودی اندام تحتانی (اکیموز) در ناحیه ساق پا بستری شده است. درطول زندگی خود چندین بار سابقه بستری شدن دربیمارستان را دارد که اغلب به علت خونریزی در مناطق مختلف بدن بوده است. بیمار بدلیل خونریزی مکرر شبکیه چشم از سال قبل نابینا شده است.

**واژه های کلیدی :** سندرم ویسکوت- آلدریچ، نقص ایمنی، نابینائی

## مقدمه

سندرم ویسکوت-آلدریچ Wiskott-Aldrich syndrome (WAS) یک بیماری نقص ایمنی وابسته به جنس می‌باشد که با ویژگی‌های بالینی و آزمایشگاهی مانند اگزمای پوستی، عفونت‌های مکرر، افزایش بیماری‌های اتوایمون، بدخیمی و کاهش پلاکت با اندازه کوچک‌تر از حد نرمال همراه است (۳-۱).

این بیماری اولین بار درسال۱۹۳۷ توسط ویسکوت مطرح شد(۱). علت آن موتاسیون در ژن پروتئین WAS می‌باشد که روی کروموزوم XP11.22- XP11.3 قرار دارد و شیوع آن بین ۱ تا ۱۰ مورد در هر یک میلیون نفر می‌باشد(۴،۵). اغلب این بیماران در ماه‌های اول زندگی به پتی‌شی، پورپورا، اکیموز، اسهال خونی و خونریزی به دنبال ختنه کردن مبتلا می‌شوند(۱).

ثابت ترین یافته در سندرم فوق کاهش پلاکت با اندازه کوچک‌تر از حد نرمال است ولی در بسیاری از آنها نقص ایمنی توام (سلول‌های T و B با هم) دیده می‌شود و یافته شایعتر در اختلالات هومورال کاهش IgM، افزایش IgA و IgE به همراه IgG نرمال می‌باشد. سطح تیترایزوهماگلوتنین نیز در این بیماران کاهش می‌یابد(۷،۶).

عفونت‌های مکرر دراین بیماران بیشتر به صورت‌های اوتیت میانی با پارگی پرده تمپان، پنومونی، سینوزیت و گاهی عفونت‌های نقاط دیگر بدن دیده می‌شود. خونریزی‌های پوستی و مخاطی شایع است ولی خونریزی‌های تهدیدکننده شدید زندگی مثل خونریزی

**مولف مسئول: دکتر جواد غفاری**- ساری: بلوار پاسداران، مرکز آموزشی درمانی بوعلی سینا E-mail: javadneg@yahoo.com
۱. فوق تخصص ایمونولوژی و آلرژی، استادیار دانشگاه علوم پزشکی مازندران ۲. فوق تخصص خون و انکولوژی اطفال، استادیار دانشگاه علوم پزشکی مازندران
۳. فوق تخصص مغزو اعصاب اطفال، استادیار دانشگاه علوم پزشکی مازندران ۴. دستیار اطفال، دانشگاه علوم پزشکی مازندران
تاریخ دریافت : ۸۸/۳/۱۶ تاریخ ارجاع جهت اصلاحات : ۸۸/۴/۹ تاریخ تصویب: ۸۸/۴/۳۱



Archive of SID
www.SID.ir
[ Downloaded from jmums.mazums.ac.ir on 2026-02-16 ]

مغزی و شبکیه چشم با احتمال کمتری وجود دارد و بسیار نادر می‌باشد(۲).

هدف از این مقاله معرفی عارضه نادر درگیری چشمی در یک بیمار با سندرم WAS می‌باشد.

## شرح مورد

بیمار پسر ۱۱ ساله حاصل سزارین، ترم، فرزند سوم و با واکسیناسیون کامل بر اساس برنامه کشوری می‌باشد، والدین غیر منسوب هستند. فرزند اول خانواده دختر سالم است. فرزند دوم پسر است که به علت خونریزی شدیدپوستی- مخاطی و گوارشی فوت کرده است و هیچگونه بررسی انجام نشده است. بیمار در سال ۸۶ به علت درد شکم و تورم اندام تحتانی(اکیموز) در ناحیه ساق پا و استفراغ بستری شده است. در بررسی هماتوم داخل پریتوان مشاهده شد که بیمار تحت لاپاراتومی قرار گرفت. قبل از این بیمار در تهران به مدت چندین سال تحت نظر قرار داشت که با تشخیص پورپورای ترمبوسیتوپنیک ایدیوپاتیک (ITP) تحت درمان با استروئیدها و ایمونوگلوبولین داخل وریدی (IVIG) قرار گرفت که نتیجه‌ای دربر نداشت و به همین دلیل پیگیری بیمار مدت‌ها به تعویق افتاد. بیمار در طول زندگی خود چندین بار بستری شده است که به جز یک مورد که به علت آبله مرغان بوده است و در بقیه موارد علت بستری شدن خونریزی در مناطق مختلف بدن بوده است.

*آزمایشات بیمار شامل:*

DsDNA= NL (3/16) C3= 117(NL) C4() = 22(NL) CH50= 116 (NL)

WBC= 2200-8800 Neutrophil =33% Lymphocyte= 46% MCH= 29 MCV= 60 MCH=17

Antiphopholipid = NL (9) Protein-c = NL (115) protein-S= NL (90%)

Hb= 7.1 = 8.3 PLT=18000-70000

MPV=5 IgM=22mg/dl IgG=250mg/dl IgE=450iu/ml

IgA= 300 mg/dl PT= 12 PTT= 31 INR= 1.08

Factor 13=NL Factor 5 leiden=NL(151.7) ANA=6.5(NL)

سطح آنتی ترومبین نرمال بوده است. در معاینات بیمار، ضایعات اگزمائی در اکثر نقاط بدن به خصوص روی صورت، اندام‌ها روی آرنج و زانو و همچنین روی تنه به میزان کمتر وجود داشته است و این ضایعات خارش دار بوده‌اند. شروع این ضایعات از همان سنین پائین ۳-۲ سالگی بوده است. همچنین بیمار از سرفه‌های مکرر نیز شکایت داشت. در معاینات هم رال پراکنده منتشر در ریه‌ها سمع شد که گاهی اوقات حتی با خس‌خس سینه و ویزینگ نیز همراه بود. ترشح بینی با خارش و گرفتگی آن نیز در طول این سال‌ها دیده شده است.

بیمار سابقه ابتلا به عفونت مکرر گوش میانی داشته که دربعضی موارد با پرفوراسیون و خروج ترشح چرکی همراه بوده است. درسال۸۷ چندین بار به علت مشکلات خونریزی در اندام‌ها و مخاط‌ها بستری شده بود که با تزریق پلاکت، بهبودی موقت حاصل شده است. بیمار در همین سال بار دیگر به طور ناگهانی دچار سردرد، تهوع، استفراغ، کاهش سطح هوشیاری، اختلال حرکتی و اختلال تکلم شد که با تشخیص خونریزی داخل مغزی بستری گردید. بیمار از کاهش بینائی شکایت داشت که در CT انجام شده از مغز بیمار، خونریزی وسیع در کانون‌های متعدد با ادم اطراف آنها مشاهده شد و در ارزیابی ته‌چشم که توسط فلوشیپ شبکیه صورت گرفت دکولمان شبکیه بدنبال خونریزی مشاهده شد. باتوجه به اینکه بیمار قبل از آن از نظر بینائی کاملا سالم بوده است و بعد از خونریزی مغزی و شبکیه دچار مشکل نابینائی شده است بنابراین بدون شک تنها عامل مشکل نابینائی بیمار ناشی ازعوارض این سندرم می‌باشد.

اسکن مغزی بیمار در زیر مشاهده می‌شود که در آن خونریزی متعدد به همراه ادم اطراف آنها دیده می‌شود. بیمار تحت درمان با داروهای مختلف مانند استروئید، پلاکت، ایمونوگلوبولین داخل وریدی و داروهای کاهش دهنده فشار مغزی قرار گرفت و بهبودی نسبتا خوبی داشت ولی به‌علت گستردگی ضایعات چشمی و عدم پاسخ مناسب، بینائی بیمار دچار مشکل شد و هم

Archive of SID

[ Downloaded from jmums.mazums.ac.ir on 2026-02-16 ]



www.SID.ir

اکنون از نابینائی رنج می‌برد. در آنژیوگرافی بیمار نیز هیپوپلازی و باریک شدن عروق سربرال خلفی، شریان مغزی داخلی (ICA) چپ، Siphone کاروتید و شریان مغزی میانی (MCA) چپ دیده شده است. شکل زیر مربوط به آنژیوگرافی بیمار است.

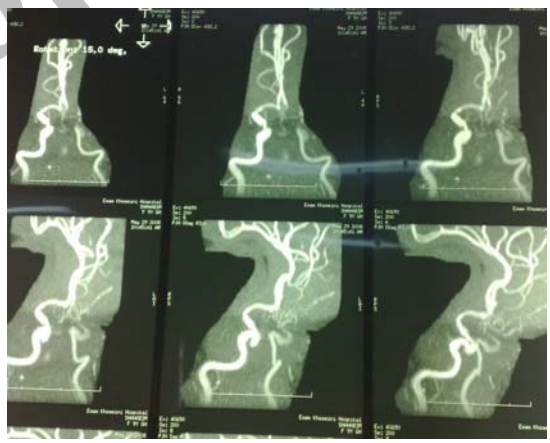

## بحث

سندرم WAS یک بیماری نقص ایمنی اولیه وابسته به X و نادر است که با کاهش پلاکت‌ها و اندازه کوچکتر از حد نرمال، عفونت‌های مکرر، اگزمای پوستی و افزایش خطر بیماری‌های اتوایمون و بدخیمی همراه است(۳-۱). ژن آن پروتئین WAS است که حاوی ۱۲ اگزون حاوی ۱۸۲۳ جفت باز می‌باشد(۴). تحقیقات متعدد نشان داده‌اند که بین ژنوتیپ و فنوتیپ بیماری ارتباط اساسی وجود دارد. معمولا تعداد مگاکاریوسیت‌های مغز استخوان نرمال و یا افزایش یافته هستند ولی تعداد پلاکت‌های خون محیطی کوچکتر از حد نرمال (کمتر از 6fl) است. ابتلا به عفونت‌های مکرر شامل عفونت گوش میانی، آبسه‌های پوستی، پنومونی، آنتروکولیت، مننژیت، سپتی سمی و عفونت ادراری دراین بیماران روی می‌دهند. عفونت‌های ویروسی وقارچی مثل کاندیدیازیس و آسپرژیلوزیس نیز در این بیماران دیده می‌شوند. سطوح ایمونوگلوبولین در اغلب موارد به شکل IgM کاهش یافته، IgA افزایش یافته و IgG نرمال و یا افزایش یافته می‌باشد(۷،۸). اگزمای پوستی از خفیف تا شدید دیده می‌شود که اغلب خفیف هستند. بیماری‌های آلرژیک دیگر مانند آسم و حساسیت غذایی بیشتر دیده می‌شود. افزایش IgE بالاتر از 1000IU/ml در ۲۰ تا ۶۰ درصد موارد دیده می‌شود که میزان IgE با شدت اگزما ارتباطی ندارد(۷). بیمار ما یک روند تقریبا تیپیک بیماری ژنتیکی سندرم ویسکویت آلدریچ را دنبال کرده است که با علائم کلاسیک خونریزی، عفونت و اگزما همراه بوده است. این بیمار از حدود ۲تا ۳ سالگی دچار ضایعات کبودرنگ پوستی شده بود که در مراجعات متعدد اختلال پلاکتی برای ایشان مطرح شد. در حدود سن ۵ سالگی پس از بررسی بیشتر و آزمایش مغز استخوان در حالی که اندازه پلاکت‌ها کوچکتر از 5fl بوده است تشخیص ترومبوسیتوپنی ایدیوپاتیک برای بیمار مطرح شد. نادیده‌گرفتن اندازه پلاکت و سایر علائم بیمار موجب این تشخیص اشتباه گردید. در حالی که در این بیمار وجود علائم بالینی شامل اگزمای پوستی، عفونت‌های مکرر گوش و عفونت‌های ریوی، اندازه کوچکتر پلاکت‌ها و الگوی سطوح ایمونوگلوبولین‌ها همه تاییدکننده سندرم WAS می‌باشند. از تشخیص‌های افتراقی مهم در این بیماری ترومبوسیتوپنی ایدیوپاتیک یا ITP است که بیمار ما نیز قبلا با همین تشخیص تحت درمان با استروئید و IVIG قرار گرفت و بهبودی حاصل نشد. اگر چه ITP به اشکال حاد و مزمن وجود دارد ولی در چند مورد بین این دو بیماری تفاوت وجود دارد. اول

Archive of SID

[ Downloaded from jmums.mazums.ac.ir on 2026-02-16 ]



www.SID.ir

اینکه در WAS پلاکت‌ها کاهش یافته و اندازه آنها نیز کوچکتر از حد نرمال است(MPV<7) اما درITP پلاکت کاهش می‌یابد ولی اندازه آنها بزرگتر از حد نرمال هستند و آزمایش BM با هیپرپلازی مگاکاریوسیت‌ها همراه است اما در WAS مگاکاریوسیت‌ها معمولا نرمال است(۱۰-۸). دوم اینکه بیماران با ITP از ضایعات اگزمایی و عفونت‌ها رنج نمی‌برند در حالی که در WAS این دو علامت بسیار بارز می‌باشند(۱). سوم اینکه معمولا بیماران مبتلا به ITP به درمان با IVIG و حتی استروئید پاسخ بسیار خوبی می‌دهند ولی اینگونه درمان‌ها روی تعداد پلاکت بیماران WAS اثری ندارد(۸).

ضایعات اگزمایی در بیماران WAS در ۸۱ درصد موارد وجود دارد(۳) که در بیمار ما نیز وجود داشته است که با درمان‌های آنتی‌هیستامین، کرم‌های مرطوب‌کننده و حتی‌گاهی اوقات استروئید موضعی پاسخ مناسبی می‌دهد.

اختلال پلاکتی با کاهش تعداد و اندازه کوچک تقریبا یک یافته ثابت در تمام بیماران است(۱) و اغلب بیماران(۸۴ درصد) به خونریزی متعدد و متناوب با شدت‌های متفاوت از خفیف تا شدید و تهدیدکننده زندگی مبتلا می‌شوند(۵). خونریزی‌های تهدیدکننده زندگی شامل خونریزی‌های دهانی، گوارشی و مغزی است که در مجموع در ۳۰ درصد موارد دیده می‌شود. اما خونریزی مغزی به تنهایی در ۲ درصد موارد گزارش شده است(۳). خونریزی در بیمار ما به تمام اشکال مورد اشاره شامل، پوستی، دهانی، بینی(اپی ستاکسی)گوارشی و مغزی دیده شده است.

علائم دیگری که در بیمار WAS وجود داشته است و گزارش شده اختلالات اتوایمون(۴۰ درصد) است که شامل آنمی‌همولتیک، بیماری التهابی روده، پورپورای مشابه هنوخ شوئن لاین، درماتومیوزیت، آنژیوادم ارثی و بدخیمی‌ها(۱۳ درصد) می‌باشند که بیشترین بدخیمی گزارش شده لنفوم از نوع سلول‌های B است که در بیمار ما تاکنون مشاهده نشده است(۳).

در WAS لنفوپنی نسبتا شایع است و در بیمار ما نیز در بعضی موارد کاهش گلبول‌های سفید(لوکوپنی) و بدنبال آن افت نوتروفیل (نوتروپنی) و لنفوسیت‌ها (لنفوپنی) وجود داشته است(۱۱،۱۰).

بیماری‌های اتوایمون مثل واسکولیت‌ها، آرتریت، IBD ، آنمی همولیتیک اتوایمون، نفروپاتی IgA و همچنین بدخیمی‌های مانند لنفوم و میلودیسپلازی در این بیماران بیشتر است(۳). البته موارد نادر دیگری مثل آنوریسم آئورت، ترومبوز ورید کبدی و لوکوانسفالوپاتی مغزی و اختلال بینائی در این بیماران گزارش شده‌اند(۱۴،۲-۱۲).

آنمی فقرآهن نیز به علت مزمن بودن بیماری و خونریزی‌های متعدد دیده می‌شود. ولی بیمار ما علاوه بر آن دارای پاترن تالاسمی بوده است که در بررسی میزان HbA2 برابر با ۴ درصد بود که آنمی β تالاسمی مینور را مطرح می‌کند و این شاید یک همزمانی و یا یک هم اتفاقی آن دو باشد و ارتباط علت و معلول بین آنها مطرح نیست.

تشخیص قطعی بیمار براساس تعیین موتاسیون مولکولی است. تاکنون بیش از ۱۵۸ نوع موتاسیون در این بیماران گزارش شده است(۱۵). ما به علت عدم امکان دستیابی به انجام آن و براساس تظاهرات کلاسیک بیماری، تشخیص WAS را گذاشته و بیمار را تحت مراقبت قرار دادیم.

برای بیماران فوق درمان قطعی وجود ندارد بلکه بر اساس علائم بالینی و چگونگی تظاهرات، درمان علامتی توصیه می‌شود. مانند سایر بیماری‌های نقص ایمنی، بیماران تحت پروفیلاکسی آنتی بیوتیک قرار می‌گیرند که تا حد زیادی از ایجاد عفونت‌ها جلوگیری می‌کنند و در موارد عفونت، درمان جدی صورت می‌گیرد. از IVIG نیز برای بالا بردن توان دفاعی فرد کمک گرفته می‌شود اما این درمان‌ها و حتی کاربرد استروئید تاثیری روی روند پلاکت‌ها و خونریزی‌ها ندارد اگر چه در درمان خونریزی‌ها بخصوص خونریزی‌های شدید و تهدیدکننده از تزریق پلاکت استفاده می‌شود زیرا می‌تواند بطور موقت تعداد پلاکت را افزایش داده و از

Archive of SID

[ Downloaded from jmums.mazums.ac.ir on 2026-02-16 ]



www.SID.ir

بدتر شدن وضع بیمار جلوگیری نماید. استروئیدها در موارد بیماری‌های اتوایمون در این سندرم کاربرد دارند. در نهایت درمان استاندارد آن پیوند مغز استخوان (BMT) می‌باشد که با نتایج متفاوتی همراه است(۱۶،۱۷) پیشنهاد انجام BMT برای بیمار داده شد که مورد پیگیری خانواده قرار نگرفت اما سایر درمان‌ها مانند تجویز آنها بیوتیک و تزریق IVIG به صورت مداوم و مکرر جهت بیمار انجام می‌شود. یکی از درمان‌های که هنوز مورد بحث است برداشتن طحال جهت افزایش نسبی پلاکت‌ها می‌باشد که البته این اقدام با افزایش خطر عفونت همراه است.

اما آنچه که در بیمار ما روی داده است که تاکنون در گزارشات دیگر نبوده و یا نادر است درگیری چشمی بیمار می‌باشد که به شکل خونریزی وسیع و گسترده شبکیه به همراه دکلمان یا جدا شدن شبکیه بود که منجر به نابینائی بیمار شده است. متاسفانه درمان‌های رایج برای خونریزی مغزی گرچه سبب بهبود علائم مغزی و عصبی و تکلم وی شده است ولی اثری روی بینائی نداشته است. هم اکنون بیمار از نظر راه رفتن، تکلم و هوشیاری مشکل خاصی ندارد ولی از نابینائی رنج می‌برد. البته گزارشی مبنی بر مشکلات بینائی ناشی از لوکوانفالوپاتی مغزی وجود دارد(۲)که با بیمار ما که ناشی از خونریزی شبکیه و دکولمان آن است تفاوت دارد.

به هرحال سندرمWAS یک نقص ایمنی است که با ضایعات خونریزی دهنده، عفونت و اگزما همراه است که می‌تواند با عواقب جدی مثل درگیری چشم و نابینائی همراه باشد. تشخیص به موقع آن و پیگیری مداوم و منظم می‌تواند تا حدی از این عواقب بکاهد. امکان انجام پیوند استخوان در کشور می‌تواند تا حدی راهگشای این بیماران باشد.

## References

1. Wiskott A. Familiärer, angeborener Morbus Werlhofii? Monatsschr Kinderheilkd 1937; 68: 212-216.
2. Downes SM, Black GC, Hyman N, Simmonds M, Morris, Barton C. Visual loss due to progressive multifocal leukoencephalopathy in a congenital immunodeficiency disorder. Arch Ophthalmol 2001; 119(9): 1376-1378.
3. Sullivan K.E, Mullen C.A, Blaese R.M, Winkelstein J.A. A multiinstitutional survey of the Wiskott-Aldrich syndrome. J Pediatr 1994; 125: 876-885.
4. Ryser O, Morell A, Hitzig W.H. Primary immunodeficiencies in Switzerland: first report of the national registry in adults and children.J Clin Immunol 1988; 8: 479-485.
5. Ochs H.D. The Wiskott-Aldrich syndrome. Isr Med Assoc J 2002; 4: 379-384.
6. Park J.Y, Shcherbina A, Rosen F.S, Prodeus A.P, Remold-O'Donnell E. Phenotypic perturbation of B cells in the Wiskott-Aldrich syndrome. Clin Exp Immunol 2005; 139: 297-305.
7. Burns S, Cory G.O, Vainchenker W, Thrasher A.J. Mechanisms of WASp-mediated hematologic and immunologic disease. Blood 2004; 104: 3454-3462.
8. Ochs H.D, Slichter S.J, Harker L.A, Von Behrens W.E, Clark R.A, Wedgwood R.J. The Wiskott-Aldrich syndrome: studies of lymphocytes, granulocytes, and platelets. Blood 1980; 55: 243-252.
9. Imai K, Morio T, Zhu Y, Jin Y, Itoh S, Kajiwara M. Clinical course of patients with WASP gene mutations. Blood 2004; 103: 456-464.

[ Downloaded from jmums.mazums.ac.ir on 2026-02-16 ]



www.SID.ir

10. Park J.Y, Kob M, Prodeus A.P, Rosen F.S, Shcherbina A and Remold-O'Donnell E. Early deficit of lymphocytes in Wiskott-Aldrich syndrome: possible role of WASP in human lymphocyte maturation. Clin Exp Immunol 2004; 136: 104-110.
11. Westerberg L, Larsson M, Hardy S.J, Fernandez C, Thrasher A.J, Severinson E. Wiskott-Aldrich syndrome protein deficiency leads to reduced B-cell adhesion, migration, and homing, and a delayed humoral immune response. Blood 2005; 105: 1144-1152.
12. Ono M, Goerler H, Breymann T. Aneurysm of the aortic root in the setting of Wiskott-Aldrich syndrome. Cardiol Young 2009; 19(2): 212-215.
13. Merlini L, Hanquinet S, Gungor T, Ozsahin H. Spontaneous therombosis of hepatic aneurysms in an infant with Wiskott-Aldrich syndrome. Pediatr Hematol Oncol 2009; 26(4): 261-266.
14. Matsushima T,Nakamura K, Oka T, Tachikawa N,Sata T, Murayama S, et al. Unusual MRI and pathologic findings of progressive multifocal leukoencephalopathy complicating adult Wiskott- Aldrich syndrome. Neurology 1997; 48(1): 279-282.
15. Yamada M, Ohtsu M, Kobayashi I, Kawamura N, Kobayashi K, Ariga T. Flow cytometric analysis of Wiskott-Aldrich syndrome(WAS) protein in lymphocytes from WAS patients and their familial carriers. Blood 1999; 93: 756-757.
16. Filipovich A.H, Stone J.V, Tomany S.C, Ireland M, Kollman C, Pelz C.J. Impact of donor type on outcome of bone marrow transplantation for Wiskott-Aldrich syndrome: collaborative study of the International Bone Marrow Transplant Registry and the National Marrow Donor Program. Blood 2001; 97: 1598-1603.
17. Thrasher A.J, Gaspar H.B. Gene therapy for severe combined immunodeficiencies. Expert Opin Biol Ther 2005; 5: 1175-1182.

Archive of SID

[ Downloaded from jmums.mazums.ac.ir on 2026-02-16 ]



www.SID.ir