

## *Effect of Aloe Vera on Histomorphometric Structure of Thyroid Gland, T3 and T4 Levels in Diabetic Rats*

Naeem Erfani Majd<sup>1</sup>,

Ali Shahriari<sup>2</sup>,

Fereshteh Morshedi<sup>3</sup>

<sup>1</sup> Professor, Department of Basic Sciences, Faculty of Veterinary Medicine, Shahid Chamran University, Ahvaz, Iran

<sup>2</sup> Associate Professor, Department of Basic Sciences, Faculty of Veterinary Medicine, Shahid Chamran University, Ahvaz, Iran

<sup>3</sup> MSc Student in Histology, Department of Basic Sciences, Faculty of Veterinary Medicine, Shahid Chamran University, Ahvaz, Iran

(Received May 14, 2015 Accepted October 31, 2015)

### **Abstract**

**Background and purpose:** Aloe vera is an anti-diabetic herb in traditional medicine. In the present study, the protective effect of aloe vera gel was studied on function of thyroid gland in diabetic rats.

**Materials and methods:** Fifty healthy male Wistar rats weighing 200-250g were randomized into 5 groups (n=10 per group). The animals in a control group were kept in normal conditions. In second group diabetes was induced by streptozotocin (STZ). In another group the streptozotocin induced diabetic rats received 400 mg/kg aloe vera gel once a day for 15 and 30 days. The next group included STZ-induced diabetic rats that received 10-15 units insulin once a day for 15 and 30 days. The Sham group included healthy normal rats that received 400 mg/kg aloe vera gel once a day for 15 and 30 days. By the end of days 15 and 30, the blood samples were taken. Then the animals were euthanized and the thyroid gland was removed and fixed in 10% buffered formalin. The semi-thin sections were prepared and stained using haematoxylin and eosin, and were observed under light microscope.

**Results:** Mean number and size of follicles significantly decreased in diabetic group compared to the control group ( $P \leq 0.05$ ). Histomorphometrical findings showed significant increase in mean number and size of follicles in the group receiving aloe vera gel compared to the diabetic group ( $P \leq 0.05$ ). There were significant decreases in concentrations of T3 and T4 hormones in diabetic group compared to those of the control group ( $P \leq 0.05$ ). Aloe vera treated animals showed significant increase in concentrations of T3 and T4 hormones compared to those of the control group ( $P \leq 0.05$ ).

**Conclusion:** Aloe vera gel could improve regeneration of damaged thyroid gland tissue in diabetic rats.

**Keywords:** Histomorphometry, rats, thyroid gland, aloe vera, triiodothyronine, thyroxine

J Mazandaran Univ Med Sci 2016; 26(133): 255-266 (Persian).

## مطالعه اثر آلوئه ورا بر ساختار هیستومورفومتری تیروئید و هورمون های T<sub>3</sub> و T<sub>4</sub> موش صحرایی دیابتی

نعیم عرفانی مجد<sup>۱</sup>

علی شهریاری<sup>۲</sup>

فرشته مرشدی<sup>۳</sup>

### چکیده

**سابقه و هدف:** آلوئه ورا در طب سنتی به عنوان داروی ضد دیابت مورد استفاده قرار می گیرد. هدف از این مطالعه بررسی اثر محافظتی ژل آلوئه ورا بر بافت و عملکرد غده تیروئید در رت های دیابتی شده بوده است.

**مواد و روش ها:** در این مطالعه تجربی از ۵۰ سررت نر بالغ به وزن ۲۰۰ تا ۲۵۰ گرم در ۵ گروه ۱۰ تایی استفاده شد. گروه اول (کنترل) در شرایط طبیعی نگهداری شدند. گروه دوم (دیابتی) با تزریق استرپتوزوتوسین دیابتی شدند. گروه سوم، بعد از دیابتی شدن ژل آلوئه ورا با دوز ۴۰۰ mg/kg روزانه دریافت نمودند. گروه چهارم، بعد از دیابتی شدن انسولین را با دوز ۱۰ تا ۱۵ واحد دریافت نمودند. گروه پنجم، رت های سالم بودند که ۴۰۰ mg آلوئه ورا دریافت نمودند. در پایان دوره ۱۵ و ۳۰ روزه، از تمام گروه ها نمونه خون گرفته شد و با اتر آسان کشی شده و بافت تیروئید پس از خارج شدن تثبیت گردید. مقاطع بافتی تهیه شده پس از رنگ آمیزی با هماتوکسیلین و اتوزین با استفاده از میکروسکوپ نوری بررسی شدند.

**یافته ها:** میانگین تعداد و اندازه فولیکول ها در گروه دیابتی نسبت به گروه کنترل کاهش معنی داری داشت ( $p \leq 0/05$ ). در برش های تیروئید گروه درمان شده با ژل آلوئه ورا، میانگین و اندازه فولیکول ها نسبت به گروه دیابتی افزایش معنی داری داشت ( $p \leq 0/05$ ). غلظت هورمون های T<sub>3</sub> و T<sub>4</sub> در گروه دیابتی نسبت به گروه کنترل کاهش معنی داری داشت ( $p \leq 0/05$ ). متعاقب دریافت ژل آلوئه ورا غلظت هورمون ها افزایش معنی داری نسبت به گروه کنترل داشت ( $p \leq 0/05$ ).

**استنتاج:** استفاده از ژل آلوئه ورا می تواند در بازسازی و ترمیم تیروئید آسیب دیده در رت های دیابتی شده مؤثر باشد.

**واژه های کلیدی:** هیستومورفومتری، موش های صحرایی، غده تیروئید، آلوئه ورا، هورمون های T<sub>3</sub> و T<sub>4</sub>

### مقدمه

ابتلا این بیماران را نسبت به افرادی که مبتلا به بیماری نیستند به عوارضی چون نابینایی تا ۶/۸ درصد، بیماری کلیوی ۱۳/۳ درصد، قانقاریا ۲۹/۹ درصد، بیماری های قلبی ۶/۴ درصد و سکته مغزی ۵/۴ درصد بیش تر می کند (۲). به طور کلی این بیماری یک سندرم اختلال در

دیابت ملیتوس (DM) یکی از اختلالات هتروژن است که به وسیله افزایش قند خون مشخص می شود و از نقص در ترشح انسولین و مقاومت به عملکرد انسولین و یا هر دو حاصل می شود (۱). مطالعات نشان می دهد بیماری دیابت از طریق تاثیر بر سیستم عروقی احتمال

E-mail: naeemalbo@yahoo.com

**مؤلف مسئول:** نعیم عرفانی مجد - اهواز: دانشگاه شهید چمران، دانشکده دامپزشکی، گروه علوم پایه

۱. استاد، گروه علوم پایه، دانشکده دامپزشکی، دانشگاه شهید چمران، اهواز، ایران

۲. دانشیار، گروه علوم پایه، دانشکده دامپزشکی، دانشگاه شهید چمران، اهواز، ایران

۳. دانشجوی کارشناسی ارشد بافت شناسی، دانشکده دامپزشکی، دانشگاه شهید چمران، اهواز، ایران

تاریخ دریافت: ۱۳۹۴/۲/۲۴ تاریخ ارجاع جهت اصلاحات: ۱۳۹۴/۳/۲ تاریخ تصویب: ۱۳۹۴/۸/۹

حد رادیکال‌های آزاد و هم‌چنین کاهش آنزیم‌های گلیکاسیون می‌تواند باعث کاهش سطح گلوکز خون در رت‌های دیابتی شود (۸). اثر کاهنده قندخون عصاره ژل آلوئه‌ورا ممکن است به دلیل حضور عناصر کروم، مس، روی و منگنز باشد که باعث تقویت فعالیت انسولین می‌شود. هم‌چنین کاهش قندخون توسط آلوئه‌ورا را می‌توان با اثر آنتی‌اکسیدانی عصاره آلوئه‌ورا توضیح داد. اثر آنتی‌اکسیدانی این گیاه به دلیل وجود آنتی‌اکسیدان‌های طبیعی (کل فنل‌ها، فلاونوئیدها و ویتامین C و E) می‌باشد (۹).

Studer و همکاران و Wollman گزارش نمودند که دیابت باعث کاهش مناطق فولیکولی در غده تیروئید موش‌های صحرایی می‌شود و هم‌چنین ضخامت اپی‌تلیوم فولیکول‌ها در موش‌های صحرایی دیابتی در مقایسه با گروه کنترل کاهش یافته است (۱۰، ۱۱). در مطالعه‌ای که Gilberto و همکاران روی موش‌های دیابتی شده با استرپتوزوتوسین انجام دادند، گزارش نمودند که یک ماه پس از القای دیابت تغییرات ساختاری در غده تیروئید ایجاد می‌شود. دیابت باعث کاهش تعداد فولیکول‌های غده تیروئید می‌شود. هم‌چنین در بیماران دیابتی ضخامت اپی‌تلیوم فولیکول‌ها کاهش می‌یابد (۱۲). با توجه به مطالعات قبلی انجام شده روی گیاه آلوئه‌ورا و ارزیابی اثرات این گیاه در میزان قندخون، مطالعه روی اثرات هیستولوژیکی این گیاه لازم است. بنابراین هدف از مطالعه حاضر بررسی اثر عصاره آلوئه‌ورا بر ساختار بافت تیروئید در موش‌های صحرایی دیابتی شده بوده است.

## مواد و روش‌ها

در این مطالعه تجربی از موش‌های صحرایی بالغ با نام علمی رتوس نوروژیکوس آلیویاس (*RattusNorvegicusAllivias*) از نژاد ویستار (*wistar*) استفاده شد. پس از آماده‌سازی قفس‌های مخصوص نگهداری موش صحرایی ۵۰ سر موش صحرایی نر نژاد ویستار جفت‌گیری نکرده حدود ۲ تا ۳ ماهه دارای

متابولیسم کربوهیدرات، چربی و پروتئین است که در اثر فقدان ترشح انسولین یا کاهش حساسیت بافت‌ها به انسولین پدید می‌آید (۳). در نتیجه افراد مبتلا به دیابت برای زنده ماندن به انسولین نیاز دارند و با توجه به این که تزریق انسولین روشی پرهزینه و وقت‌گیر است، مطالعه گیاهان دارویی کلید طبیعی برای بازکردن مشکلات درمانی دیابت را ارائه می‌نماید. از بین گیاهان مختلفی که در این زمینه مورد توجه قرار گرفته است، آلوئه‌ورا از جایگاه ویژه‌ای برخوردار است. آلوئه‌ورا (صبرزد) یکی از گونه‌های مهم دارویی است که بیش‌تر در مناطق گرم و خشک می‌روید. به طور طبیعی در آفریقا، آمریکا و آسیا یافت می‌شود. آلوئه‌ورا متعلق به خانواده لیلی آسه است که در حدود ۳۶۰ گونه از آن وجود دارد. در ایران نیز تنها یک گونه آلوئه لی‌تورالیس بکر (*A.Littoralis Baker*) وجود داشته که در سواحل جنوبی ایران و جزایر خلیج فارس می‌روید. این گیاه دارای انواع آنزیم‌ها، ویتامین‌ها، مواد معدنی، قندها، لیگنین، انواع ساپونین، سالیسیلیک اسیدها و اسیدهای آمینه می‌باشد (۴). آثار ضد دیابتی آلوئه‌ورا در سال‌های اخیر توجه تعداد زیادی از مراکز تحقیقاتی را به خود معطوف داشته است. مواد دارویی فعال در ژل و برگ این گیاه (آلوئین، آمودین، آلوئه آمودین، باربالوئین، پلی و مونوساکاریدهایی مانند استرول، اسیدهای آلی و ویتامین‌های B و C) می‌توانند میزان قندخون در دیابت ناشی از استرپتوزوتوسین (STZ) را به میزان قابل توجهی کاهش دهند (۵). Ajabnoor در مطالعه‌ای کاهش میزان گلوکز خون در موش‌های صحرایی دیابتی تغذیه شده با گیاه آلوئه‌ورا به صورت خوراکی را گزارش کرد (۶). ایوبی و همکاران اثر عصاره آلوئه‌ورا در کاهش گلوکز و کلسترول خون در موش‌های صحرایی دیابتی شده با استرپتوزوتوسین و هم‌چنین نقش آن در بهبود ترشح انسولین را گزارش نمودند (۷). نتایج مطالعه Rajasekaran و همکاران نیز نشان داد ژل آلوئه‌ورا به عنوان عاملی آنتی‌اکسیدانی از طریق مهار تولید بیش از

محدوده وزنی ۲۰۰ تا ۲۵۰ گرم تهیه شدند. موش‌های مورد مطالعه به صورت تصادفی به ۵ گروه ۱۰ تایی (گروه‌های کنترل، دیابتی، دیابتی دریافت‌کننده آلوئه‌ورا، دیابتی دریافت‌کننده انسولین، شاهد دریافت‌کننده آلوئه‌ورا) تقسیم شدند. همه گروه‌ها در شرایط یکسان محیطی شامل ۱۲ ساعت روشنایی و ۱۲ ساعت تاریکی و دمای ثابت ( $20 \pm 1$ ) درجه سانتی‌گراد و تغذیه یکسان به مدت ۱۵ و ۳۰ روز نگهداری شدند.

گروه ۱ (کنترل) با تغذیه معمولی و در شرایط طبیعی نگهداری شدند. در گروه ۲ (دیابتی) رت‌ها توسط یک دوز استرپتوزوتوسین (STZ) به میزان ۶۵ میلی‌گرم به ازای هر کیلوگرم که به صورت داخل صفاقی تزریق شد، دیابتی شدند. یک هفته بعد از تزریق استرپتوزوتوسین، رت‌ها به منظور تشخیص وجود دیابت از نظر میزان گلوکز خون مورد بررسی قرار گرفتند. میزان گلوکز بالای  $250 \text{ mg/dl}$  دیابتی محسوب شد. بعد از اثبات وجود دیابت، هیچ‌گونه درمان دیگری دریافت نکردند. در گروه ۳ (دیابتی دریافت‌کننده آلوئه‌ورا) رت‌های دیابتی که به صورت آزمایشگاهی دیابتی گردیدند، انتخاب شدند و آلوئه‌ورا را با دوز ۴۰۰ میلی‌گرم به ازای هر کیلوگرم به صورت روزانه از طریق گاوآژ به مدت ۳۰ روز دریافت نمودند. در گروه ۴ (دیابتی دریافت‌کننده انسولین) رت‌های دیابتی شده انسولین را با دوز ۱۰ واحد به ازای هر موش به صورت روزانه دریافت کردند. در گروه ۵ (شاهد دریافت‌کننده آلوئه‌ورا) رت‌های سالم، آلوئه‌ورا را به میزان ۴۰۰ میلی‌گرم به ازای هر کیلوگرم به صورت روزانه حداقل به مدت ۳۰ روز به صورت گاوآژ دریافت نمودند. در پایان دوره ۱۵ و ۳۰ روزه آزمایش، حیوانات به مدت ۱۲ ساعت از غذا محروم بودند ولی به آب آزاد دسترسی داشتند. در نهایت با رعایت ملاحظات اخلاقی، حیوانات آسان‌کشی شدند. بلافاصله تیروئید هر رت از بدن خارج گردید و به منظور تثبیت، درون فرمالین سالی ۱۰ درصد قرار داده شد. سپس به روش تهیه مقاطع بافتی معمول برش‌هایی به

ضخامت ۲ تا ۳ میکرومتر تهیه گردید و پس از آن برش‌ها با رنگ آمیزی H&E رنگ آمیزی شدند و مورد مطالعه هیستولوژیک و هیستومتریکی قرار گرفتند. مطالعات میکرومتری با استفاده از لنز Digital Dino-Lite و نرم‌افزار Dino Capture 1 در ۵ میدان دید تصادفی و در ۵ برش بافتی انجام شد. در این مطالعه اندازه قطر کوچک و قطر بزرگ فولیکول‌ها، ضخامت اپی‌تلیوم دیواره فولیکول‌ها، اندازه قطر بزرگ و قطر کوچک غده تیروئید و اندازه قطر کپسول غده تیروئید اندازه‌گیری گردید و تعداد فولیکول‌های بزرگ و کوچک و تعداد فولیکول‌های بزرگ بخش محیطی غده تیروئید نیز شمارش شد. قبل از آسان‌کشی از تمام گروه‌ها نمونه خون اخذ و غلظت سرمی هورمون‌های  $T_3$  و  $T_4$  نیز اندازه‌گیری شد. داده‌های به دست آمده با استفاده از نرم‌افزار SPSS V16 و آزمون ANOVA پس از آزمون Tukey مورد تحلیل آماری قرار گرفت.  $p \leq 0.05$  به عنوان سطح معنی‌دار در نظر گرفته شد.

## یافته‌ها

نتایج میکروسکوپی ۱۵ و ۳۰ روز پس از دیابتی شدن: هم‌چنان که در جداول شماره ۱ تا ۴ مشاهده می‌گردد، در ساختار بافتی تیروئید گروه‌های مورد مطالعه از نظر تعداد فولیکول‌های بخش محیطی غده تیروئید، قطر فولیکول‌های بزرگ و کوچک، تعداد فولیکول‌های بزرگ و کوچک، قطر بزرگ و کوچک فولیکول‌های بزرگ و کوچک، ضخامت اپی‌تلیوم فولیکول‌ها و قطر کپسول غده تیروئید تفاوت‌های معنی‌داری وجود دارد. به دنبال القاء دیابت در موش‌های صحرايي، تعداد و اندازه فولیکول‌ها و ابعاد غده تیروئید نسبت به گروه شاهد کاهش یافته است (تصویر شماره ۱). ولی تجویز عصاره آلوئه‌ورا و انسولین باعث افزایش اندازه و تعداد فولیکول‌ها و ابعاد تیروئید نسبت به گروه دیابتی شده است (تصویر شماره ۲). هم‌چنین تعداد و اندازه فولیکول‌ها و ابعاد غده تیروئید در موش‌های گروه



موش‌های دیابتی ۳۰ روز پس از دیابتی شدن در مقایسه با گروه کنترل افزایش معنی داری را نشان داد ( $p \leq 0/045$ ). در موش‌های دیابتی دریافت کننده آلوده‌ورا قطر کپسول غده تیروئید نسبت به گروه دیابتی افزایش معنی داری را با سطح  $p \leq 0/001$  نشان داد. هم‌چنین در موش‌های دیابتی درمان شده با انسولین قطر کپسول غده تیروئید در مقایسه با گروه دیابتی افزایش معنی داری را نشان داد ( $p \leq 0/001$ ).

نشان داد ( $p \leq 0/001$ ). تعداد فولیکول‌های کوچک در موش‌های دیابتی درمان شده با انسولین ۳۰ روز پس از دیابتی شدن نسبت به گروه دیابتی افزایش معنی داری را با سطح  $p \leq 0/001$  نشان داد. میانگین قطر کپسول غده تیروئید در موش‌های دیابتی ۱۵ روز پس از دیابتی شدن در مقایسه با گروه کنترل کاهش معنی دار را نشان داد ( $p \leq 0/001$ ) ولی میانگین قطر کپسول غده تیروئید در

**جدول شماره ۱:** میانگین و خطای استاندارد مشخصه‌های مورد مطالعه بافت غده تیروئید در موش‌های صحرائی، ۱۵ روز پس از دیابتی شدن

مشخصه‌های مورد مطالعه آزمایشی	قطر کوچک غده تیروئید (µm)	قطر بزرگ غده تیروئید (µm)	قطر کپسول غده تیروئید (µm)	قطر بزرگ فولیکول بزرگ (µm)	قطر کوچک فولیکول بزرگ (µm)	قطر فولیکول کوچک (µm)
کنترل (a)	۱۳۱/۹۳ ± ۷۹۳/۵۷	۲۳۴/۰۹ ± ۱۸۵۹/۴۲	۸/۲۵ ± ۶۳/۸۴	۲۸۷۰ ± ۱۲۶/۹۰	۸۹/۳۹ ± ۱۹۷/۰	۵/۲۴ ± ۲۶/۹۲
دیابتی (b)	۸۰/۶۳ ± ۲۹۲/۲۳	۱۰۲/۰۵ ± ۶۸۳/۰۳	۲۶/۹۸ ± ۱۳/۱۲	۱۲/۷۵ ± ۸۰/۸۰	۱۰/۹۴ ± ۵۶/۵۵	۲/۰۲ ± ۱۳/۹۹
دیابتی+آلوده ورا (c)	۲۲۲/۱۰ ± ۶۴۹/۴۸	۴۵۵/۲۸ ± ۱۱۸۲/۲۳	۱۶/۵۴ ± ۴۹/۳۶	۲۶/۲۴ ± ۱۲۷/۵۹	۲۵/۵۲ ± ۸۳/۵۶	۲/۳۲ ± ۱۸/۹۵
دیابتی+انسولین (d)	۲۱۶/۵۱ ± ۸۲۴/۲۵	۲۱۱/۷۱ ± ۱۴۹۹/۲۶	۱۲/۸۴ ± ۵۰/۲۵	۳۳/۰ ± ۱۲۹/۹۱	۲۴/۵۸ ± ۸۷/۲۶	۲/۵۰ ± ۱۹/۰۶
کنترل+آلوده ورا (e)	۱۷۸/۲۳ ± ۶۴۹/۴۱	۲۳۴/۴۳ ± ۱۶۷۳/۵۳	۱۶/۸۳ ± ۶۶/۹۲	۲۵/۲۷ ± ۱۲۵/۴۳	۲۴/۸۶ ± ۸۹/۴۷	۲/۶۰ ± ۱۹/۹۷

حروف (a-e) نشان دهنده وجود اختلاف معنی دار به ترتیب با گروه‌های کنترل، دیابتی، دیابتی+آلوده ورا، دیابتی+انسولین و کنترل+آلوده ورا می‌باشند ( $p \leq 0/05$ ).

**جدول شماره ۲:** میانگین و خطای استاندارد مشخصه‌های مورد مطالعه بافت غده تیروئید در موش‌های صحرائی، ۱۵ روز پس از دیابتی شدن

مشخصه‌های مورد مطالعه آزمایشی	ضخامت اپی‌تلیوم فولیکول (µm)	تعداد فولیکول‌های بزرگ بخش محیطی غده تیروئید	تعداد فولیکول‌های کوچک در مساحت ۱mm <sup>2</sup>	تعداد فولیکول‌های بزرگ در مساحت ۱mm <sup>2</sup>	جمع کل فولیکول‌ها در مساحت ۱mm <sup>2</sup>
گروه کنترل (a)	۱۸۳ ± ۹/۵۸	۱۱/۳۸ ± ۳۴/۷۲	۹۱/۳۹ ± ۴۲۷/۳۶	۱۱/۵۱ ± ۹۰/۱۶	۷۸۰/۶ ± ۵۱۶/۲۴
دیابتی (b)	۰/۸۵ ± ۴/۳۶	۶/۵۸ ± ۱۶/۰۷	۷۸/۷۷ ± ۱۴۵/۴۰	۹/۷۷ ± ۴۰/۶۹	۷۳/۹۹ ± ۲۱۴/۱۸
دیابتی+آلوده ورا (c)	۰/۸۳ ± ۵/۹۸	۷/۱۱ ± ۱۷/۴۰	۷۹/۹۲ ± ۲۶۳/۷۱	۱۷/۵۶ ± ۸۱/۵۸	۷۵/۹۷ ± ۴۳۳/۹۲
دیابتی+انسولین (d)	۰/۸۵ ± ۶/۱۵	۷/۳۲ ± ۳۴/۷۰	۴۶/۸۹ ± ۳۲۰/۳۹	۱۴/۰۱ ± ۸۴/۲۴	۵۷/۰۴ ± ۳۹۷/۵۹
کنترل+آلوده ورا (e)	۰/۷۲ ± ۷/۰۰	۸/۳۲ ± ۳۱/۲۶	۴۵/۶۵ ± ۴۱۱/۷۶	۱۱/۴۲ ± ۷۸/۶۶	۳۰/۸۷ ± ۴۴۶/۰۷

حروف (a-e) نشان دهنده وجود اختلاف معنی دار به ترتیب با گروه‌های کنترل، دیابتی، دیابتی+آلوده ورا، دیابتی+انسولین و کنترل+آلوده ورا می‌باشند ( $p \leq 0/05$ ).

**جدول شماره ۳:** میانگین و خطای استاندارد مشخصه‌های مورد مطالعه در موش‌های صحرائی، ۳۰ روز پس از دیابتی شدن

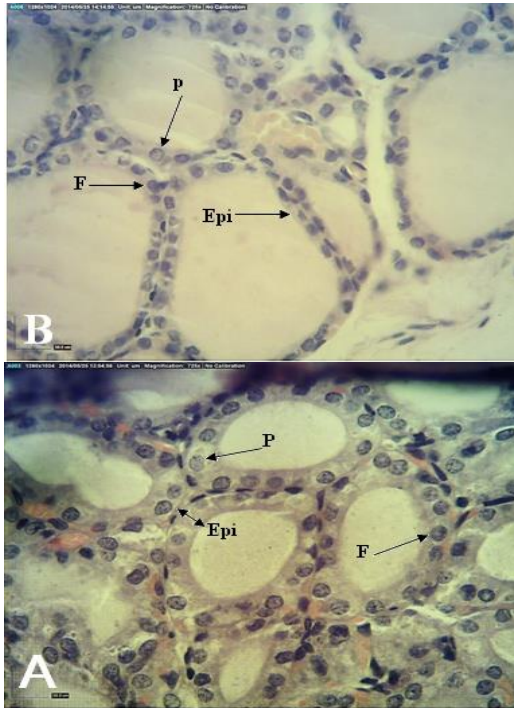
مشخصه‌های مورد مطالعه آزمایشی	قطر کوچک غده تیروئید (µm)	قطر بزرگ غده تیروئید (µm)	قطر کپسول غده تیروئید (µm)	قطر بزرگ فولیکول بزرگ (µm)	قطر کوچک فولیکول بزرگ (µm)	قطر فولیکول کوچک (µm)
کنترل (a)	۴۶/۲۲ ± ۱۰۸/۱۴	۳۹۹/۹۰ ± ۱۸۱۲/۱۹	۸/۸۷ ± ۶۴/۶۴	۲۴/۸۵ ± ۱۳۲/۸۴	۲۵/۶۴ ± ۹۷/۶۵	۹/۶۶ ± ۲۷/۳۵
دیابتی (b)	۱۴۴/۰۸ ± ۳۹۰/۴۸	۲۳۴/۹۷ ± ۶۷۰/۹۸	۴/۸۷ ± ۳۷/۴۴	۱۰/۶۰ ± ۹۲/۰۳	۱۳/۶۷ ± ۶۶/۰۶	۱/۹۲ ± ۱۴/۱۵
دیابتی+آلوده ورا (c)	۲۴۶/۵۵ ± ۷۵۵/۴۶	۴۴۴/۶۳ ± ۱۴۶۹/۱۵	۱۶/۵۷ ± ۶۳/۰۱	۲۴/۹۷ ± ۱۳۹/۹۷	۲۸/۲۰ ± ۸۴/۸۸	۳/۰۲ ± ۲۰/۲۳
دیابتی+انسولین (d)	۱۵۲/۵۸ ± ۹۰/۶۳	۲۲۴/۸۶ ± ۱۶۱۶/۱۵	۲۰/۹۷ ± ۶۹/۸۸	۳۳/۹۱ ± ۱۵۳/۹۰	۲۰/۸۲ ± ۱۰۰/۸۵	۳/۲۰ ± ۲۰/۰۷
کنترل+آلوده ورا (e)	۱۹۵/۵۶ ± ۱۰۶۰/۸۶	۱۵۵/۹۲ ± ۱۵۸۹/۴۰	۲۴/۹۱ ± ۷۱/۹۴	۲۱/۴۷ ± ۱۳۷/۱۲	۲۰/۹۷ ± ۸۷/۹۷	۳/۰۶ ± ۱۸/۱۳

حروف (a-e) نشان دهنده وجود اختلاف معنی دار به ترتیب با گروه‌های کنترل، دیابتی، دیابتی+آلوده ورا، دیابتی+انسولین و کنترل+آلوده ورا می‌باشند ( $p \leq 0/05$ ).

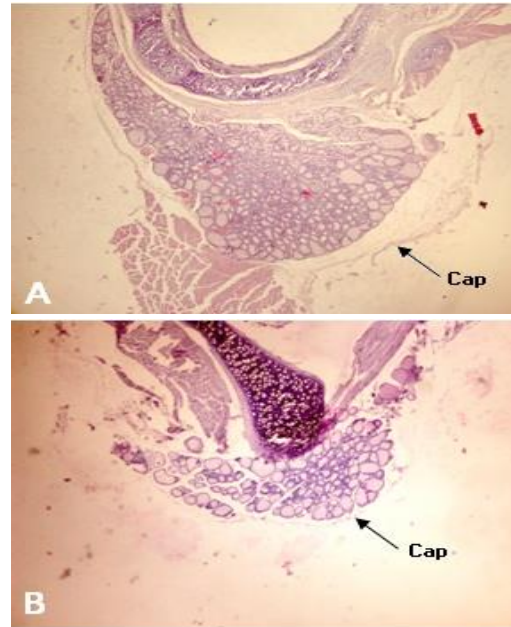
**جدول شماره ۴:** میانگین و خطای استاندارد مشخصه‌های مورد مطالعه در موش‌های صحرائی، ۳۰ روز پس از دیابتی شدن

مشخصه‌های مورد مطالعه آزمایشی	ضخامت اپی‌تلیوم فولیکول (µm)	تعداد فولیکول‌های بزرگ بخش محیطی غده تیروئید	تعداد فولیکول‌های کوچک در مساحت ۱mm <sup>2</sup>	تعداد فولیکول‌های بزرگ در مساحت ۱mm <sup>2</sup>	جمع کل فولیکول‌ها در مساحت ۱mm <sup>2</sup>
گروه کنترل (a)	۱/۱۲ ± ۹/۸۶	۶/۸۴ ± ۲۸/۱۱	۳۳/۰۰ ± ۲۹۹/۸۲	۱۲/۱۴ ± ۴۳/۲۹	۲۱/۴۷ ± ۳۸۸/۰۵
دیابتی (b)	۰/۸۶ ± ۴/۷۷	۹/۶۵ ± ۱۴/۵۶	۲۹/۳۹ ± ۵۵/۲۱	۱۲/۱۴ ± ۴۳/۲۹	۱۷/۰۲ ± ۱۴۷/۹۸
دیابتی+آلوده ورا (c)	۱/۰۰ ± ۶/۸۶	۶/۵۶ ± ۳۲/۶۶	۲۹/۳۹ ± ۴۲/۱۵	۱۲/۹۵ ± ۶۸/۵۴	۸۱/۸۸ ± ۲۹۶/۳۴
دیابتی+انسولین (d)	۱/۴۰ ± ۷/۴۸	۷/۱۰ ± ۳۲/۱۵	۲۸/۵۵ ± ۲۵۲/۲۳	۹/۱۱ ± ۸۴/۴۸	۲۹/۲۶ ± ۳۰۷/۵۰
کنترل+آلوده ورا (e)	۱/۱۲ ± ۷/۴۹	۳/۶۹ ± ۲۸/۴۲	۶۷/۵۲ ± ۳۱۵/۴۶	۱۶/۸۰ ± ۷۴/۰۴	۵۷/۰۸ ± ۲۶۸/۹۸

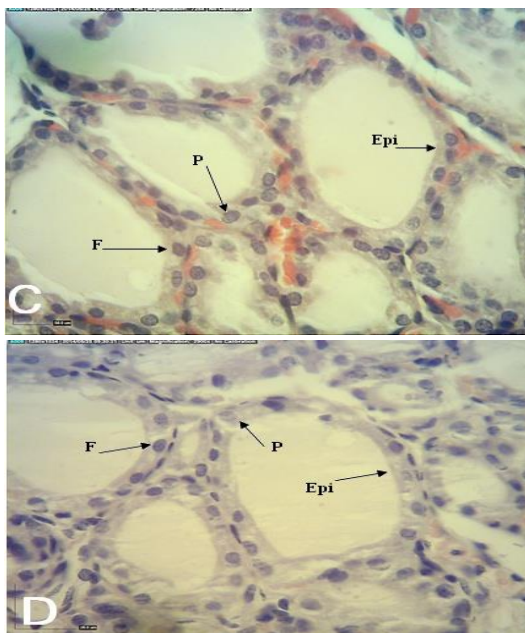
حروف (a-e) نشان دهنده وجود اختلاف معنی دار به ترتیب با گروه‌های کنترل، دیابتی، دیابتی+آلوده ورا، دیابتی+انسولین و کنترل+آلوده ورا می‌باشند ( $p \leq 0/05$ ).



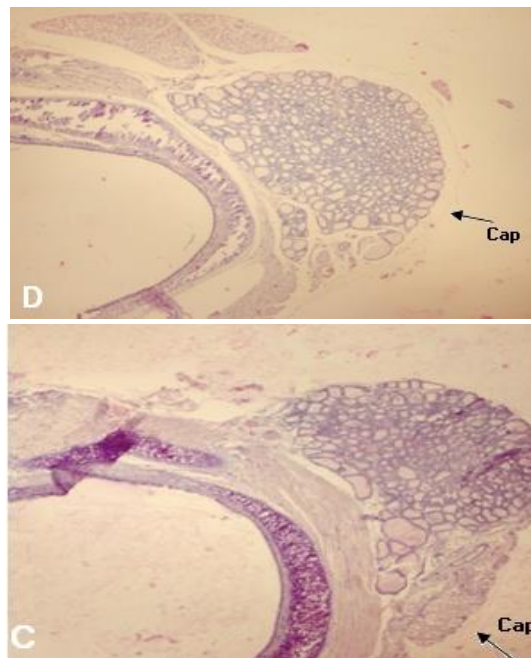
**تصویر شماره ۳:** ساختار بافتی غده تیروئید موش صحرائی گروه کنترل (A) و گروه دیابتی (B)، ۱۵ روز پس از دیابتی شدن ( $40\times$  H&E). کاهش ضخامت اپی تلیوم فولیکول ها در گروه دیابتی را نسبت به گروه کنترل نشان می دهد. اپی تلیوم فولیکول (Epi)، سلول های فولیکولار (F)، سلول های پارافولیکولار (P).



**تصویر شماره ۱:** ساختار بافتی غده تیروئید موش صحرائی گروه کنترل (A) و گروه دیابتی (B)، ۱۵ روز پس از دیابتی شدن ( $3.2\times$  H&E). کاهش تعداد و اندازه فولیکول ها و ابعاد غده تیروئید در گروه دیابتی (B) نسبت به گروه کنترل (A) قابل مشاهده است. کپسول غده تیروئید (Cap).



**تصویر شماره ۴:** ساختار بافتی غده تیروئید موش صحرائی گروه دیابتی دریافت کننده آلوتنه ورا (C) و گروه دیابتی دریافت کننده انسولین (D) ۱۵ روز پس از دیابتی شدن ( $40\times$  H&E). افزایش ضخامت اپی تلیوم فولیکول ها را در گروه دیابتی دریافت کننده آلوتنه ورا (C) و



**تصویر شماره ۲:** ساختار بافتی غده تیروئید موش صحرائی گروه دیابتی دریافت کننده آلوتنه ورا (C) و گروه دیابتی دریافت کننده انسولین (D)، ۳۰ روز پس از دیابتی شدن ( $3.2\times$  H&E). افزایش تعداد و اندازه فولیکول ها و ابعاد غده تیروئید در این دو گروه نسبت به گروه دیابتی (B) قابل مشاهده است. کپسول غده تیروئید (Cap).

جدول شماره ۶: میانگین و خطای استاندارد غلظت هورمون‌های  $T_3$  و  $T_4$  سرمی در گروه‌های مورد مطالعه، ۳۰ روز پس از دیابتی شدن

گروه‌ها	هورمون‌های تیروئید	
	ng/dl $T_3$	mg/dl $T_4$
گروه کنترل (A)	b ۰,۸۷±۶,۰۱	b ۰,۴۳±۲,۸۳
گروه دیابتی (B)	acd ۰,۷۰±۴,۶۲	acd ۰,۶۵±۱,۰۰
گروه دیابتی+آلوئه‌ورا (C)	b ۰,۰۷±۶,۴۰	be ۰,۸۴±۳,۶۱
گروه دیابتی+انسولین (D)	b ۰,۱۰±۶,۵۲	be ۰,۹۶±۳,۹۴
کنترل آلوئه‌ورا (E)	b ۰,۰۴±۶,۳۲	cd ۰,۰۸±۱,۹۵

حروف (a-e) نشان دهنده وجود اختلاف معنی دار به ترتیب با گروه‌های کنترل، دیابتی، دیابتی+آلوئه ورا، دیابتی+انسولین و کنترل+آلوئه ورا می باشند ( $p \leq 0.05$ ).

## بحث

دیابت یک بیماری متابولیک است که با اختلال در متابولیسم گلوکز و به دنبال آن تأثیرات منفی قابل توجه بر متابولیسم لیپیدها همراه بوده و اثرات تخریبی بر بسیاری از بافت‌ها و اندام‌های بدن دارد (۱۳). عصاره آلوئه‌ورا حاوی ۵ ترکیب فیتواسترول شامل لوفنول، ۲۴-متیل-لوفنول، ۲۴-اتیل-لوفنول، سیکلو آرتانول و ۲۴-متیل-سیکلو آرتانول است که قادر به کاهش گلوکز خون در بیماران دیابتی می باشد (۱۴).

Ghannam و همکاران روی ۵ بیمار دیابتی غیر وابسته به انسولین و موش‌های سوری که توسط آلوکسان به دیابت مبتلا شده بودند، بررسی انجام دادند و به این نتیجه رسیدند که مصرف آلوئه‌ورا موجب کاهش سطح گلوکز سرم در همه بیماران بدون تغییر در وزن بدن می شود (۱۵). هم‌چنین استفاده از عصاره آلوئه‌ورا به صورت خوراکی در تعدادی از بیماران مبتلا به دیابت در تایلند موجب کاهش سطح قند خون و تری گلیسرید در این بیماران شد (۱۶). Vogler و همکاران در بررسی‌های خود مشاهده کردند که تجویز خوراکی آلوئه‌ورا می تواند موجب کاهش قند خون بیماران دیابتی شود (۱۷). طبق بررسی‌های Perez و همکاران در زمینه اثر ژل آلوئه‌ورا روی موش‌های مبتلا به دیابت نوع ۲، ژل این گیاه به طور معنی داری موجب افزایش وزن بدن و کاهش سطح گلوکز خون شده و حیوانات را در مقابل اثرات نامطلوب دیابت نوع ۲

گروه دیابتی دریافت کننده انسولین (D) نسبت به گروه دیابتی نشان می دهد. اپی تلیوم فولیکول (Epi)، سلول‌های فولیکولار (F)، سلول‌های پارافولیکولار (P).

سطح سرمی هورمون‌های  $T_3$  و  $T_4$ ، ۱۵ و ۳۰ روز پس از دیابتی شدن

سطح سرمی هورمون  $T_3$  با توجه به جدول شماره ۵، میانگین سطح سرمی هورمون  $T_3$  در موش‌های صحرایی گروه دیابتی در مقایسه با گروه کنترل کاهش یافته که با سطح  $p \leq 0.05$  معنی دار می باشد. در موش‌های صحرایی دیابتی دریافت کننده آلوئه‌ورا، غلظت هورمون  $T_3$  نسبت به گروه موش‌های دیابتی افزایش معنی داری را نشان داد ( $p \leq 0.05$ ). غلظت هورمون  $T_3$  در موش‌های دیابتی درمان شده با انسولین نسبت به گروه موش‌های دیابتی افزایش معنی داری را نشان داد ( $p \leq 0.05$ ). در موش‌های صحرایی سالمی که آلوئه‌ورا دریافت نموده‌اند، غلظت سرمی هورمون  $T_3$  نسبت به گروه کنترل تغییر قابل توجهی نشان نداد.

سطح سرمی هورمون  $T_4$  با توجه به جدول شماره ۶، میانگین غلظت هورمون  $T_4$  در موش‌های صحرایی دیابتی در مقایسه با گروه کنترل کاهش معنی داری را با سطح  $p \leq 0.05$  نشان داد. در موش‌های دیابتی دریافت کننده آلوئه‌ورا غلظت هورمون  $T_4$  نسبت به گروه دیابتی افزایش معنی داری را نشان داد ( $p \leq 0.05$ ). غلظت هورمون  $T_4$  در موش‌های دیابتی درمان شده با انسولین در مقایسه با گروه دیابتی افزایش معنی داری را با سطح  $p \leq 0.05$  نشان داد.

جدول شماره ۵: میانگین و خطای استاندارد غلظت هورمون‌های  $T_3$  و  $T_4$  سرمی در گروه‌های مورد مطالعه، ۱۵ روز پس از دیابتی شدن

گروه‌ها	هورمون‌های تیروئید	
	ng/dl $T_3$	mg/dl $T_4$
گروه کنترل (A)	b ۱,۰/±۳/۶	bc ۶/۰±۷/۲
گروه دیابتی (B)	Acde ۰,۵۴±۴/۶۳	acd ۰,۷۴±۰,۲۰
گروه دیابتی+آلوئه‌ورا (C)	b ۰,۶۷±۵,۹۴	abe ۰,۴۰±۵,۳۰
گروه دیابتی+انسولین (D)	b ۰,۷۶±۶,۰۳	b ۰,۹۴±۳,۲۱
کنترل آلوئه‌ورا (E)	b ۰,۰۴±۶,۲۹	c ۱/۵۷±۲/۲۱

حروف (a-e) نشان دهنده وجود اختلاف معنی دار به ترتیب با گروه‌های کنترل، دیابتی، دیابتی+آلوئه ورا، دیابتی+انسولین و کنترل+آلوئه ورا می باشند ( $p \leq 0.05$ ).

محافظت کرد (۱۸). Helal و همکاران گزارش کردند که قند خون در موش‌های صحرایی دیابتی شده با آلوكسان به دنبال درمان با آلوكه‌ورا به مدت ۳۰ روز کاهش می‌یابد (۱۳). هم‌چنین مطالعه حسینی‌فر و همکاران نشان داد که افزایش سطح انسولین در موش‌های صحرایی دیابتی درمان شده با آلوكه‌ورا می‌تواند دلیلی بر آن باشد که آلوكه‌ورا ترشح انسولین را از سلول‌های باقی‌مانده و یا از سلول‌های بازسازی شده تحریک می‌نماید. متابولیسم گلیکوژن کبدی نقش مهمی را در حفظ غلظت طبیعی گلوکز ایفا می‌کند. گلیکوژن سنتتاز و گلیکوژن فسفوریلاز دو آنزیم تنظیم‌کننده کلیدی هستند که مراحل محدودکننده سرعت سنتز گلیکوژن و تجزیه گلیکوژن را به ترتیب کاتالیز می‌کنند (۱۹). نتایج مطالعه Okyar و همکاران نشان داد که آلوكه‌ورا، سطح گلیکوژن کبدی را به وسیله کاهش فعالیت گلیکوژن فسفوریلاز و افزایش فعالیت گلیکوژن سنتتاز اصلاح می‌کند (۲۰). Coiro یان کرد که دیابت معمولاً با اختلال عملکرد تیروئید همراه است. اختلالات تیروئیدی در بیماران دیابتی بیش‌تر از جمعیت نرمال می‌باشد (۲۱). Gurjeet و همکاران در مطالعه‌ای که روی افراد دیابتی و غیردیابتی انجام دادند، گزارش نمودند که در ۳۰ درصد افراد مورد مطالعه، سطح هورمون‌های تیروئید غیرطبیعی بودند. سطح غیرطبیعی هورمون تیروئید شاید به دلیل دریافت داروهای مختلف دیابت از جمله انسولین باشد. در این مطالعه گزارش نمودند که سطح هورمون‌های  $T_3$  و  $T_4$  در افراد دیابتی به‌طور معنی‌داری کم‌تر از افراد غیردیابتی می‌باشد (۲۲). در مطالعات محدودی به اثر آلوكه‌ورا بر ساختار بافتی غده تیروئید اشاره شده است (۱۰، ۱۱).

انسولین و هورمون‌های تیروئید در کنار هم در متابولیسم کربوهیدرات‌ها، پروتئین‌ها و لیپیدها دخیل هستند. بنابراین افزایش یا کاهش یکی از این دو هورمون می‌تواند باعث اختلال عملکرد دیگری شود. در نتیجه همراهی هیپوتیروئیدی با دیابت یکی از معضلات بالقوه برای بیماران دیابتی می‌تواند باشد (۲۳).

Udiong و همکاران گزارش نمودند در افراد دیابتی شیوع هیپوتیروئیدیسم از سایر اختلالات تیروئیدی بالاتر است که علت آن می‌تواند وجود مهارکننده‌های پروتئین‌های متصل‌شونده به هورمون‌های تیروئید، مهارکننده‌های تبدیل محیطی  $T_4$  به  $T_3$  در کبد و اختلالات عملکرد هیپوتالاموس، هیپوفیز\_تیروئید در افراد دیابتی باشد (۲۴). Mohamed و همکاران در مطالعه‌ای که روی موش‌های دیابتی انجام دادند، گزارش نمودند که آلوكه‌ورا قندخون را بهبود می‌بخشد ولی باعث کاهش عملکرد تیروئید و کم‌کاری تیروئید در موش‌های صحرایی دیابتی می‌شود (۹).

در بیماران دیابتی وابسته به انسولین و غیروابسته به انسولین، سطح هورمون  $T_3$  ممکن است کاهش یابد در حالی که سطح هورمون  $T_4$  ممکن است نرمال باشد که احتمالاً به دلیل کنترل نشدن دیابت می‌باشد (۲۵). نتایج احمدی و همکاران نشان داده است که در موش‌های دریافت‌کننده محلول ۲۰ درصد ژل آلوكه‌ورا، سطح سرمی هورمون‌های  $T_3$  و  $T_4$  کاهش معنی‌داری را نسبت به گروه کنترل داشته است. محلول ۲۰ درصد ژل آلوكه‌ورا به مدت ۲۱ روز به صورت گاوآژ باعث کاهش سطح سرمی هورمون‌های  $T_3$  و  $T_4$  و TSH شد. تجویز این محلول احتمالاً می‌تواند در تنظیم پرکاری تیروئید مورد استفاده قرار گیرد. احتمالاً کاهش غلظت  $T_3$ ،  $T_4$  و TSH سرم خون متعاقب تجویز خوراکی عصاره آبی گیاه آلوكه‌ورا می‌تواند به دلیل تأثیر عصاره گیاه آلوكه‌ورا روی محور هسته‌های هیپوتالاموس باشد که موجب کاهش TRH هیپوتالاموسی می‌شود و یا این که روی سلول‌های تیروتروپ هیپوفیزی اثر گذاشته و ساخت TSH را کاهش می‌دهد ولی احتمالاً در تبدیل خارج تیروئیدی  $T_4$  به  $T_3$  اثر ندارد زیرا هم زمان  $T_4$  هم کاهش یافته است (۲۶).

در مطالعه حاضر سطح هورمون‌های  $T_3$  و  $T_4$  در گروه موش‌های کنترلی که ژل آلوكه‌ورا دریافت کرده‌اند نزدیک سطح همین هورمون‌ها در موش‌های

ژل آلوئه ورا افزایش نشان داد که این تغییرات باعث بهبود عملکرد غده تیروئید می شود و غلظت هورمون های  $T_3$  و  $T_4$  در خون افزایش پیدا می کند. در موش های دیابتی که کم ترین ضخامت اپی تلیوم فولیکول ها را نشان دادند، سطح هورمون های  $T_3$  و  $T_4$  در مقایسه با سایر گروه ها کاهش یافته بود. در این مطالعه دیابت باعث کاهش ابعاد تیروئید، کاهش تعداد و اندازه فولیکول ها، کاهش ضخامت اپی تلیوم دیواره فولیکول ها، کاهش قطر کپسول و هم چنین کاهش سطح سرمی هورمون های  $T_3$  و  $T_4$  در غده تیروئید شد که دریافت ژل آلوئه ورا در مدت ۱۵ و ۳۰ روز در رت های دیابتی باعث بهبود این تغییرات شد. در پایان می توان نتیجه گیری کرد که آلوئه ورا می تواند اثرات مثبتی بر بازسازی و ترمیم غده تیروئید آسیب دیده در رت های دیابتی داشته باشد.

### سپاسگزاری

از دانشگاه شهید چمران اهواز جهت تامین اعتبار مالی تحقیق حاضر تشکر می شود.

گروه کنترل بود در حالی که نتایج مطالعات فوق نشان داد که سطح هورمون ها با دریافت ژل آلوئه ورا کاهش پیدا می کند که با مطالعه حاضر هم خوانی ندارند.

Gilberto و همکاران در مطالعه ای که روی موش های دیابتی و غیردیابتی انجام دادند، گزارش نمودند که سطح هورمون  $T_3$  در موش های دیابتی کاهش می یابد ولی سطح هورمون  $T_4$  تفاوت معنی داری ندارد (۱۲). نتایج به دست آمده در مطالعه حاضر مبنی بر کاهش هورمون های غده تیروئید متعاقب دیابت تجربی در موش های صحرایی با نتایج بررسی های سایر محققین هم سو می باشد.

در مطالعه حاضر فولیکول های غده تیروئید متعاقب دیابت تجربی غیرفعال و کم کار شدند و ضخامت اپی تلیوم و تعداد فولیکول ها کاهش پیدا کرد در نتیجه باعث کاهش عملکرد غده تیروئید شد و غلظت هورمون های  $T_3$  و  $T_4$  در خون کاهش پیدا کرد. ژل آلوئه ورا باعث بهبود ساختار غده تیروئید شد و ضخامت اپی تلیوم فولیکول ها در موش های دیابتی دریافت کننده آلوئه ورا افزایش پیدا کرد. تعداد فولیکول ها نیز متعاقب دریافت

### References

1. Gerstein HC, Santaguida P, Raina P, Morrison KM, Balion C, Hunt D, et al. Annual incidence and relative risk of diabetes in people with various categories of dysglycemia: a systematic overview and meta-analysis of prospective studies. *Diabetes Res Clin Pract* 2007; 78(3): 305-312.
2. Schwartz R. Diabetes, the facts that let you regain control of your life. *Patient Education and Counseling* 1988; 12(2): 171-2.
3. Nelson RW. Diabetes Mellitus In: *Textbook of Veterinary Internal Medicine: Disease of the Dog and Cat*. Ettinger SJ, Feldman EC, (eds). 2005. p. 1563.
4. Atherton P. Aloe vera revisited. *Br J Phytotherapy* 1998; 4: 76-83.
5. Agarwal OP. Prevention of atheromatous heart disease. *Angiology* 1985; 36(8): 485-492.
6. Ajabnoor MA. Effect of Aloes on blood glucose levels in normal and alloxan diabetic mice. *J Ethnopharmacol* 1990; 28(2): 215-220.
7. Ayoubi A, Omid A, Valizadeh R, Mousaei R. Effect of hydroalcoholic extract of Aloe Vera and Teucrium on serum glucose and lipid profile in streptozotocin diabetic male rats. *J Birjand Univ Med Sci* 2013; 20(2): 144-152 (Persian).
8. Rajasekaran S, Sivagnanam K, Subramanian S. Antioxidant effect of Aloe vera qel extract in streptozotocin- induced diabetes in rats. *Pharmacol Rep* 2005; 57(1): 90-96.
9. Mohamed AE, Adel-AzizA F, El-sherbiny

- EM, Morsi RM. Anti- diabetic effect of Aloe vera juice and evaluation of thyroid function in female diabetic rats. *Bioscience Research* 2009; 6(1): 28-34.
10. Studer H, Forster R, Conti A, Kohler H, Haeberli A, Engler H. Transformation of normal follicles into thyrotropin-refractory "cold" follicles in the again mouse thyroid gland. *Endocrinology* 1978; 102(5): 1576-1586.
  11. Wollman SH. Structure of the thyroid gland. In: De Visscher M. (ed). *Comprehensive endocrinology. The thyroid gland*. New York: Raven Press; 1980. p. 1-19.
  12. Bestetti GE, Reymond MJ, Perrin IV, Kniel PC, Lemarchand-Béraud T, Rossi GL. Thyroid and Pituitary secretory disorders in streptozotocin-diabetic rats are associated with severe structural change of these gland. *Virchows Arch B Cell Pathol Incl Mol Pathol* 1987; 53(1): 69-78.
  13. Helal EGE, Hasan MHA, Mustafa AM, Al-Kamel A. Effect of Aloe vera extract on some physiological parameters in diabetic albino rats. *EJHM* 2003; 1253-1261.
  14. Misawa E, Tanaka M, Nomaguchi K, Yamada M, Toida T, Takase M, et al. Administration of phytosterols isolated from Aloe vera gel reduce visceral fat mass and improve hyperglycemia in Zucker diabetic fatty (ZDF) rats. *Obes Res Clin Pract* 2008; 2(4): 239-245.
  15. Ghannam N, Kingston M, Al-Meshaal IA, Tariq M, Parman NS, Woodhouse N. The antidiabetic activity of aloes: preliminary clinical and experimental observations. *Horm Res* 1986; 24(4): 288-294.
  16. Yongchaiyudha S, Rungpitarangsi V, Bunyaphatsara N, Chokechaijaroenporn O. Antidiabetic activity of Aloe vera L. juice. I. Clinical trial in new cases of diabetes mellitus. *Phytomedicine* 1996; 3(3): 241-243.
  17. Vogler Bk, Ernst E. Aloe vera: a systematic review of its clinical effectiveness. *Br J Gen Pract* 1999; 49(447): 823-828.
  18. Pérez YY, Jiménez-Ferrer E, Zamilpa A, Hernández-Valencia M, Alarcón-Aguilar FJ. Effect of a Polyphenal- Rich extract from Aloe vera gel on experimentally induced insuliu resistance in mice. *Am J Chin Med* 2007; 35(6): 1037-1046.
  19. Hosseinifar S, Erfanimajd N, Morovvati H, Najafzadeh H. Aloe Vera gel protects ovarian structure in diabetic Rat. *AEJTS* 2011; 3(3): 197-203.
  20. Okyar A, Can A, Akev N, Baktir G, Sutlupinar N. Effect of Aloe vera Leaves on blood qlucose Level in type I and Type II diabetic rat models. *Phytoter Res* 2001; 15(2): 157-161.
  21. Coiro V, Volpi R, Marchesi C, Capretti L, Speroni G, Caffarri G. Influence of residual C-peptide secretion on nocturnal serum TSH peak in well-controlled diabetic patients. *Clin Endocrinol (Oxf)* 1997; 47(3): 305-310.
  22. Gurjeet S, Vikas G, Anu Kumar S, Neeraj G. Evaluation of Thyroid Dysfunction Among type 2 diabetic Punjabi Population. *Advances In Bioresearch* 2011; 2(2): 3-9.
  23. Donckier JE. Endocrine diseases and diabetes. In: Pickup JC, Williams G, editors. *Text book of diabetes mellitus*. Chichester: Blackwell; 2003. p. 271-2725.
  24. Udiong CE, Udoh AE, Etukudoh ME. Evaluation of thyroid function in diabetes mellitus in Calabar, Nigeria. *Indian J Clin Biochem* 2007; 22(2): 74-78.
  25. Schlienger JL, Anceau A, Chabrier G, North ML, Stephan F. Effect of diabetic control on

the level of circulating thyroid hormones.  
Diabetologia 1982; 22(6): 486-488.  
26. Ahmadi R, Abbasi Z. Effect of Aqueous

Extract Aloe vera on Serum Levels of T3, T4  
and TSH in Male Rats. JMP 2012; 4(44):  
149-154 (Persian).