

## *A Case Report of C3 Glomerulopathy*

Mohammad Abedi Samakoosh<sup>1</sup>,  
Leila Pakdel<sup>2</sup>,  
Babak Mahmodi<sup>3</sup>,  
Naiereh Aghaie<sup>4</sup>

<sup>1</sup> Assistant Professor, Department of Internal Medicine, Faculty of Medicine, Mazandaran University of Medical Sciences, Sari, Iran

<sup>2</sup> Assistant Professor, Department of Internal Medicine, Faculty of Medicine, Mazandaran University of Medical Sciences, Sari, Iran

<sup>3</sup> Resident in Internal Medicine, Faculty of Medicine, Mazandaran University of Medical Sciences, Sari, Iran

<sup>4</sup> Instructor, Department of Nursing, Nasibeh Faculty of Nursing and Midwifery, Mazandaran University of Medical Sciences, Sari, Iran

(Received February 15, 2015 ; Accepted Jan 11, 2015)

### ***Abstract***

Complement component 3 glomerulopathy (C3G) defines a group of newly classified disorders that is due to C3 deposition in glomeruli. Very few outbreaks of this disease have been reported in the world. In this study, a 56 year old woman is reported who had complaints of weakness, abdominal pain, and skin petechiae and purpura. Laboratory tests revealed mild anemia and high serum creatinine level. Complementary studies were performed and the patient was suspected of having some form of vasculitis, especially PAN and Henoch Schonlein. Negative differential diagnosis of the most common reviews were obtained and due to lack of response to conventional therapy including corticosteroids and endoksan, kidney biopsy was done to detect the diagnosis. The patient was diagnosed with C3G. She had loss of consciousness, severe anemia, and rectorhalgia and transferred to Intensive Care Unit but died despite therapeutic efforts.

***Keywords:*** vasculitis, C3 glomerulopathy, purpura

**J Mazandaran Univ Med Sci 2016; 26(133): 340-345 (Persian).**

## گزارش یک مورد C3 Glomerulopathy

محمد عابدی سماکوش<sup>۱</sup>لیلا پاکدل<sup>۲</sup>بابک محمودی<sup>۳</sup>نیره آقائی<sup>۴</sup>

## چکیده

گلوومرولوپاتی گروه جدیداً طبقه‌بندی شده از اختلالات ناشی از رسوب C<sub>3</sub> در گلوومرول‌ها می‌باشد که تاکنون تعداد بسیار معدودی از این بیماری در دنیا گزارش شده است. در این مطالعه، خانم ۵۶ ساله‌ای با شکایت ضعف، درد شکم و ضایعات پوستی پستی و پورپورا تحت بررسی قرار گرفت. در بررسی‌های آزمایشگاهی، کراتینین بالا و آنمی خفیف مشاهده شد. بیمار با شک به ابتلا به نوعی واسکولیت، به خصوص PAN و هנוخ شوئن لاین تحت بررسی‌های تکمیلی قرار گرفت. با توجه به منفی بودن اغلب بررسی‌های مربوط به تشخیص‌های افتراقی و عدم پاسخ بیمار به درمان‌های رایج شامل کورتون و اندوکسان، بیوپسی کلیه جهت تشخیص انجام شد که تشخیص C<sub>3</sub> Glomerulopathy برای بیمار مطرح گردید. نهایتاً بیمار با تابلوی کاهش سطح هوشیاری، آنمی شدید و رکتورازی به ICU منتقل و فوت شد.

واژه های کلیدی: واسکولیت، C<sub>3</sub> گلوومرولوپاتی، پورپورا

## مقدمه

C3GN (C3GN) اولین بار در سال ۲۰۰۷ در یک مطالعه‌ی ژنتیکی و بالینی-پاتولوژیکی بر روی ۱۹ بیمار توصیف گردید (۶). پس از آن واژه‌ی C<sub>3</sub> گلوومرولوپاتی به عنوان نوعی بیماری شامل همه‌ی انواع ضایعات گلوومرال دارای رسوب غالب C<sub>3</sub> تعریف شد (۸،۷). با توجه به شیوع بسیار پایین بیماری (۲ نفر در ۱ میلیون نفر)، مرگ و میر بالا، عدم وجود درمان موثر و نیز توصیف آن به عنوان یک بیماری مستقل تنها در طی ۷ سال گذشته (۶،۲)، ارائه این مطالعه به صورت یک گزارش مورد، مفید خواهد بود.

## معرفی بیمار

بیمار خانم ۵۶ ساله‌ای بوده است که با شکایت

C<sub>3</sub> Glomerulopathy گروه جدیداً طبقه‌بندی شده از اختلالات ناشی از رسوب C<sub>3</sub> در گلوومرول‌ها می‌باشد که تاکنون تعداد بسیار معدودی از این بیماری در دنیا گزارش شده است. بر اساس نمای میکروسکوپ الکترونی، این بیماری شامل نفروپاتی Dense Deposit Disease (DDD) و C3 Glomerulopathy (C3GN) می‌باشد (۱). این بیماری میزان بروز بسیار پایینی دارد. به عنوان مثال بیماری DDD تقریباً ۲ تا ۳ نفر در هر ۱ میلیون نفر را درگیر می‌کند (۲). در گذشته بیماری DDD به عنوان زیرگروهی از MPGN ها (به عنوان MPGN Type II) طبقه‌بندی می‌شد. اما در حال حاضر به عنوان یک بیماری جداگانه در نظر گرفته می‌شود (۵-۲). C<sub>3</sub> گلوومرولونفریت

E-mail: masnirasb@gmail.com

مؤلف مسئول: محمد عابدی سماکوش - قائم شهر - مرکز آموزشی درمانی رازی - بخش داخلی و دیالیز

۱. فوق تخصص نفرولوژی، استادیار گروه داخلی، دانشکده پزشکی ساری، دانشگاه علوم پزشکی مازندران، ایران

۲. فوق تخصص روماتولوژی، استادیار گروه داخلی، دانشکده پزشکی ساری، دانشگاه علوم پزشکی مازندران، ایران

۳. دستیار گروه داخلی، دانشکده پزشکی - دانشگاه علوم پزشکی مازندران - ساری، ایران

۴. کارشناس ارشد پرستاری، مربی دانشکده پرستاری مامایی نسیبه ساری، دانشگاه علوم پزشکی مازندران، ایران

\* تاریخ دریافت: ۱۳۹۳/۱۱/۲۶ تاریخ ارجاع جهت اصلاحات: ۱۳۹۳/۱۲/۵ تاریخ تصویب: ۱۳۹۴/۱۰/۲۱

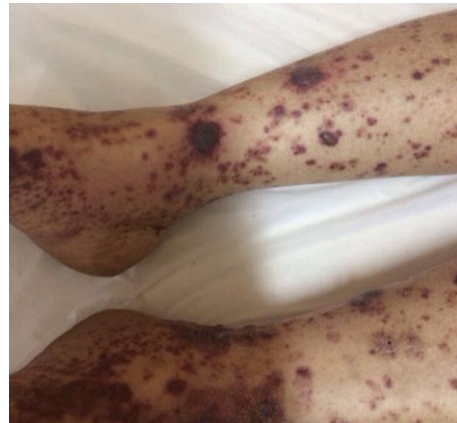نداشته است. هم چنین سابقه‌ای از مصرف سیگار، مواد اپیوئیدی و الکل را نداشت. در بررسی‌های آزمایشگاهی بدو ورود، کراتینین بالا (۲/۶ میلی گرم /دسی لیتر)، اورهی بالا (۱۱۹ میلی گرم /دسی لیتر)، سدیم پایین (۱۲۶ میلی اکی والان /لیتر)، آلبومین پایین (۲/۸ گرم/دسی لیتر) و در آزمون نمونه‌ی ادراری (UA)، آلبومینوری +۱، گلبول قرمز فراوان و فاقد کست گزارش گردید. سایر بررسی‌های آزمایشگاهی شامل کلسیم، فسفر، پتاسیم، منیزیم، شمارش سلول‌های خونی (CBC)، بررسی گازهای خون شریانی (ABG)، آزمون‌های انعقادی (PT, PTT, INR)، تست‌های کارکرد کبد (AST, ALT, ALP)، تست‌های کارکرد تیروئید (TSH, T4) و قند خون طبیعی بود (جدول شماره ۱). در سونوگرافی شکم و لگن، کبد چرب گرید ۱ گزارش گردید. طحال طبیعی بود. رادیوگرافی قفسه سینه‌ی بیمار نیز نکته‌ی خاصی نداشت.

جدول شماره ۱: آزمایش‌های اولیه‌ی سرمی بیمار

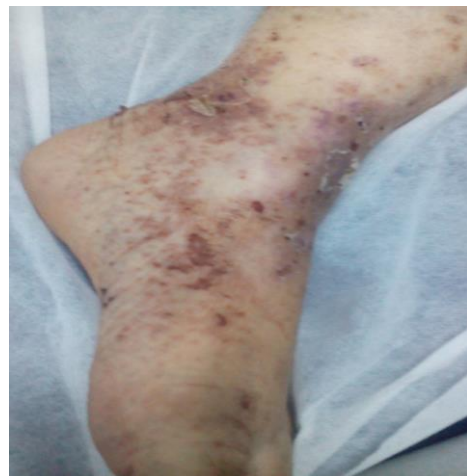#	مقادیر	محدوده طبیعی
WBC	۸۲۰۰	۷K-۱۱K
Hb	۱۲/۳	۱۲-۱۶
PLT	۲۰۱۰۰۰	۱۵۰K-۴۰۰K
BS	۱۲۱	۱۰۰-۱۴۰
AST	۴۱	<۴۵
ALT	۱۶	<۳۵
ALP	۴۳۲	<۴۵۰
Ca	۸/۲	۸/۵-۱۰/۲
P	۴	۲/۵-۴
Na	۱۲۶	۱۳۵-۱۴۵
K	۴/۵	۳/۵-۵/۵
Mg	۲/۱	۱/۹-۲/۵
Urea	۱۱۹	۲۰-۱۰۰
Cr	۲/۶	۰/۵-۱/۱
Alb	۲/۸	۲/۵-۴

با توجه به شواهد بالینی و پاراکلینیک، بیمار با شک باله به ابتدا به نوعی واسکولیت (به ویژه هَنُوخ شوئن لاین و PAN) تحت بررسی‌های تکمیلی (شامل بیوپسی پوست، مارکرهای هیپاتی، مارکرهای لوپوس، سندرم آنتی فسفولیپید، ANCA و ...) و همزمان درمان با کورتون قرار گرفت. در بررسی‌های انجام شده

ضعف، درد شکم، الیگوری و ضایعات پوستی پتشی و پورپورا و ادم اندام تحتانی از سه روز قبل به بیمارستان رازی قائمشهر در سال ۱۳۹۲، مراجعه کرده است. درد شکم بیمار به صورت گهگاهی، بدون ارتباط با غذا خوردن و با ارجحیت اطراف ناف بوده است. ضایعات پوستی بیمار نیز به طور حاد به صورت ضایعات پتشیال، پورپورال و بعضاً اکیموتیک و با شروع از اندام تحتانی تظاهر نموده که به تدریج تا حوالی ناف را درگیر کرده بود (تصویر شماره ۱). بیمار تا دو هفته قبل از بروز علائم در وضعیت خوب بالینی قرار داشته است.



تصویر شماره ۱: هنگام مراجعه



تصویر شماره ۲: پس از درمان

بیمار سابقه‌ای از کاهش وزن، تب، هماتمز، ملنا، ایستاکسی، تنگی نفس، آرتراژی یا مشکلات دیگر را

بودن بیمار و نداشتن فرصت کافی، انجام اندوسکوپی و کلونوسکوپی مقدور نبود. بیمار طی ۵ روز اول، ۳ نوبت Pack Cell دریافت نموده و به مدت ۲ روز نیز در بخش CCU بستری شد. ۲ روز پس از ترخیص از CCU و از روز هفتم بستری، علی‌رغم دریافت ۴ نوبت پالس متیل پردنیزولون و یک نوبت آندوکسان، دچار کاهش سطح هوشیاری به صورت خواب‌آلودگی و تکلم نامفهوم گردید. با توجه به آماده نبودن جواب بیوپسی کلیه و وخامت حال بالینی، بیمار تحت یک نوبت دیالیز قرار گرفت. اما پاسخ مناسبی دریافت نشد. با توجه به شرایط، به بخش ICU منتقل گردید که در همان روز دچار افت فشار مقاوم به درمان، رکتوراژی و افت شدید هوشیاری شد. جواب بیوپسی کلیه‌ی بیمار در همان روز C<sub>3</sub> Glomerulopathy گزارش گردید (کادر شماره ۲). نهایتاً بیمار با افت O<sub>2</sub> SA ایتوبه گردید و متأسفانه در همان شب فوت شد.

#### جدول شماره ۳: مقادیر آزمایشگاهی روز سوم جهت بررسی آنمی

#	مقادیر	محدوده طبیعی
WBC	۱۴۰۰۰	۴×۱۰ <sup>۳</sup> -۱×۱۰ <sup>۴</sup>
RBC	۲/۴۷×۱۰ <sup>۶</sup>	۴×۱۰ <sup>۶</sup> -۱×۱۰ <sup>۷</sup>
HB	۱۱/۳	۱۲-۱۶
HCT	۲۱	۳۷-۴۸
MCV	۷۵/۳	۸۶-۹۸
MCH	۲۴/۷	۲۸-۳۳
PLT	۱۸۱×۱۰ <sup>۳</sup>	۱۵۰k-۴۰۰k
RETIC	%۳/۵	-
SI	۶۰	۶۰-۱۶۰
TIBC	۳۴۰	۲۳۰-۴۰۰
FERRITIN	۶۸	۱۵-۱۴۰

#### کادر شماره ۱: گزارش پاتولوژی کلیه

میکروسکوپ ایمونوفلورسانس: نمونه‌های انجماد (frozen sections)، هر یک شامل ۳ گلوبول همراه با IgG، IgA، IgM، C4، C3 و فیبرینوژن رنگ‌آمیزی شدند. IgG رسوب ۱+ و IgA رسوب مزانریال سنگتال ۱+ را نشان می‌دهد. C3 رسوبات دیواره‌ی مویرگی و مزانریال (۳+) - (۲+) را نشان می‌دهد. Lambda رسوب ۱+ داشته و سایر Antiserها منفی بوده است.

تفسیر: همه‌ی گلوبول‌ها، پرولیفراسیون داخل مویرگی و مزانریوم افزایش یافته، همراه با مقداری انفیلتراسیون پلی مورفونوکلرها را نشان می‌دهد که مطرح‌کننده‌ی گلوبروپاتری بعد از عفونت می‌باشد. مطالعه‌ی EM (میکروسکوپ الکترونی)، به منظور تشخیص قطعی تر کمک کننده است. هیچ گونه آتروفی توپولار به نفع یک فرایند مزمن دیده نمی‌شود. C3 Glomerulopathy به عنوان یک گروه جدیداً طبقه‌بندی شده برای بیمار مطرح می‌شود.

هیچ‌گونه یافته‌ای به نفع تشخیص‌های افتراقی اولیه اعم از لوپوس، هپاتیت‌ها، APS و... یافت نشد. ضمن این‌که مارکرهای P-ANCA و C-ANCA منفی گزارش گردید (جدول شماره ۲). نتیجه‌ی بیوپسی پوست بیمار نیز Leukocytocnastic Vasculitis گزارش شد (کادر شماره ۱).

#### جدول شماره ۲: آزمایش‌های تکمیلی بیمار

#	مقادیر	محدوده طبیعی
ANA	۰/۰۱	منفی < ۰/۰۱ مثبت > ۰/۰۱
Anti dsDNA	۱۴	منفی < ۱۰۰ مثبت > ۱۰۰
C-ANCA	۰/۸	منفی < ۱۰ مثبت > ۱۰
P-ANCA	۱/۱	منفی < ۵ مثبت > ۵
C3	۹۰	۹۰-۱۸۰
C4	۱۵	۱۰-۴۰
CH50	۱۰۶	۵۱-۱۵۰
CPK	۲۷	۲۵-۱۸۰
HBS.Ag	منفی	منفی
HCV.Ab	منفی	منفی
HAV.Ab	منفی	منفی

#### کادر شماره ۱: گزارش پاتولوژی ضایعات پوستی

توصیف میکروسکوپی: مقاطع تهیه شده از یافت پوستی، نشان‌دهنده‌ی تاول‌های ساب‌اپیدرمال و انفیلتراسیون نوتروفیل‌ها در اپیدرمیس، همراه با کانون‌هایی از پوسچول‌ها می‌باشد.

درم نشان‌دهنده‌ی انفیلتراسیون گسترده‌ی نوتروفیل‌ها و تعدادی لنفوسیت می‌باشد که به دیواره‌ی عروق، تهاجم نموده و نشان‌دهنده‌ی تخریب عروقی همراه با دبری‌های فراوان سلولی می‌باشد. تورم سلول‌های اندوتلیال، رسوب فیبرین در دیواره‌ی عروق و اطراف آن و نیز خروج سلول‌های RBC از دیواره نیز دیده می‌شود.

تشخیص: واسکولیت لوکوسیتو کلاستیک.

علی‌رغم پاسخ نسبی ضایعات پوستی به درمان‌های اولیه، BUN و Cr بیمار افزایش یافت (تصویر شماره ۲)، به طوری که در روز سوم به ترتیب به ۴/۸ و ۱۷۷ رسید و در روزهای بعدی در همین حدود ثابت ماند. لذا جهت بیمار بیوپسی کلیه انجام شده و نمونه‌ی آن جهت بررسی به یکی از مراکز پاتولوژی کشور ارسال گردید. بیمار در طی بستری و از روز سوم، دچار لکوسیتوز و آنمی پیش‌رونده و هم چنین درد قفسه‌ی سینه‌ی گهگاهی شد. هموگلوبین بیمار با یک واحد افت به ۱۱/۳ رسید. لذا جهت بیمار بررسی‌های لازم انجام شد (جدول شماره ۳). نتایج آزمایشات و الگوی بیماری به نفع نوعی آنمی از دست‌دهنده خون در زمینه‌ی واسکولیت بوده است. اما در این مرحله از بیماری با توجه به ناپایدار

## بحث

هنگام پذیرش بیمار با توجه به حال عمومی نسبتاً خوب، عمده‌ی تلاش کادر درمان بر روی کار تشخیصی قرار گرفت تا کار درمانی. وجود پورپورای قابل لمس در اندام تحتانی و افزایش کراتینین، احتمال بالای ابتلا به نوعی واسکولیت را مطرح می‌نمود که می‌توانست شامل طیف وسیعی از بیماری‌ها اعم از لوپوس (SLE)، کرایوگلوبولینمی اسنشیال (EMC)، سندروم آنتی فسفولیپید (APS)، هנוخ شوئن لاین، پان (PAN)، پورپورای ترومبوسیتوپنیک ایدئوپتیک (HUS/TTP) و... باشد.

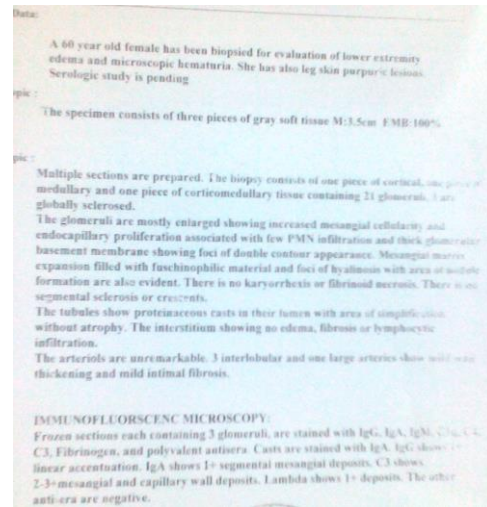

از روز سوم حال عمومی بیمار رو به وخامت گذارد. در نتیجه درمان با یک نوبت پالس کورتون برای بیمار شروع شد. از بین بیماری‌های مطرح، اغلب آن‌ها در همان روزهای اول با در نظر گرفتن شواهد بالینی و آزمایشگاهی تقریباً کنار گذاشته شد. به عنوان مثال عدم وجود شواهد بالینی کافی و ANA منفی، ابتلا به لوپوس را نامحتمل می‌نمود. عدم وجود ترومبوسیتوپنی به ضرر TTP/HUS، آنتی کاردیولپین، آنتی بادی منفی، لوپوس آنتی کواگولان منفی و عدم وجود شواهد بالینی به ضرر APS بود. هم‌چنین با در نظر گرفتن عدم وجود تب، آرترالژی و شواهد بالینی، بیماری EMC نمی‌توانست چندان مطرح باشد. تا روز سوم که کم‌حال عمومی بیمار نیز رو به بدتر شدن گذارد، مجموع یافته‌ها بیش از همه شک به دو بیماری هנוخ شوئن لاین و پان را برانگیخت. منفی شدن جواب P-ANCA، احتمال پان را نیز بسیار کم می‌نمود. در این مرحله از بیماری، علی‌رغم شواهد نارسایی کلیه، هم‌چنان به دلیل عدم وجود اندیکاسیون‌های دیالیز اورژانس، از دیالیز بیمار اجتناب شد. بیمار از روز سوم دچار آنمی پیش‌رونده و از روز هفتم دچار کاهش سطح هوشیاری به صورت خواب‌آلودگی و تکلم نامفهوم گردید که علی‌رغم یک نوبت دیالیز، تغییری در شرایط بیمار حاصل نشد. بیمار با کاهش شدید سطح هوشیاری،

آنمی شدید، افت فشار خون و حال عمومی بد به ICU منتقل شد. نتیجه‌ی بیوپسی کلیه در بررسی با میکروسکوپ ایمونوفلوروسانس، رسوب غالب C3 در دیواره کاپیلاری و مزانژیال گلوبومرول بدون رسوب سایر ایمونوگلوبولین‌ها که مطابق با تشخیص قطعی C3 گلوبومرولوپاتی بود، گزارش شد. با توجه به این که استراتژی‌های درمانی سنتی سرکوب‌گر ایمنی برای درمان این بیماری غالباً موثر نمی‌باشد و تنها چند گزارش موردی از روش درمانی ضد کمپلمان حمایت کرده‌اند (۹)، اما علی‌رغم استفاده از چندین نوبت پالس کورتون و اندوکسان و سایر درمان‌های حمایتی (تزریق Pack Cell، دیالیز و...)، بیمار عصر همان روز فوت کرد. با توجه به یافته‌های به دست آمده در یک مطالعه Diana و همکاران، مبنی بر پیش‌رونده بودن سیر بیماری، شاید دیالیز سریع‌تر بیمار می‌توانست در جلوگیری از وخامت بیش‌تر حال وی موثر باشد (۱۰). علی‌رغم وجود گزارشاتی مبنی بر موثر بودن داروهای ضد کمپلمان (نظیر Eculizumab) و Rituximab، متأسفانه سیر سریع بیماری فرصت کافی برای آزمودن این سری درمان‌های جدید را فراهم نکرد (۱۱). هم‌چنین شاید انجام سریع‌تر کلونوسکوپی و اندوسکوپی جهت بررسی محل احتمالی از دست دادن خون می‌توانست کمک‌کننده باشد.

سیر سریع بیماری (از تشخیص تا مرگ) که حدود ۷ روز طول کشید، ما را به فکر انداخت که شاید در دست داشتن شواهد پیشگویی‌کننده از سیر بیماری بتواند به انجام سریع‌تر اقدامات درمانی کمک نماید. در یکی از مطالعات انجام شده بر اساس الگوی پاتولوژیک بیماری، وجود زیرگروه DDD به عنوان پیشگویی‌کننده ESRD مطرح شده است. از آن جایی که در اغلب مطالعات انجام شده، بر الگوی پاتولوژیک بیماری به عنوان یک فاکتور مهم در ارزیابی تشخیصی و درمانی این بیماری تأکید شده است، لذا امید است که ارائه‌ی گزارش کامل پاتولوژی این بیمار (ضمیمه ۱ و ۲) بتواند در این زمینه کمک‌کننده باشد.

ضمیمه شماره ۲: گزارش پاتولوژی پوست

ضمیمه شماره ۱: گزارش پاتولوژی کلیه



## References

- Barbour TD, Pickering MC, Cook HT. Recent insights into C3 Glomerulopathy. *Nephrol Dial Transplant* 2013; 28(7): 1685-1693.
- Smith RJ, Alexander J, Barlow PN, Botto M, Cassavant TL, Cook HT, et al. New approaches to the treatment of dense deposit disease. *J Am Soc Nephrol* 2007; 18(9): 2447-2456.
- Appel GB, Cook HT, Hageman G, Jennette JC, Kashgarian M, Kirschfink M, et al. Membranoproliferative glomerulonephritis type II (dense deposit disease): an update. *J Am Soc Nephrol* 2005; 16(5): 1392-1403.
- Walker PD, Ferrario F, Joh K, Bonsib SM. Dense deposit disease is not a membranoproliferative glomerulonephritis. *Mod Pathol* 2007; 20(6): 605-616.
- Barbour TD, Pickering MC, Terence Cook H. Dense deposit disease and C3 glomerulopathy. *Semin Nephrol* 2013; 33(6): 493-507.
- Servais A, Frémeaux-Bacchi V, Lequintrec M, Salomon R, Blouin J, Knebelmann B, et al. Primary glomerulonephritis with isolated C3 deposits: a new entity which shares common genetic risk factors with haemolytic uraemic syndrome. *J Med Genet* 2007; 44(3): 193-199.
- Fakhouri F, Frémeaux-Bacchi V, Noël LH, Cook HT, Pickering MC. C3 glomerulopathy: a new classification. *Nat Rev Nephrol* 2010; 6(8): 494-499.
- Bomback AS, Appel GB. Pathogenesis of the C3 glomerulopathies and reclassification of MPGN. *Nat Rev Nephrol* 2012; 8(11): 634-642.
- Nester CM, Smith RJ. Diagnosis and treatment of C3 glomerulopathy. *Clin Nephrol* 2013; 80(6): 395-403.
- Diana E, Noris M, Remuzzi. Eculizumab in a patient with Dense Deposit Disease. *N Engl J MED* 2012; 366(12): 1161-1163.
- Zand L, Lorenz EC, COSI FG, Fervenza FC, Nasr SH, Gandhi MJ, et al. Clinical finding, Pathology and outcomes of C3GN after kidney transplantation. *J Am Soc Nephrol* 2014; 25(5): 1110-1117.