

Effect of Dexamethasone on Glycocalyx Injury and Endothelin (ET)-B Receptor Gene Expression in Liver Tissue during Hepatic Warm Ischemia/Reperfusion in Rats

Amir Valizadeh-Dizajeykan¹,

Kasra Ghanaat¹,

Soheil Azizi²,

Majid Malekzadeh-Shafaroudi³,

Abbas Khonakdar-Tarsi⁴

¹ MSc Student in Biochemistry, Faculty of Medicine, Mazandaran University of Medical Sciences, Sari, Iran

² Assistant Professor, Department of Pathology, Faculty of Paramedicine, Mazandaran University of Medical Science, Sari, Iran

³ Assistant Professor, Department of Anatomy and Cell Biology, Faculty of Medicine, Mazandaran University of Medical Sciences, Sari, Iran

⁴ Assistant Professor, Molecular and Cell Biology Research Center, Department of Biochemistry and Genetics, Faculty of Medicine, Mazandaran University of Medical Sciences, Sari, Iran

(Received December 22, 2015 Accepted February 13, 2016)

Abstract

Background and purpose: Damage caused by ischemia/reperfusion (I/R) is one of the major causes of liver failure during surgeries. Endothelin as the main vasoconstrictor has two receptors; ET_A and ET_B. Increased number of ET_B during ischemia-reperfusion, reduces tissue damages by sinusoidal dilation. This study investigated the effects of dexamethasone against liver endothelial glycocalyx injury and ET_B receptor gene expression during hepatic ischemia/reperfusion in rats.

Materials and methods: Thirty two male Wistar rats were divided into four groups; a SHAM-operated group that received normal saline, DEX; which had dexamethasone injection (10 mg/kg), the I/R; received normal saline during ischemia/reperfusion, and the DEX + IR with I/R that received dexamethasone (10 mg/kg, 60 minutes before ischemia and immediately after reperfusion). After 1 hour of ischemia and 3 hours of reperfusion the blood samples and liver tissues were collected. The relative gene expression of ET_B was assessed by real time PCR. Serum samples were used to measure the level of ALT and AST and hyaluronic acid (HA).

Results: The level of ALT, AST and HA significantly increased in I/R compared with those of the SHAM-operated group (P<0.001). Injection of dexamethasone in the DEX+IR caused a significant reduction in serum indicators compared to those of the I/R group (P<0.001). Elevated ET_B receptor gene expression reduced by dexamethasone injection (P> 0.05).

Conclusion: Dexamethasone decreased ET_B receptor gene expression during liver I/R. In addition, it significantly protected the parenchymal cells and sinusoidal endothelial glycocalyx. Therefore, dexamethasone could play an important role in reducing liver injury during I/R.

Keywords: ischemia, dexamethasone, endothelin-B receptor, Glycocalyx

اثر دگزامتازون بر آسیب گلیکوکالیکس بافت کبد و بیان ژن گیرنده نوع B اندوتلین طی ایسکمی-ریپرفیوژن کبدی در رت

امیر ولیزاده دیزجیکان^۱

کسری قناعت^۱

سهیل عزیزی^۲

مجید ملک زاده شفارودی^۳

عباس خنکدار طارسی^۴

چکیده

سابقه و هدف: آسیب ناشی از ایسکمی-ریپرفیوژن (I/R) یکی از علل اساسی نارسایی کبدی طی جراحی‌ها می‌باشد. اندوتلین، مهم‌ترین منقبض‌کننده عروقی، دو نوع گیرنده ET_A و ET_B دارد که افزایش تعداد گیرنده B، با اتساع سینوزوئیدها، التهاب و تخریب بافت کبد را کاهش می‌دهد. در این مطالعه اثر دگزامتازون بر آسیب گلیکوکالیکس و بیان ژن گیرنده ET_B بافت کبد طی I/R گرم کبدی در رت بررسی شد.

مواد و روش‌ها: رت‌های نر ویستار به چهار گروه هشت تایی تقسیم شدند: به گروه SHAM سالین، به گروه DEX، دگزامتازون (۱۰ mg/kg)، به گروه I/R طی ایسکمی-ریپرفیوژن کبدی سالین و به گروه DEX+IR دگزامتازون (۱۰ mg/kg)، ۶۰ دقیقه قبل ایسکمی و بلافاصله بعد از ریپرفیوژن به صورت تک دوز تزریق شد. پس از ۱ ساعت ایسکمی و ۳ ساعت ریپرفیوژن، خون و بافت کبدی جمع‌آوری شدند. برای ارزیابی بیان نسبی ژن ET_B، از real time PCR استفاده شد. میزان ALT، AST و هیالورونیک اسید (HA) در سرم اندازه‌گیری شدند.

یافته‌ها: میزان ALT، AST و HA در I/R افزایش معنی‌داری را نسبت به گروه SHAM نشان داد (p < ۰/۰۰۱). تزریق دگزامتازون در DEX+IR کاهش معنی‌دار را در مقدار سرمی شاخص‌های فوق در مقایسه با گروه I/R سبب شد (p < ۰/۰۰۱). بیان ژن گیرنده ET_B با تزریق دگزامتازون کاهش یافت (p > ۰/۰۵).

استنتاج: دگزامتازون بیان ژن گیرنده ET_B را طی I/R کبدی کاهش می‌دهد و سلول‌های پارانشیم و گلیکوکالیکس اندوتلیوم سینوزوئیدی را در مقابل آسیب I/R محافظت می‌کند. بنابراین دگزامتازون می‌تواند در کاهش آسیب ناشی از I/R کبدی نقش داشته باشد.

واژه‌های کلیدی: ایسکمی-ریپرفیوژن، دگزامتازون، گیرنده اندوتلین-B، گلیکوکالیکس

مقدمه

پیوند کبد می‌باشد (۱). آسیب I/R در نتیجه آسیب سلولی ناشی از هیپوکسی و عدم تأمین دوباره اکسیژن و پیدایش واسطه‌های التهابی مختلف رخ می‌دهد (۲). در

ایسکمی-ریپرفیوژن Ischemia/reperfusion یکی از علل اساسی نارسایی کبدی در شرایط مختلف پاتولوژیکی از جمله جراحی، عفونت، تروما و

این مقاله حاصل طرح تحقیقاتی شماره ۱۰۲۵ است که توسط معاونت تحقیقات و فناوری دانشگاه علوم پزشکی مازندران تأمین شده است.

مؤلف مسئول: عباس خنکدار طارسی - ساری: کیلومتر ۱۷ جاده خزر آباد، مجتمع دانشگاهی پیامبر اعظم (ص)، دانشکده پزشکی E-mail : khonakdarab@gmail.com

۱. دانشجوی کارشناسی ارشد بیوشیمی بالینی، دانشکده پزشکی، دانشگاه علوم پزشکی مازندران، ساری، ایران

۲. استادیار، گروه پاتولوژی، دانشکده پیراپزشکی، دانشگاه علوم پزشکی مازندران، ساری، ایران

۳. استادیار، گروه آناتومی و بیولوژی سلولی، دانشکده پزشکی، دانشگاه علوم پزشکی مازندران، ساری، ایران

۴. استادیار، مرکز تحقیقات بیولوژی سلولی و مولکولی، گروه بیوشیمی-بیوفیزیک و ژنتیک، دانشکده پزشکی، دانشگاه علوم پزشکی مازندران، ساری، ایران

تاریخ دریافت: ۱۳۹۴/۱۰/۱۱ تاریخ ارجاع جهت اصلاحات: ۱۳۹۴/۱۰/۱۲ تاریخ تصویب: ۱۳۹۴/۱۱/۲۴

واقع نارسایی در جریان خون میکروسکوپی کبد، علت اصلی پیدایش آسیب I/R در کبد می‌باشد. این نارسایی در سلول‌هایی که به طور پیوسته وابسته به تأمین خون و اکسیژن هستند، رخ می‌دهد (۳). وقایع پیام‌رسانی موضعی کمک‌کننده به آسیب سلول‌های کبدی پیچیده و متنوع هستند و شامل تعامل بین هپاتوسیت‌ها، سلول‌های اندوتلیال سینوزوئیدی کبدی، سلول‌های کوپفر و سلول‌های ستاره‌ای (stellate cells) می‌باشند (۴). سلول‌های اندوتلیوم سینوزوئیدی با رها سازی مواد گشاد کننده عروق مانند نیتریک اکسید، مونو اکسید کربن و پروستاگلندین‌ها و منقبض کننده‌های عروقی مثل اندوتلین-۱ و ترومبوکسان A₂، نقش اصلی را در تنظیم عملکرد عروقی ایفا می‌کند (۵). جریان خون میکروسکوپی کبد به طور معمول توسط تعادل مناسب و دقیق بین این تنگ کننده‌ها و گشاد کننده‌های عروقی تنظیم می‌شود اما تحت شرایط I/R این تعادل برهم می‌خورد که نتیجه آن اختلال در تنظیم جریان خون کبدی می‌باشد (۶، ۷). مرحله بعد از ایسکمی-ریپرفیوژن، بر اساس منشاء گونه‌های واکنش گر اکسیژن / نیتروژن به سه فاز تقسیم می‌گردد: فاز فوق حاد (در میتوکندری)، فاز حاد (در سلول‌های کوپفر) و فاز مزمن (در نوتروفیل). طی ریپرفیوژن محل تولید گونه‌های واکنش گر اکسیژن/نیتروژن (ROS/RNS) با تغییر از فاز فوق حاد، به فاز حاد و مزمن، از میتوکندری به عروق خونی تغییر مکان می‌دهند. طی فاز بعدی، سلول‌های کوپفر و نوتروفیل‌های جاذب شیمیایی چندین گونه واکنش گر را تولید می‌کنند که از طریق تغییرات شیمیایی و تجزیه گلیکوکالیکس سبب تشدید آسیب و التهاب کبدی می‌گردد (۸). در شرایط طبیعی گلیکوکالیکس تولید شده به وسیله سلول‌های اندوتلیال سینوزوئیدی نقش فعالی در حفظ همئوستاز عروقی ایفا می‌کند. در شرایط پاتولوژیک نظیر I/R گونه‌های واکنش گر اکسیژن (ROS) به گلیکوکالیکس حمله می‌کنند و سبب تخریب آن می‌گردند. هیالورونیک اسید یکی از اجزای

تشکیل دهنده گلیکوکالیکس است که در نتیجه آسیب سلول‌های اندوتلیال وارد خون می‌گردد. بنابراین اندازه گیری این مولکول در سرم یک روش مناسب برای ارزیابی آسیب کبد و به خصوص آسیب اندوتلیوم سینوزوئیدها در بیماری‌های کبدی می‌باشد. ایسکمی سلول‌های کوپفر را فعال می‌کند که منبع اصلی تشکیل گونه‌های واکنش گر اکسیژن و سایتوکاین‌های پیش التهابی مانند TNF- α و IL-1 طی دوره برقراری مجدد جریان خون می‌باشند (۹-۱۱). این ترکیبات می‌توانند با ایجاد فرآیندهای التهابی سبب تخریب سلول‌های کبد شوند که در نتیجه آن بسیاری از اعمال بافتی مختل می‌شوند. در کنار التهاب و تورم سلولی، تعادل بین نیتریک اکسید و اندوتلین از بین می‌رود به این صورت که تولید اندوتلین افزایش می‌یابد (۱۲، ۱۳). اندوتلین دارای سه ایزوفرم 1, 2, 3-ET از یک خانواده پپتیدی ۲۱ اسید آمینه‌ای می‌باشد که هر یک به وسیله ژن خاصی کد می‌شود (۱۴، ۱۵) و بیشترین مقدار آن توسط سلول‌های اندوتلیال عروق تولید و به گیرنده‌های خود بر روی عضلات صاف متصل می‌شود (۷). کبد یکی از محل‌های اصلی سنتز و فعالیت اندوتلین می‌باشد (۱۶). اندوتلین دارای دو گیرنده به نام‌های ET_A و ET_B می‌باشد، گیرنده ET_B به عنوان گیرنده کلیرانس، در خارج کردن ET-1 از پلاسما به ویژه در ریه‌ها نیز نقش دارد (۱۷). تمایل اتصال ایزوفرم‌های اندوتلین به گیرنده‌هایش متفاوت می‌باشد، بدین صورت که گیرنده ET_A تمایل بالایی برای اتصال به ET-1 و ET-2 و تمایل ضعیفی به ET-3 دارد در حالی که گیرنده ET_B به هر سه نوع اندوتلین با تمایل یکسانی متصل می‌شود (۱۵، ۱۶، ۱۸، ۱۹). با توجه به این که علت اصلی آسیب بافت کبد بعد از ریپرفیوژن، انقباض یا تنگی سینوزوئیدها و برقرار نشدن خون کافی در بافت است و افزایش بیان ژن‌های گیرنده‌های اندوتلین نیز هم سو با افزایش بیان ژن اندوتلین-۱ رخ می‌دهد (۱۶)، به نظر می‌رسد اندوتلین و گیرنده‌های آن در آسیب I/R نقش اساسی داشته باشند.

چرخه روشنایی و تاریکی ۱۲ ساعته نگهداری شدند. مسائل اخلاقی در مورد کار با حیوانات آزمایشگاهی در هنگام جراحی بر اساس اصول اخلاقی کار با حیوانات رعایت شد تا حد الامکان موجب درد و رنج حیوان نگردد. این ۳۲ رت به طور تصادفی در چهار گروه هشت تایی قرار گرفتند:

۱- گروهی که همراه با جراحی سالی ۹/۰ درصد دریافت کردند، در واقع این گروه، گروه کنترل است (SHAM).

۲- گروهی که همراه با جراحی دگزامتازون دریافت کردند (DEX).

۳- گروهی که همراه با جراحی و I/R، سالی دریافت کردند (I/R).

۴- گروهی که همراه با جراحی و I/R، دگزامتازون دریافت کردند (DEX+I/R).

روش ایجاد ایسکمی

رت‌ها به مدت ۱۸ ساعت قبل از جراحی ناشتا نگهداشته شدند اما آب آشامیدنی در دسترس آن‌ها قرار گرفت. رت‌ها به وسیله کتامین (۶۰ mg/kg, i.p) و زایلازین (۱۰ mg/kg, i.p) بیهوش شدند. سپس روی خط میانی شکم یک برش طولی از زیر ناحیه جناغ به اندازه ۲ سانتی متر ایجاد شد و پس از کنار زدن فاسیا و برش عضله رکتوس شکم، کبد نمایان شد. اتصالات بین کبد و دیافراگم صفاقی بریده و با فشار ملایم دو دست در طرفین ناحیه برش، کبد از حفره شکم خارج شد. شاخه‌های چپ ورید پورت و شریان کبدی برای ایسکمی کامل لوب‌های میانی و چپ کبدی با کلمپ بولداگ مسدود شدند اما لوب راست برای جلوگیری از احتقان روده‌ای مسدود نشد (۱۱). بعد از ۶۰ دقیقه ایسکمی، گیره برای برقراری مجدد جریان خون برداشته شد. در تمام مدت ایسکمی کبد توسط گاز استریل آغشته به سالی نرمال مرطوب نگه‌داشته شد تا از دهیدراتاسیون حیوان جلوگیری به عمل آید. پس از طی

اما با در نظر گرفتن این نکته که گیرنده نوع A انقباض و نوع B شل شدن سلول‌های Stellate (این سلول‌ها میزان اتساع سینوزوئیدی را تنظیم می‌کنند) مستقر در جدار سینوزوئیدهای کبدی را سبب می‌شود، اگر افزایش پاتولوژیک بیان ژن‌های فوق به گونه‌ای تغییر داده شود که بیان گیرنده نوع B افزایش داده شود یا بیان افزایش یافته آن طی I/R تغییر نکند، می‌توان از آسیب ناشی از I/R وابسته به افزایش اندوتلین و گیرنده‌هایش جلوگیری نمود. بنابراین عواملی که بتوانند با کاهش بیان ژن‌های ET و گیرنده نوع A و افزایش بیان گیرنده نوع B سبب اتساع عروق یا مانع از انقباض آن‌ها شوند و از تولید واسطه‌های پیش التهابی ممانعت به عمل آورند، عوامل مفیدی برای جلوگیری از آسیب بافت کبد ناشی از I/R خواهند بود. دگزامتازون (DEX) یک داروی ضد التهاب کورتیکو استروئیدی است که در شرایط مختلف پاتولوژیک برای مهار التهاب و سرکوب سیستم ایمنی مورد استفاده قرار می‌گیرد (۲۰). DEX به دلیل داشتن نقش‌های فیزیولوژیک متنوع، گزینه مناسبی برای اهداف فوق به نظر می‌رسد و پژوهش‌های متعددی برای ارزیابی خواص آن در مهار آسیب بافت کبدی ناشی از I/R در کبد و سایر بافت‌ها در حال انجام می‌باشد. در این مطالعه اثر DEX بر بیان ژن گیرنده ET_B و آسیب گلیکوکالیکس سلول‌های اندوتلیال سینوزوئیدی بافت کبد مورد ارزیابی قرار گرفت. مزیت مطالعه حاضر این است که تاکنون بررسی مشابهی در ارتباط با مکانیسم اثر دگزامتازون در کاهش آسیب ناشی از I/R از طریق اثر آن بر بیان ژن گیرنده ET_B و مهار آسیب گلیکوکالیکس انجام نشده است.

مواد و روش‌ها

در این مطالعه تجربی سی و دو رت نر Wistar از مرکز مطالعات حیوانی دانشگاه علوم پزشکی مازندران با وزن ۲۲۰ تا ۲۵۰ گرم به طور تصادفی انتخاب شدند. این حیوانات با دمای $37 \pm 1^\circ\text{C}$ و رطوبت $55 \pm 5\%$ درصد با

ژن 70°C و تعداد سیکل ۴۰ بود. مرحله انکوباسیون مقدماتی به مدت ۲ دقیقه در دمای 50°C انجام گرفت (بر اساس پروتکل سازنده کیت) و برای جلوگیری از انتقال آلودگی از یوراسیل-N- گلیکوزیلاز (UNG) استفاده شد. UNG تمامی محصولات غیر اختصاصی PCR را که حاوی dUMP باشد، تخریب می‌نماید. سپس به مدت ۱۰ دقیقه در دمای 95°C جهت دناتوراسیون و در نهایت به مدت ۱۵s در دمای 94°C ، 30s در دمای 60°C و 30s هم در دمای 72°C با تعداد سیکل‌های ۴۰ قرار گرفت. نمودار استاندارد برای تعیین کارایی β -actin PCR (efficiency) رسم شد. به عنوان ژن کنترل استفاده شد.

جدول شماره ۱: توالی اختصاصی پرایمر گیرنده ET_B و بتا-اکتین) این پرایمرها با استفاده از نرم افزار Allel ID7 و توالی ژن‌های مربوط طراحی و سنتز شدند)

Gene	Primer sequence 5'→3'	Product length (bp)
ET_B	Sense : 5'-TTCACCTCAGCAGGATTCTG-3' Antisense: 5'-AGGTGTGGAAAGTTAGAACG-3'	۳۷۴
β -actin	Sense : 5'-CCCATCTATGAGGGTTACGC-3' Antisense: 5'-TTTAAATGTCACGCACGATTTC-3'	۱۴۵

اندازه‌گیری هیالورونیک اسید

اندازه‌گیری سطوح هیالورونیک اسید در سرم یک روش مناسب برای ارزیابی آسیب کبدی می‌باشد. اندازه‌گیری آن با استفاده از کیت الیزا (R&D systemsTM a bio-techn brand, USA) و با استفاده از پروتکل کیت شرکت سازنده انجام شد.

تعیین فعالیت آلانین آمینو ترانسفراز و آسپارات آمینو ترانسفراز

آنزیم‌های ALT و AST به عنوان آنزیم‌های شاخص در آسیب‌های بافت پارانشیم کبد به خون آزاد می‌شوند و غلظت آن‌ها در خون افزایش می‌یابد. از این رو جهت تعیین میزان شدت آسیب بافت پارانشیم کبدی اندازه‌گیری میزان فعالیت این آنزیم‌ها در سرم با ارزش می‌باشد. مقادیر ALT و AST با استفاده از کیت پارس آزمون (کرج، ایران) و پروتکل شرکت سازنده انجام شد.

زمان ایسکمی گیره به آهستگی برداشته و کبد به داخل حفره شکمی منتقل و محل برش بخیه شد. حیوانات شاهد به روش مشابهی آماده شدند، اما گیره روی عروق لوب‌های چپ و میانی آن‌ها قرار نگرفت. بعد از ۳ ساعت از شروع ریپرفیوژن، رت‌ها کشته، سرم حاصل از خون و بافت ایسکمیک آن‌ها جمع‌آوری و تا زمان انجام بررسی‌ها در دمای 70°C - نگهداری شدند. دگرآماتازون (شرکت داروسازی اسوه، $8\text{ mg}/2\text{ ml}$) به صورت داخل صفاقی دو بار با دوز $8\text{ mg}/\text{kg}$ (۲۱)، دقیقاً ۶۰ دقیقه قبل از ایسکمی و با همین دوز بلافاصله بعد از ریپرفیوژن تزریق شدند.

جداسازی و تخلیص RNA

جداسازی RNA سلولی از بافت‌های کبدی با استفاده از کیت RNeasy plus mini kit (Qiagen) و با توجه به پروتکل شرکت سازنده انجام شد. سپس غلظت RNAهای استخراج شده با اسپکتروفتومتری UV یا همان نانودراپ (Biowave WPA, biochrom, England) در نسبت طول موج $260/280$ برحسب $\text{ng}/\mu\text{L}$ تعیین شد. کیفیت RNA تخلیص شده توسط الکتروفورز ژل آگاروز $1/5$ درصد با رنگ آمیزی سایبرگرین برای تعیین باندهای RNA مورد بررسی قرار گرفت و دو باند 18s و 28s مشاهده شدند و آلودگی DNA نیز مشاهده نشد.

بررسی بیان نسبی ژن ET_B با استفاده از *real-time PCR* جهت بررسی بیان نسبی ژن، ابتدا با استفاده از RNA استخراج شده و آنزیم ترانس کریپتاز معکوس cDNA سنتز شد (dART RT kit ERUx, Poland). *real-time PCR* (BIO-RAD, iQ5, Malaysia) برای ژن ET_B با استفاده از کیت (SG qPCR Master Mix) ERUx, Poland (2X) و با استفاده از پرایمرهای اختصاصی ژن گیرنده ET_B (جدول شماره ۱) با این صورت انجام شد: طول توالی تکثیر شده (آمپلیکون) bp ۴۷۴ و دمای اتصال (annealing) آن به توالی هدف در

مطالعات هیستوپاتولوژی

در این مطالعه پس از قرار دادن نمونه‌های بافت کبد در فرمالین ۱۰ درصد، برش‌های ۵ میکرونی توسط دستگاه میکروتوم از آن‌ها تهیه و رنگ آمیزی برش‌ها با هماتوکسیلین و ائوزین انجام شد.

آنالیز آماری

تمام نتایج به صورت میانگین \pm انحراف معیار میانگین (Mean \pm S.E.M) بیان شدند. تفاوت میانگین گروه‌ها توسط آزمون One-way ANOVA و Tukey multiple comparison در نرم افزار SPSS 13 تعیین شد و سطح معنی دار بودن $P < 0.05$ در نظر گرفته شد. نتایج حاصل از Real time PCR با استفاده از نرم افزار Linreg و Rest-rg آنالیز شدند.

یافته ها

آسیب کبدی

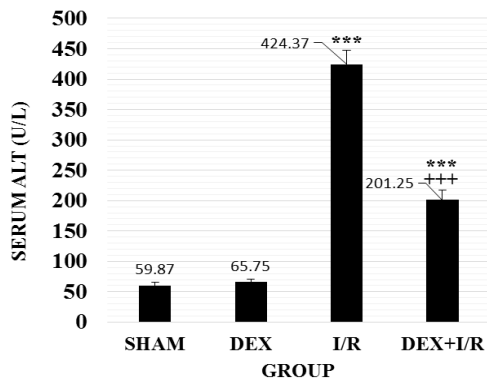
افزایش ALT و AST سرمی منعکس کننده تخریب سلول‌های پارانشیم کبدی است. در نمودار شماره ۱ و ۲ سطح سرمی ALT و AST نشان داده شده است. میانگین مقادیر ALT و AST در گروه کنترل به ترتیب 59.87 ± 6.32 U/L و 230.25 ± 18.74 U/L اندازه گیری شد. سطح این آمینوترانسفرازها به طور معنی داری ($p < 0.001$) در گروه I/R به ترتیب 424.37 ± 22.99 U/L و 858.12 ± 58.11 U/L افزایش یافت.

سطح ALT و AST پس از تجویز دگزامتازون در گروه DEX+I/R به مقادیر 201.25 ± 15.62 U/L و 300.87 ± 18.02 U/L به طور معنی داری ($p < 0.001$) کاهش یافت.

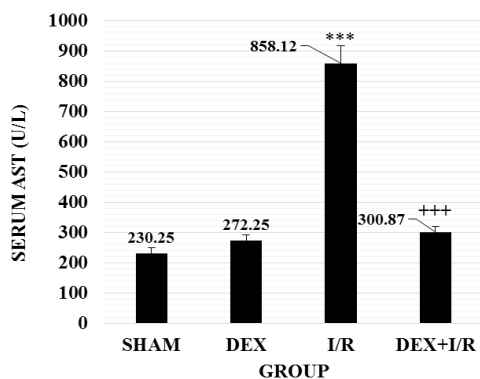
ارزیابی آسیب گلیکوکالیکس اندوتلیوم سینوزوئیدی (اندازه گیری HA)

نمودار شماره ۳ نشان می دهد که سطح HA به طور معنی داری ($p < 0.001$) در گروه

I/R (43.83 ± 3.73 ng/ml) نسبت به گروه SHAM (5.52 ± 1.03 ng/ml) افزایش می یابد. بعد از تزریق DEX سطح HA به طور معنی داری ($p < 0.001$) در گروه DEX+I/R (11.98 ± 1.83 ng/ml) نسبت به گروه I/R کاهش نشان داد.



نمودار شماره ۱: اثر دگزامتازون بر فعالیت ALT سرمی پس از I/R کبدی. نتایج به صورت میانگین \pm انحراف معیار میانگین (Mean \pm S.E.M) با ۸ رت در هر گروه نشان داده شده اند. *** اختلاف معنی دار نسبت به گروه SHAM ($P < 0.001$) و *** اختلاف معنی دار را نسبت به گروه I/R ($P < 0.001$) نشان می دهد. SHAM، گروه کنترلی که سالی ن نرمال دریافت نمود؛ DEX، گروهی که دگزامتازون دریافت نمود؛ I/R، گروهی که طی ایسکمی-ریپرفیوژن سالی ن نرمال و DEX+I/R، گروه I/R که DEX دریافت کرد.



نمودار شماره ۲: اثر دگزامتازون بر فعالیت AST سرمی پس از I/R کبدی. نتایج به صورت میانگین \pm انحراف معیار میانگین (Mean \pm S.E.M) با ۸ رت در هر گروه نشان داده شده اند. *** اختلاف معنی دار نسبت به گروه SHAM ($P < 0.001$) و *** اختلاف معنی دار را نسبت به گروه I/R ($P < 0.001$) نشان می دهد. SHAM، گروه کنترلی که سالی ن نرمال دریافت نمود؛ DEX، گروهی که دگزامتازون دریافت نمود؛ I/R، گروهی که طی ایسکمی-ریپرفیوژن سالی ن نرمال و DEX+I/R، گروه I/R که DEX دریافت کرد.

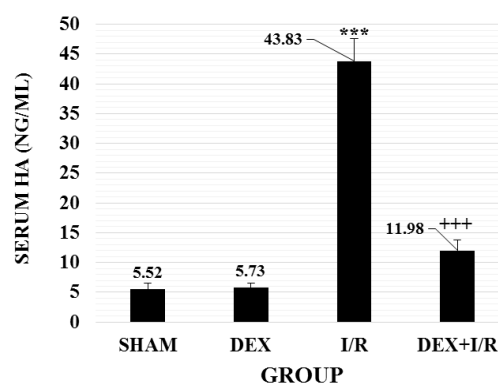
معیار میانگین (Mean± S.E.M) با ۸ رت در هر گروه نشان داده شده‌اند. *** اختلاف معنی‌دار را نسبت به گروه SHAM ($P < 0.001$)، گروه کنترلی که سالین نرمال دریافت نمود؛ DEX، گروهی که دگزامتازون دریافت نمود؛ I/R، گروهی که طی ایسکمی-ریپرفیوژن سالین نرمال و DEX+I/R، گروه I/R که DEX دریافت کرد.

هیستوپاتولوژی کبد

در گروه کنترل (SHAM) سلول‌های کبدی با هسته‌های گرد روشن و هستک‌های واضح با حدود سلولی معین به صورت طناب‌های سلولی مشاهده شدند. سینوزوئیدهای کبدی نرمال بودند. دانسیته سلول‌های کوپفر نیز طبیعی بوده است. اندوتلیوم جدار وریدهای مرکز کبدی نیز به خوبی مشخص بودند. سلول‌ها در ناحیه ۳ لوبول کلاسیک کبدی (نزدیک به ورید مرکز لوبولی) از سلامت بالایی برخوردار بودند. این ناحیه که ناحیه ایسکمیک کبدی است (کم‌تر اکسیژن دریافت می‌نماید) عمدتاً به عنوان شاخصی در تعیین سلامت نمونه کبدی به کار می‌رود. هپاتوسیت‌ها در ناحیه ۱ عمدتاً با هسته‌های تیره‌تر و سیتوپلاسم رنگ‌پذیرتر مشاهده می‌شوند (تصویر شماره ۱، الف، ب).

در گروه دوم (DEX) (دریافت کننده دگزامتازون بدون ایسکمی بافتی) هپاتوسیت‌های کبد با هسته‌های روشن و هستک‌های واضح هم‌چنان به خصوص در ناحیه ۳ نزدیک و اطراف مشاهده شدند. سینوزوئیدهای کبد واضح بودند. تعداد زیادی سلول‌های کوپفر (ماکروفازهای ویژه کبد) در فضاهای سینوزوئیدی با تراکم بیش‌تری نسبت به گروه کنترل مشاهده گشتند که حاوی گرانول‌های تیره بلعیده شده بودند. اندوتلیوم عروقی در بافت کبدی چه در فضاهای سینوزوئیدی و چه در ورید مرکز لوبولی دچار ریزش شدند و دیواره‌های عروقی اغلب صدمه دیده بودند (تصویر شماره ۱، ج، د)

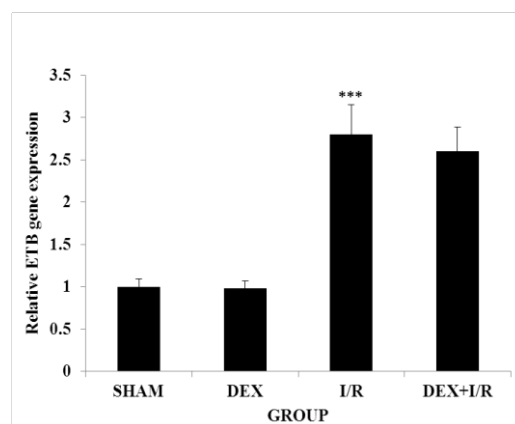
طناب‌های سلولی کبدی در گروه سوم (I/R) در بسیاری از بخش‌ها در هر سه ناحیه از یکدیگر گسسته



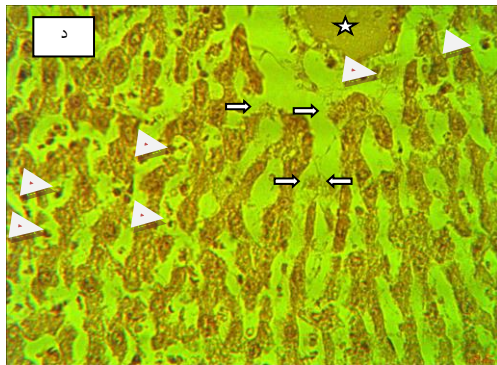
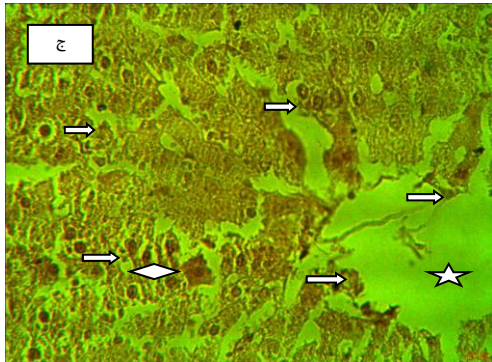

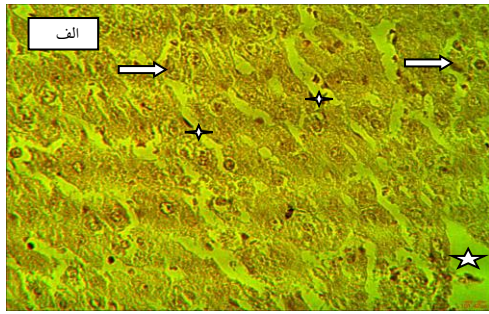
نمودار شماره ۳: اثر دگزامتازون بر مقدار هیالورونیک اسید (HA) (نانوگرم در میلی‌لیتر) سرمی پس از I/R کبدی. نتایج به صورت میانگین ± انحراف معیار میانگین (Mean± S.E.M) با ۸ رت در هر گروه نشان داده شده‌اند. *** اختلاف معنی‌دار را نسبت به گروه SHAM ($P < 0.001$) و +++ اختلاف معنی‌دار را نسبت به گروه I/R ($p < 0.001$) نشان می‌دهد. SHAM، گروه کنترلی که سالین نرمال دریافت نمود؛ DEX، گروهی که دگزامتازون دریافت نمود؛ I/R، گروهی که طی ایسکمی-ریپرفیوژن سالین نرمال و DEX+I/R، گروه I/R که DEX دریافت کرد.

بیان ژن گیرنده ET_B

آنالیز بیان ژن گیرنده ET_B در نمودار شماره ۴ نشان داده شده است. در مقایسه با گروه SHAM و DEX، بیان گیرنده ET_B در گروه I/R، افزایش معنی‌داری را نشان داد ($P < 0.001$). بیان mRNA گیرنده ET_B در گروه DEX±I/R در اثر درمان با دگزامتازون به طور غیر معنی‌داری ($p > 0.05$) کاهش یافت.



نمودار شماره ۴: تغییر بیان ژن گیرنده ET_B بافت کبدی پس از I/R کبدی به وسیله دگزامتازون. نتایج به صورت میانگین ± انحراف



تصویر شماره ۱: برش هیستولوژیک کبد در گروه‌های چهارگانه مورد مطالعه. الف) گروه SHAM: سلول‌های کبدی با هسته‌های گرد روشن و واضح با حدود سلولی معین به صورت طناب‌های سلولی موسوم به طناب‌های رماک مشاهده می‌شوند. سینوزوئیدهای کبدی نرمال می‌باشند. دانسیته سلول‌های کوپفر (فلش‌های توپر سفیدرنگ) نیز طبیعی است. اندوتلیوم جدار سینوزوئیدهای کبدی (ستاره چهارپر) نیز به خوبی مشخص هستند.

شدند. با درشت‌نمایی بالاتری می‌توان آتروفی هپاتوسیت‌ها را اغلب در مناطق ۱ و ۳ مشاهده نمود. این موضوع به معنی تخریب بافت کبدی در هر سه ناحیه بوده است. شدت تخریب در ناحیه ۱ و ۳ و به خصوص سرایت تخریب به ناحیه ۳ (ناحیه کم اکسیژن) مشخص بوده است. فعالیت وسیع کوپفرهای کبدی (فلش‌های سفیدرنگ) در جهت بلع و هضم سلول‌های تخریب‌شده چشمگیر بود. اندوتلیوم عروقی اغلب دچار ریزش شده بود. ارتشاح لکوسیتی به همراه تعداد زیادی کوپفرهای بلع‌کننده پیگمان تیره در فضای سینوزوئیدهای کبدی قابل مشاهده بوده است. سلول‌های ژاننت (لوزی) پررنگ با سیتوپلاسمی قرمز رنگ و هسته کروی خارج از مرکز در فضای سینوزوئیدی و هم در وریدهای مرکز لوبولی مشاهده شدند. این سلول‌ها، لنفوسیت‌های بزرگی هستند که تنها در شرایط مرضی در خون ظاهر می‌شوند (تصویر شماره ۱، ه و).

در گروه چهارم (DEX+I/R) (دریافت دگزامتازون همراه با ایسکمی کبدی) هپاتوسیت‌های کبدی در ناحیه ۱ لوبول کلاسیک کبدی اغلب دچار آسیب و هسته‌های سلولی به کناری رانده شده بودند. اما هسته‌ها همگی گرد و شفاف با هستک‌های واضح بودند. در ناحیه ۳ نزدیک به central vein سلول‌ها مورفولوژی سالمی را از خود نمایان ساختند. با این حالت در ناحیه ۲ لوبول کلاسیک علائم تحریک سلولی به صورت واکنش شدن هپاتوسیت‌ها و از بین رفتن برخی مرزهای سلولی مشاهده مگردید. وجود ترشح به صورت سرریز صورتی رنگ در فضاهای عروقی central vein (ورید مرکز لوبولی) جلب توجه می‌نمود. ارتشاح لکوسیتی از نوع گرانولوسیت‌ها به همراه تعداد زیادی سلول‌های کوپفر فعال در حال بلع در فضای میان طناب‌های رماک رناک کبدی (فضای سینوزوئیدال) جلب توجه می‌نمود (تصویر شماره ۱، ح، ط).

بحث

آسیب کبدی ناشی از I/R مشکل اصلی بعد از جراحی‌های کبد می‌باشد. محرومیت از اکسیژن و جریان خون طی دوره ایسکمی عامل اصلی آسیب ناشی از I/R نیستند بلکه مجموعه تغییرات مولکولی که طی برقراری مجدد جریان خون (ریپرفیوژن) رخ می‌دهند که در نهایت تخریب سلول‌های کبدی را موجب می‌شوند (۸). I/R دارای دو فاز مجزا می‌باشد؛ فاز اولیه (کم‌تر از ۲ ساعت بعد از ریپرفیوژن) که در این فاز سلول‌های کوپفر و هپاتوسیت‌های آسیب دیده، ROS را آزاد می‌کنند که با افزایش سطح ترانس آمینازهای سرمی همراه می‌باشد. با این که در فاز اولیه آسیب محدود می‌باشد در نتیجه استرس اکسیداتیو، چندین سایتوکاین پیش التهابی مانند TNF- α ، IL-12 و IL-1 β تولید می‌شوند که در فاز ثانویه، تولید آن‌ها شدیدتر می‌شود. در فاز دوم آسیب که ۶ تا ۴۸ ساعت پس از برقراری مجدد جریان خون را شامل می‌شود، واکنش‌های التهابی به وسیله نوتروفیل‌های موجود در محل با رهاسازی ROS، موجب آسیب به هپاتوسیت‌ها می‌شود. در مرحله اول، ROS توسط نوتروفیل‌های مسیر NADPH اکسیداز تولید می‌شوند (۲۳،۲۲،۲۴). نوتروفیل‌های فعال شده هم‌چنین الاستاز، کاتپسین G، هپاریناز، کلاژناز و آنزیم‌های هیدرولیتیک را نیز می‌توانند تولید کنند که به احتمال زیاد به طور مستقیم باعث مرگ سلول‌های کبدی می‌شوند (۲۴).

دگزامتازون به عنوان یک داروی ضد التهابی کورتیکواستروئیدی در سرکوب فرآیندهای التهابی و کاهش ROS تولید شده توسط سلول‌های فعال کبدی در هنگام I/R می‌تواند نقش مفیدی داشته باشد که باعث کاهش آسیب I/R در بافت‌های مختلف می‌شود (۲۵). غلظت AST و ALT معمولاً به عنوان شاخص‌های بیوشیمیایی غیر مستقیم در اندازه‌گیری آسیب کبدی استفاده می‌شوند. مطالعات متعدد نشان می‌دهند که سطح AST و ALT در I/R افزایش می‌یابد که در نتیجه آسیب غشای سلولی رخ می‌دهد (۲۶،۱۱). با توجه به اثر

ورید مرکز لوبولی (ستاره پنج پر) نیز با حجم وسیع خود به خوبی مشخص است. سلول‌ها در ناحیه ۳ لوبول کلاسیک کبدی (نزدیک به ورید مرکز لوبولی) از سلامت بالایی برخوردارند. این ناحیه که ناحیه ایسکمیک کبدی است (کم‌تر اکسیژن دریافت می‌نماید) عمدتاً به عنوان شاخصی در تعیین سلامت نمونه کبدی به کار می‌رود. هپاتوسیت‌ها در ناحیه ۱ عمدتاً با هسته‌های تیره‌تر و سیتوپلاسم رنگ‌پذیرتر مشاهده می‌شوند. (ب) گروه DEX: هپاتوسیت‌های کبد با هسته‌های روشن دارای هستک‌های واضح هم چنان به خصوص در ناحیه ۳ نزدیک و اطراف ورید مرکز لوبولی مشاهده می‌گردند. سینوزوئیدهای کبد واضح است. تعداد زیادی کوپفر (ماکروفاژ ویژه کبدی) در فضاهای سینوزوئیدی (SP) با تراکم بیش‌تری نسبت به گروه کنترل مشاهده می‌گردند که حاوی گرانول‌های تیره بلعیده شده می‌باشند. اندوتلیوم عروقی در بافت کبدی چه در فضاهای سینوزوئیدی و چه در ورید مرکز لوبولی دچار ریزش شده‌اند. (ج) طناب‌های سلولی کبدی در بسیاری از بخش‌ها در هر سه ناحیه از یکدیگر گسسته شده‌اند. با درشت‌نمایی بالاتری می‌توان آتروفی هپاتوسیت‌ها را اغلب در مناطق ۱ و ۳ مشاهده نمود. این موضوع به معنی تخریب بافت کبدی در هر سه ناحیه است. شدت تخریب در ناحیه ۱ و ۳ و به خصوص سرایت تخریب به ناحیه ۳ (ناحیه کم اکسیژن) مشخص است. فعالیت وسیع کوپفرهای کبدی (فلش‌های سفید رنگ) در جهت بلع و هضم سلول‌های تخریب شده چشم‌گیر است. اندوتلیوم عروقی اغلب دچار ریزش شده است. ارتشاح لکوسیتی به همراه تعداد زیادی کوپفرهای بلع‌کننده پیگمان تیره در فضای سینوزوئیدهای کبدی قابل مشاهده است. سلول‌های ژایانت (لوزی) پررنگ با سیتوپلاسمی قرمز رنگ و هسته کروی خارج از مرکز در فضای سینوزوئیدال و هم در وریدهای مرکز لوبولی مشاهده می‌شوند. (د) هپاتوسیت‌های کبدی در ناحیه ۱ لوبول کلاسیک کبدی اغلب دچار آسیب شده و هسته‌های سلولی به کناری رانده شده‌اند. هسته‌ها همگی گرد و شفاف با هستک‌های واضح هستند. در ناحیه ۳ نزدیک به ورید مرکز لوبولی سلول‌ها مورفولوژی سالمی را از خود نمایان می‌سازند. با این حال در ناحیه ۲ لوبول کلاسیک علائم تحریک سلولی به صورت واکوئله شدن هپاتوسیت‌ها و از بین رفتن برخی مرزهای سلولی مشاهده می‌شود. وجود ترشح به صورت سروزیه صورتی رنگ (ستاره پنج پر) در فضاهای عروقی ورید مرکز لوبولی جلب توجه می‌نماید. ارتشاح لکوسیتی از نوع گرانولوسیتها (سر فلش تیره رنگ) به همراه تعداد زیادی سلول‌های کوپفر فعال (فلش سفید رنگ) در حال بلع در فضای میان طناب‌های رماک کبدی (فضای سینوزوئیدی) جلب توجه می‌نماید. رنگ‌آمیزی توسط هماتوکسیلین و اتوزین انجام شد و تصاویر با بزرگنمایی $\times 400$ نمایش داده شده‌اند.

ضدالتهابی دگرمتازون، انتظار می‌رود که این دارو از افزایش آمینوترانسفرازهای فوق پس از I/R کبدی جلوگیری نماید (۲۷). در مطالعه‌ای که توسط Eken و همکاران روی اثر وابسته به دوز دگرمتازون بر آسیب کبدی در رت انجام شد (۲۸)، آشکار شد که میزان ترانس آمینازها AST و ALT به طور قابل قبولی کاهش یافتند. در مطالعه دیگری که توسط Abo-Youssef و همکاران انجام شد، میزان فعالیت آنزیم‌های ALT و AST به طور قابل توجهی در گروه‌هایی که دگرمتازون دریافت نکرده بودند، افزایش یافته بود. دگرمتازون به طور قابل توجهی میزان ALT و AST را در گروه I/R کبدی در مقایسه با گروه کنترلی که I/R بدون دگرمتازون دریافت کرده بودند، کاهش داد (۲۰). نتایج مطالعه حاضر نیز این یافته‌ها را تأیید می‌کنند. در گروه چهارم که همراه با I/R دگرمتازون دریافت کرده بودند، میزان این ترانس آمینازها نسبت به گروه سوم که به همراه I/R سالمین دریافت کرده بودند، کاهش معنی‌داری را نشان داد.

جریان خون میکروسکوپی کبد به طور معمول توسط تعادل مناسب بین تنگ کننده‌ها (ET-1) و گشاد کننده‌های عروقی (NO و CO) تنظیم می‌شود اما تحت شرایط I/R کبدی این تعادل مناسب بر هم می‌خورد و موجب اختلال در جریان خون کبدی می‌شود. ET-1 یک پپتید فعال عروقی است که هر دو نقش انقباض و شل‌کنندگی عروقی را انجام می‌دهد که این عمل را به ترتیب به واسطه دو گیرنده ET_A و ET_B انجام می‌دهد. گیرنده‌های ET در تمام سلول‌ها حضور دارند اما حضور آن‌ها در سلول‌های ستاره‌ای کبد از سایر سلول‌های سینوزوئیدی و هپاتوسیت‌ها پررنگ‌تر است (۱۶). ر اساس بسیاری از مطالعات انجام گرفته با افزایش ET-1 mRNA، یک افزایش دو برابری در سطح ET_B mRNA در I/R کبدی رخ می‌دهد (۶).

در یک مطالعه‌ای که توسط Zhang و همکاران بر روی سلول‌های Trabecular meshwork (TM) انسانی انجام گرفت، نشان داده شد که در اثر درمان توسط

دگرمتازون بیان پروتئین گیرنده ET_B و ET-1 کاهش و همزمان سطح NO در سلول‌های TM افزایش می‌یابد (۲۹). اما نتایج این مطالعه نشان داد که دگرمتازون کاهش معنی‌داری در بیان ژن ET_B طی I/R ایجاد نمی‌کند که البته دلیل این اختلاف با نتایج مطالعه فوق می‌تواند نوع سلول و شرایط بررسی باشد که از عوامل اثرگذار بر بیان ژن‌ها هستند. علاوه بر این کاهش بیان ژن ET_B طی I/R مطلوب نیست زیرا این نوع گیرنده با وساطت اثر ET، سبب شل شدن سلول‌های Stellate و اتساع سینوزوئیدی می‌شود و بنابراین افزایش بیان آن می‌تواند به برقراری جریان خون مناسب طی ریپرفیوژن کمک نماید (۲۰). مطالعه‌ای که توسط قبادی و همکاران روی کبد رت انجام گرفت، نشان داد که دگرمتازون بیان ژن iNOS را طی I/R کبدی به میزان قابل توجهی کاهش داد (۳۰). هم‌چنین در مطالعه مشابهی که اثر دگرمتازون بر آسیب I/R کبدی در رت توسط Fouad و همکاران انجام گرفت نشان داده شد که دگرمتازون میزان بیان ژن $TNF\ \alpha$ را به عنوان یک فاکتور پیش التهابی به میزان قابل توجهی کاهش می‌دهد (۲۶).

مطالعه‌ای که توسط Rubio-Gayosso و همکاران روی تغییرات گلیکوکالیکس طی I/R انجام گرفت، نشان داد که تولید ROS با سرعت زیاد علت اصلی آسیب گلیکوکالیکس ناشی از آن است. علاوه بر این اجزای گلیکوکالیکس هم دارای نقش حفاظتی در سطح سلول‌های اندوتلیال و هم نقطه مرکزی در آسیب رگ‌های کوچک طی I/R می‌باشند و اسید هیالورونیک (هیالورونان) یک نقش کلیدی در ساختار گلیکوکالیکس سطح اندوتلیوم سینوزوئیدی دارد که در نتیجه تخریب گلیکوکالیکس توسط ROS آزاد می‌شود (۳۱). همان گونه که در بخش نتایج نشان داده شد، طی I/R مقدار اسید هیالورونیک سرم به شدت افزایش می‌یابد که نشان می‌دهد طی این مجموعه واکنش‌ها، گلیکوکالیکس آسیب می‌بیند و در نتیجه تخریب آن، بخش هیالورونان به داخل خون آزاد

در این مطالعه هیستولوژی بافت کبد به منظور تعیین میزان آسیب القاء شده توسط I/R و نقش دگزامتازون در کاهش آن مورد ارزیابی قرار گرفت. مطالعات بافت‌شناسی نشان داد که دگزامتازون میزان آسیب بافتی را به طور قابل توجهی کاهش می‌دهد که با کاهش مقادیر سرمی آنزیم‌های آمینوترانسفراز و هیالورونیک اسید هم‌سو بود. در مطالعه‌ای که توسط Fouad و همکاران روی کبد رت طی I/R انجام گرفت، نشان داده شد که تغییرات هیستوپاتولوژیکی بافت کبد به هنگام درمان توسط دگزامتازون به میزان قابل توجهی سبب کاهش آسیب بافتی می‌شود (۲۶) که تأییدکننده نتایج مطالعه حاضر می‌باشد. در پایان می‌توان چنین نتیجه‌گیری کرد که دگزامتازون علاوه بر اثر عمومی شناخته شده‌اش در کاهش و مهار التهاب، با مکانیسم‌های دیگر نیز آسیب I/R را کاهش می‌دهد که جلوگیری از آسیب گلیکوکالیکس سطح سلول‌های اندوتلیال سینوزوئیدی و سلول‌های پارانیشیم کبدی از طریق مهار تولید ROS را شامل می‌شود. علاوه بر این مانع از کاهش بیان ژن گیرنده اندوتلین B می‌شود و در نتیجه به برقراری جریان خون مناسب طی ریپرفیوژن در کبد کمک می‌کند.

سپاسگزاری

از مرکز تحقیقات بیولوژی سلولی و مولکولی دانشگاه علوم پزشکی مازندران که با حمایت‌های مالی خود ما را در انجام این مطالعه یاری نمودند، کمال تشکر و قدرانی به عمل می‌آید. این مقاله از پایان نامه مقطع کارشناسی ارشد رشته بیوشیمی بالینی با شماره طرح پژوهشی ۱۰۲۵ حاصل شده است.

References

- Huang H, Chen H-W, Evankovich J, Yan W, Rosborough BR, Nace GW, et al. Histones activate the NLRP3 inflammasome in Kupffer cells during sterile inflammatory liver injury. *J Immunol* 2013; 191(5): 2665-2679.
- Montalvo-Jave EE, Escalante-Tattersfield T, Ortega-Salgado JA, Piña E, Geller DA. Factors in the pathophysiology of the liver ischemia-reperfusion injury. *J Surg Res* 2008; 147(1): 153-159.

3. oh NC. Hepatic ischemia reperfusion injury: contemporary perspectives on pathogenic mechanisms and basis for hepatoprotection—the good, bad and deadly. *J Gastroenterol Hepatol* 2011; 26(s1): 180-187.
4. Gracia-Sancho J, Villarreal Jr G, Zhang Y, Jessica XY, Liu Y, Tullius SG, et al. Flow cessation triggers endothelial dysfunction during organ cold storage conditions: strategies for pharmacologic intervention. *Transplantation* 2010; 90(2): 142-149.
5. Fernández N, Martínez MA, Climent B, García-Villalón AL, Monge L, Sanz E, et al. Coronary reactivity to endothelin-1 during partial ischemia and reperfusion in anesthetized goats. Role of nitric oxide and prostanoids. *Eur J Pharmacol* 2002; 457(2): 161-168.
6. Kim Y-H, Lee S-M. Role of Kupffer cells in the vasoregulatory gene expression during hepatic ischemia/reperfusion. *Arch Pharm Res* 2004; 27(1): 111-117.
7. Terada Y, Tomita K, Nonoguchi H, Marumo F. Different localization of two types of endothelin receptor mRNA in microdissected rat nephron segments using reverse transcription and polymerase chain reaction assay. *J Clin Invest* 1992; 90(1): 107-112.
8. van Golen RF, van Gulik TM, Heger M. Mechanistic overview of reactive species-induced degradation of the endothelial glycocalyx during hepatic ischemia/ reperfusion injury. *Free Radic Biol Med* 2012; 52(8): 1382-1402.
9. Jaeschke H. Molecular mechanisms of hepatic ischemia-reperfusion injury and preconditioning. *Am J Physiol Gastrointest Liver Physiol* 2003; 284(1): G15-G26.
10. Duenschede F, Erbes K, Kircher A, Westermann S, Schad A, Riegler N, et al. Protection from hepatic ischemia/reperfusion injury and improvement of liver regeneration by α -lipoic acid. *Shock* 2007; 27(6): 644-651.
11. Adam ANI. Some mechanisms of the protective effect of ischemic preconditioning on rat liver ischemia-reperfusion injury. *Int J Gen Med* 2014; 7: 483-489.
12. Weigand K, Brost S, Steinebrunner N, Büchler M, Schemmer P, Müller M. Ischemia/ Reperfusion injury in liver surgery and transplantation: pathophysiology. *HPB Surg* 2012; 2012: 176723
13. Mendes-Braz M, Elias-Miro M, Jiménez-Castro M, Casillas-Ramirez A, Ramalho F, Peralta C. The current state of knowledge of hepatic ischemia-reperfusion injury based on its study in experimental models. *J Biomed Biotechnol* 2012; 2012.
14. Kugelmeier P, Nett PC, Zullig R, Lehmann R, Weber M, Moritz W. Expression and hypoxic regulation of the endothelin system in endocrine cells of human and rat pancreatic islets. *Jop* 2008; 9(2): 133-149.
15. Minton AZ, Phatak NR, Stankowska DL, He S, Ma H-Y, Mueller BH, et al. Endothelin B receptors contribute to retinal ganglion cell loss in a rat model of glaucoma. *PloS One* 2012; 7(8): e43199.
16. Takashimizu S, Kojima S, Nishizaki Y, Kagawa T, Shiraishi K, Mine T, et al. Effect of endothelin A receptor antagonist on hepatic hemodynamics in cirrhotic rats. Implications for endothelin-1 in portal hypertension. *Tokai J Exp Clin Med* 2011; 36(2): 37-43.
17. Cherng TW, Campen MJ, Knuckles TL, Bosc LG, Kanagy NL. Impairment of coronary endothelial cell ETB receptor function after short-term inhalation exposure to whole diesel emissions. *Am J Physiol Regul Integr Comp Physiol* 2009; 297(3): R640-R647.

18. Guan Z, Inscho EW. Endothelin and the Renal Vasculature. *Contrib Nephrol* 2011; 172: 35-49.
19. Brennan A, Dean C, Zhang A, Cass D, Mirsky R, Jessen K. Endothelins control the timing of Schwann cell generation in vitro and in vivo. *Dev Biol* 2000; 227(2): 545-557.
20. Abo-Youssef AM, Messiha BA. The Protective Effect of Dexamethasone, Aspirin and Bromocriptine on Hepatic Ischemia/Reperfusion Injury in Rats. *Research Journal of Pharmacology* 2014; 8(2): 6-13.
21. Kumar S, Allen DA, Kieswich JE, Patel NS, Harwood S, Mazzon E, et al. Dexamethasone ameliorates renal ischemia-reperfusion injury. *J Am Soc Nephrol* 2009; 20(11): 2412-2425.
22. Jaeschke H. Mechanisms of Liver Injury. II. Mechanisms of neutrophil-induced liver cell injury during hepatic ischemia-reperfusion and other acute inflammatory conditions. *Am J Physiol Gastrointest Liver Physiol* 2006; 290(6): G1083-G1088.
23. Lentsch AB, Kato A, Yoshidome H, McMasters KM, Edwards MJ. Inflammatory mechanisms and therapeutic strategies for warm hepatic ischemia/reperfusion injury. *Hepatology* 2000; 32(2): 169-173.
24. Teoh NC, Farrell GC. Hepatic ischemia reperfusion injury: pathogenic mechanisms and basis for hepatoprotection. *J Gastroenterol Hepatol* 2003; 18(8): 891-902.
25. Simons SS. What goes on behind closed doors: physiological versus pharmacological steroid hormone actions. *Bioessays* 2008; 30(8): 744-756.
26. Fouad AA, El-Bidawy MH, Uddin AM, Yacoubi MT. A Preliminary Study of Dexamethasone Against Ischemia/Reperfusion Liver Injury in Rats. *International Journal of Pharmacology* 2009; 5(2):155-161
27. Reagan WJ, Yang R-Z, Park S, Goldstein R, Brees D, Gong D-W. Metabolic adaptive ALT isoenzyme response in livers of C57/BL6 mice treated with dexamethasone. *Toxicol Pathol* 2012; 40(8): 1117-1127.
28. Eken H, Ozturk H, Buyukbayram H. Dose-related effects of dexamethasone on liver damage due to bile duct ligation in rats. *World J Gastroenterol* 2006; 12(33): 5379-5383.
29. Zhang X, Clark AF, Yorio T. Interactions of endothelin-1 with dexamethasone in primary cultured human trabecular meshwork cells. *Invest Ophthalmol Vis Sci* 2003; 44(12): 5301-5308.
30. Ghobadi M, Ghanaat K, Valizadeh-Dizgikan A, Gohari G, Roadi B, Khonakdar-Tarsi A. The Effect of Dexamethasone on Expression of Inducible Nitric Oxide Synthase Gene During Liver Warm Ischemia-reperfusion in Rat. *Res Mol Med* 2015; 3(3): 17-22.
31. Rubio-Gayosso I, Platts SH, Duling BR. Reactive oxygen species mediate modification of glycocalyx during ischemia-reperfusion injury. *Am J Physiol Heart Circ Physiol* 2006; 290(6): H2247-H56.
32. Alphonsus C, Rodseth R. The endothelial glycocalyx: a review of the vascular barrier. *Anaesthesia* 2014; 69(7): 777-784.
33. Greenwald RA, Moak SA. Degradation of hyaluronic acid by polymorphonuclear leukocytes. *Inflammation* 1986; 10(1): 15-30.
34. Taghizadieh M, Hajipour B, Asl NA, Khodadadi Ali SM. Co-administration of melatonin and dexamethasone attenuates lung tissue injury after liver ischemia/reperfusion. *Life Sci J* 2013; 10(6s): 314-320.