

گزارش یک مورد شکم حاد ناشی از خونریزی خلف صفاقی، ثانویه به پارگی آنژیومیولیوم کلیه

سیاوش فلاح‌کار (M.D.)**

ایرج باقی (M.D.)*

چکیده

یک مورد نادر از خونریزی خودبه‌خودی خلف صفاقی، ثانویه به پارگی آنژیومیولیوم کلیه راست بررسی می‌شود. خانم ۳۴ ساله‌ای با درد ناگهانی شکم به‌ویژه در نیمه راست، شوک ناشی از کاهش حجم خون (Hypovolemic)، وجود توده بزرگ در نیمه راست شکم همراه با حساسیت نسبت به لمس (Tenderness) و ننگ داشتن موضع (guarding) در مرکز آموزشی درمانی پذیرش شد. در سونوگرافی و سی‌تی‌اسکن شکم، وجود هماتوم خلف صفاقی همراه با توده‌ای در کناره کلیه راست گزارش شد. پس از اقدامات احیاء، بیمار تحت لاپاراتومی قرار گرفته و کلیه راست خارج گردید. خارج نمودن کلیه با توجه به شوک ناشی از خونریزی بیمار در هنگام پذیرش، وسعت خونریزی خلف صفاقی و در دسترس نبودن سبب‌شناسی انجام گرفت.

واژه های کلیدی: آنژیومیولیوما، خونریزی خلف صفاقی، تومور خوش خیم کلیه، شکم حاد

مقدمه

خونریزی خودبه‌خودی خلف صفاقی بدون سابقه ضربه و بیماری‌های انعقادی یا بدون سابقه‌ای از مصرف داروهای ضد انعقادی پدیده نادری است. از عواملی که در این موارد باید در نظر داشت، تومورهای کلیوی است. سرطان کلیه و آنژیومیولیوم از شایع‌ترین نوع تومورها است (۱). آنژیومیولیوما، تومور خوش خیم کلیه است که حدود ۵ درصد تومورهای کلیه را تشکیل می‌دهد. شیوع آن در جمعیت عمومی ژاپن ۰/۲-۰/۱ درصد گزارش شده است.

بسیاری از مبتلایان به آنژیومیولیوما بدون علامت هستند. خونریزی خلف صفاقی کشنده‌ترین تظاهر بالینی این تومور است که با درد شدید پهلو و شکم، توده قابل

لمس و شوک ناشی از کاهش حجم خون (در ۳۰-۲۰ درصد موارد) مشخص می‌شود (۲). روش تشخیصی انتخابی، سسی‌تی‌اسکن شکم (۳) و درمان آن در موارد اورژانس، آنژیوآمبولیزاسیون انتخابی یا جراحی است (۲).

معرفی بیمار

بیمار خانم ۳۴ ساله‌ای بود که با درد ناگهانی شکم و پهلوئی راست، ضعف و بی‌حالی شدید در مرکز آموزشی- درمانی پذیرش شد. معاینه اولیه بیمار، درد و حساسیت منتشر شکم نسبت به لمس همراه با برجستگی قابل توجه نیمه راست شکم و ننگ داشتن همان ناحیه (guarding)، کاهش فشار خون، رنگ‌پریدگی و بی‌قراری را نشان می‌داد.

✉ رشت: بیمارستان پورسینا- بخش جراحی

* متخصص جراحی عمومی، استادیار دانشگاه علوم پزشکی گیلان

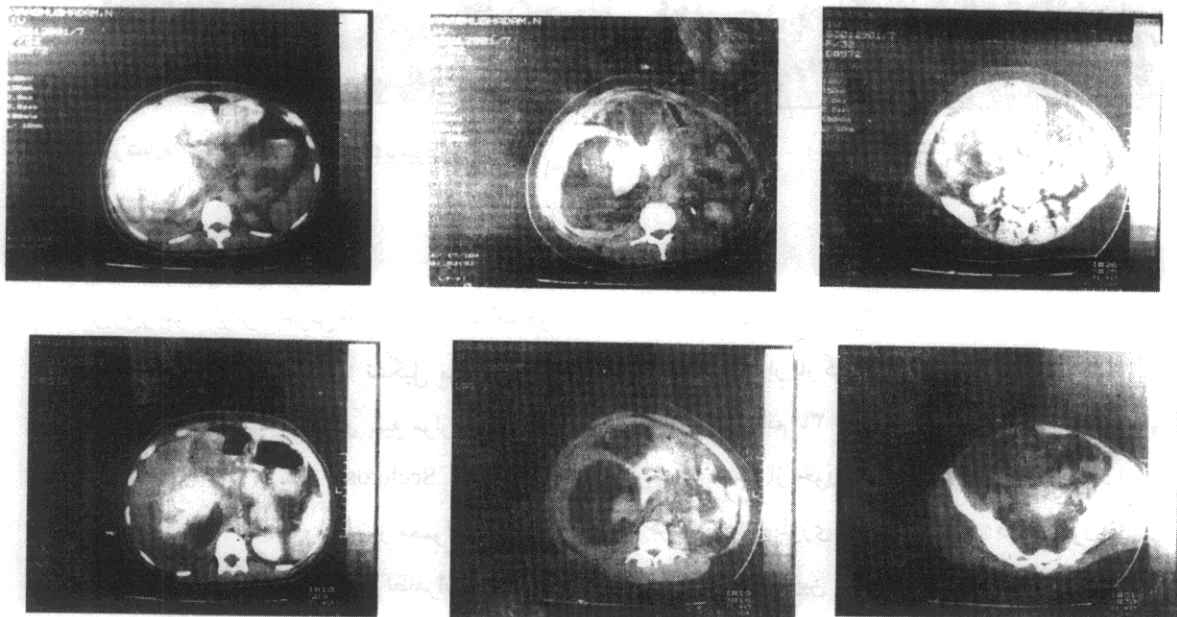
** متخصص ارولوژی، استادیار دانشگاه علوم پزشکی گیلان

تاریخ تصویب: ۸۳/۸/۱۳

تاریخ دریافت: ۸۳/۴/۹ تاریخ ارجاع جهت اصلاحات: ۸۳/۷/۲۲

غیریکتواخت همراه با کانون‌های خونریزی دهنده و نیز تراکم چربی را در کناره کلیه راست گزارش کرد که این توده از زیر کبد تا عمق لگن امتداد داشت. در فضای موریسون و داخل لگن هم مایع رویت شد. در سی‌تی‌اسکن هماتوم خلف صفاقی وسیع ناشی از تومور کلیه و با احتمال آنژیومیولیوما مطرح شد، تصویر شماره ۱.

فشار خون اولیه بیمار ۶۰/۴۰ بوده و بیمار سابقه‌ای از صدمه اخیر یا مصرف داروهای ضد انعقادی را نمی‌داد. ادرار بیمار نیز خونی نبود. جهت رساندن فشار خون بیمار در حد قابل قبول و کنترل شوک ناشی از کاهش حجم خون، مقادیر قابل توجهی سرم کریستالوئید، ۴ واحد خون و ۱۲۰۰ سی‌سی محلول‌های کلونیدی تجویز شد. درسونوگرافی اولیه وجود هماتوم وسیع خلف صفاقی گزارش شد. سی‌تی‌اسکن شکم، نوده بزرگ



تصویر شماره ۱: سی‌تی‌اسکن هماتوم خلف صفاقی وسیع ناشی از تومور کلیه

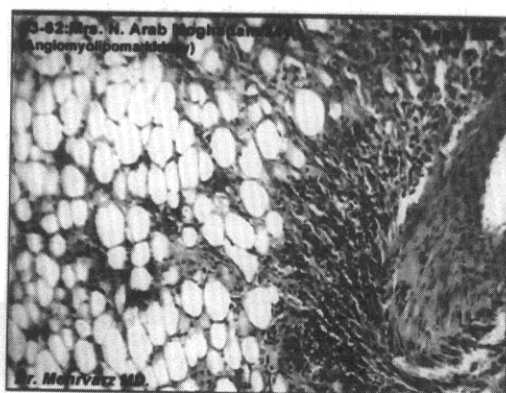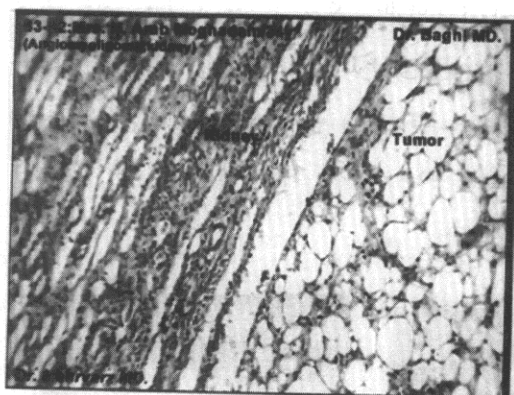
هماتوم خلف صفاقی انجام شد. پس از عمل، بیمار ۴۸ ساعت در بخش مراقبت‌های ویژه (ICU) تحت نظر قرار گرفت و از روز سوم به بخش منتقل و رژیم غذایی برای وی شروع شد. نهایتاً در روز هفتم بعد از عمل بدون عارضه باحال عمومی خوب از بیمارستان ترخیص شد.

گزارش آسیب‌شناسی به قرار زیر بود: توده تومورال متشکل از سلول‌های چربی بالغ همراه با سلول‌های

در لاپاراتومی حدود ۵۰۰ تا ۷۵۰ سی‌سی خون، داخل حفره صفاق وجود داشت. هماتوم بسیار وسیع در سرتاسر فضای سمت راست خط وسط، در خلف صفاق دیده شد که شدیداً به سمت قدام برجسته شده بود. اقدامات احیای بیمار در تمام مدت طول عمل نیز با دادن چهار واحد خون و شش واحد پلاسما منجمد شده تازه ادامه داشته. کلیه راست بیمار برداشته و تخلیه

اندازه میکروسکوپی تومور ۱۲×۱۴×۱۴ سانتی متر بود، تصویر شماره ۲.

عضلات صاف، با تجمع در اطراف عروق خونی هیپرپلاستیک به انضمام هیالینیزاسیون برخی از عروق بزرگ تر و بدون علائم بدخیمی در مجاورت بافت کلیه رویت شد که در برخی از مناطق دچار خونریزی بود،



تصویر شماره ۲: نمای میکروسکوپی آنژیومیولیوما

بحث

تا سال ۲۰۰۳، کم تر از ۵۰ مورد خونریزی خلف صفاقی ناشی از پارگی تومور گزارش شده است (۵). بیمار خانم ۳۴ ساله ای بود که با درد حاد شکم و شوک ناشی از خونریزی وسیع خلف صفاقی مراجعه کرده بود؛ به طوری که برای کنترل فشار خون و نیز اصلاح هموگلوبین اولیه بیمار که ۴ گرم در ۱۰۰ سی سی بود، ۱۰ واحد خون، ۱۲ واحد پلاسمای منجمد شده تازه، ۱۰ واحد پلاکت و بیش از ۸ تا ۹ لیتر مایع کریستالوئید داخل وریدی تزریق شد. گرچه خونریزی های آنژیومیولیوما غالباً محدود به خلف صفاق بوده ولی موارد نادری از خونریزی داخل صفاق هم گزارش شده است (۵). بیمار علاوه بر خونریزی وسیع خلف صفاقی حدود ۵۰۰ تا ۷۵۰ سی سی خون آزاد داخل لگن و شکم داشت که به نظر می رسد ناشی از (Transudation) نشت خون از خلف صفاق به داخل حفره شکمی باشد. آنژیومیولیوما معمولاً در خانم های

آنژیومیولیوما تومور خوش خیم کلیه است که در حدود ۵ درصد تومورهای کلیه را تشکیل می دهد. ۸۰ درصد موارد به صورت تک گیر و بقیه موارد همراه با بیماری توبروس اسکروزیس Tuberos Scelerosis دیده می شود که در حالت دوم تومور معمولاً دو طرفه است (۲). از نظر بالینی آنژیومیولیوما تظاهرات مختلفی دارد. اغلب به طور اتفاقی در بیمارانی که به دلایل دیگر تحت سونوگرافی یا سی تی اسکن شکم قرار می گیرند، کشف می شود. گاه به صورت توده بزرگ در ناحیه پهلو و با علائم ناراضی موضعی و علائم گوارشی به علت فشار روی دئودنوم و معده مثل تهوع و استفراغ خود را نشان داده و گاه با علائم کلیوی مثل درد پهلو و وجود خون در ادرار و حتی نارسایی کلیه نمایان می شود و نهایتاً ممکن است به صورت درد ناگهانی شکم و پهلو یا کاهش فشار خون به دنبال خونریزی شدید داخل تومور یا پارگی تومور تظاهر پیدا کند (۳).

درمان انتخابی آنژیومیولیپوما مورد اختلاف است، اما برای ضایعات بدون علامت و کوچکتر از ۴ سانتی‌متر، پی‌گیری شش ماهه تا یک سال و برای ضایعات علامت‌دار و بزرگتر از ۴ سانتی‌متر، آمبولیزاسیون یا جراحی محافظه‌کارانه با حفظ نسج کلیه توصیه می‌شود (۳ و ۴). اما در مواردی که بیمار با شوک ناشی از خون‌ریزی مراجعه کرده باشد، یا بدخیمی کلیه را نتوان رد کرد و یا تومور خیلی بزرگ باشد، برداشتن کلیه توصیه می‌شود (۶). در این بیمار نیز با توجه به وسعت خون‌ریزی و کاهش فشار خون در تمام مدت قبل و حین عمل و نیز عدم دسترسی به آسیب‌شناسی، ناگزیر کلیه برداشته شد و بعد از عمل نیز عارضه‌ای مشاهده نگردید.

۵۰ تا ۷۰ ساله دیده می‌شود. البته گزارش‌هایی از بیماری در سنین پایین حتی تا ۲۵ سالگی هم وجود دارد. شواهدی از بیماری توپروس اسکروزیس نیز در این بیمار وجود نداشت.

روش انتخابی تشخیصی در خون‌ریزی و هماتوم خلف صفاقی، سی‌تی‌اسکن می‌باشد که در بیش‌تر موارد می‌تواند آسیب‌شناسی زمینه‌ای را نیز مشخص سازد (۳). در این بیمار نیز گرچه سونوگرافی اولیه وجود هماتوم خلف صفاقی را مطرح کرده بود، سی‌تی‌اسکن ضمن گزارش هماتوم خلف صفاقی وسیع، وجود توده بزرگ غیریکنواخت با تراکم چربی در مجاورت کلیه با احتمال آنژیومیولیپوما را نیز عنوان کرده بود.

فهرست منابع

1. Jean B. Dekernvon, Arve Belldegrum; Renal tumors. Patrick. C. Walsh, Alen B. Retve, **CAMPBELL'S UROLOGY**. 7th ed Philadelphia: w.b. Saunders Company 2002;
2. Emil- A. Tanago, Jaek W, Mac Anich MD. **Renal paranchimal Neoplasms**. 15th edition. New york: Appleton & Lange Company. 2000,
3. Goran Stimac & Extrinsive spontaneous perirenal hematoma secondary to Ruptured Angiomyolipoma **Acta clin Croat** 2003; 42:55-58
4. Nelson, Caleb P & Contemporary Diagnosis & Management of Renal Angiomyolipoma. **Journal of Urology**. 2002; 163: 1315-1325
5. Wilfred CG Peh & Spontaneous Renal pseudoaneurism rupture presenting as acute intraabdminal hemorrhage. **British journal of radiology**. 70 (1997) 1188-1190
6. Galanis. I, Kaburoudis A, Patsas A. & A rare case of a Giant Renal Angiomyolipoma. **J of European surgery**. 2003; 35(1): 58-60.
7. S.K.H. Yip, W.S. cheng, K.T. Foo. Surgical Management of Sngiomyolipoma; Nephron- Sparing Surgery for Symptomatic Tumor. **Scandinavian Journal of urology & Nephrology**. 2000; 34(1): 32-35.