

Huge Fetal Cervical Teratoma: A Case Report

Seyed Mostafa Ghavami¹,
Ramin Abedinzadeh²,
Nahideh Gharehaghaji¹

¹ Associate Professor, Department of Radiology, School of Paramedicine, Tabriz University of Medical Sciences, Tabriz, Iran

² Radiologist, Day Medical Imaging Center, Tabriz, Iran

(Received October 26, 2015 ; Accepted February 9, 2016)

Abstract

Fetal cervical teratoma is a rare and benign congenital tumor which is diagnosed in sonography during second and third trimesters. A 25-year-old primigravida referred to imaging center at 26-27 weeks' gestation for routine prenatal anomaly screening. There were no history of special diseases or harmful drug intake. On sonographic examination, a large heterogeneous cervical mass with area of calcification, solid and cystic component was seen on anterior side of fetal neck. Fetal cervical teratoma was confirmed using magnetic resonance imaging. On time diagnosis of fetal cervical teratoma using sonography prevents infant death due to airway obstruction during delivery.

Keywords: Teratoma, fetus, sonography, magnetic resonance imaging

J Mazandaran Univ Med Sci 2016; 26(137): 211-216 (Persian).

گزارش یک مورد تراتوم حجیم گردنی در جنین

سید مصطفی قوامی^۱رامین عابدین زاده^۲ناهیده قره آغاجی^۱

چکیده

تراتوم گردنی از تومورهای خوش خیم و نادر مادرزادی است که با سونوگرافی در سه ماهه دوم و سوم حاملگی تشخیص داده می‌شود. در این مطالعه خانم حامله ۲۵ ساله با حاملگی اول بدون سابقه ابتلا به بیماری خاص و بدون مصرف داروهای زیان آور برای کنترل‌های روتین سونوگرافی در هفته ۲۶ تا ۲۷ حاملگی به مرکز تصویربرداری ارجاع شده بود. در بررسی سونوگرافیک، توده هتروژن حجیم با نواحی کلسیفیه، توپر و کیستیک در ناحیه قدامی گردن جنین رویت شد. وجود تراتوم گردنی در جنین با استفاده از تصویربرداری تشدید مغناطیسی تأیید گردید. با تشخیص به موقع تراتوم گردنی به وسیله سونوگرافی در دوران بارداری می‌توان از مرگ نوزاد در حین تولد به دلیل فشار روی راه‌های هوایی جلوگیری نمود.

واژه‌های کلیدی: تراتوم، جنین، سونوگرافی، تصویربرداری تشدید مغناطیسی

مقدمه

تشخیص این تومور در ناحیه گردن جنین به دلیل اثر فشاری روی راه‌های هوایی و احتمال خفگی نوزاد اهمیت خاصی دارد. در صورت تاخیر در معالجه و جراحی، این تومور منجر به مرگ نوزاد خواهد شد. حدود ۴۵ درصد مرگ و میر نوزادان مبتلا به این تومور به علت انسداد راه هوایی است (۵). درمان این ناهنجاری، برداشتن توده با عمل جراحی بلافاصله بعد از تولد است. به دلیل خفگی نوزاد ناشی از اثر فشاری توده روی راه‌های هوایی فوقانی تشخیص قبل از تولد جهت آمادگی تیم جراحی و آمادگی روحی مادر حائز اهمیت است. اولین قدم در ارزیابی توده‌های گردنی و تشخیص افتراقی آن‌ها مشخص نمودن محل توده در ناحیه گردن جنین است. توده‌های گردنی در دوران جنینی به دو

تراتوم گردنی از تومورهای نادر دوران جنینی است که از هر ۳۵۰۰۰ تا ۲۰۰۰۰۰ حاملگی در یک مورد مشاهده شده است (۱). این تومور حدود سه درصد تراتوم‌های کودکان و شیرخواران را تشکیل می‌دهد (۲). در مرور مقالات منتشر شده از ایران، موارد متعددی از تراتوم گردنی بعد از تولد گزارش شده ولی تنها یک مورد آن در دوران جنینی توسط سونوگرافی تشخیص داده شده بود (۳). تراتوم توموری است خوش خیم از گروه تومورهای ژرم سل و از سه لایه جنینی اکتودرم، مزودرم و آندودرم منشاء می‌گیرد (۴). شایع‌ترین محل تراتوماها در تخمدان‌ها و در درجه بعد در ناحیه ساکروکوکسیژنال است ولی به ندرت ممکن است در جاهای مختلف مانند گردن، مدیاستن، رتروپریتون، قلب و بیضه دیده شوند.

E-mail: mostafa.ghavami@yahoo.com

مؤلف مسئول: سید مصطفی قوامی: تبریز: دانشگاه علوم پزشکی تبریز، دانشکده پیراپزشکی، گروه رادیولوژی

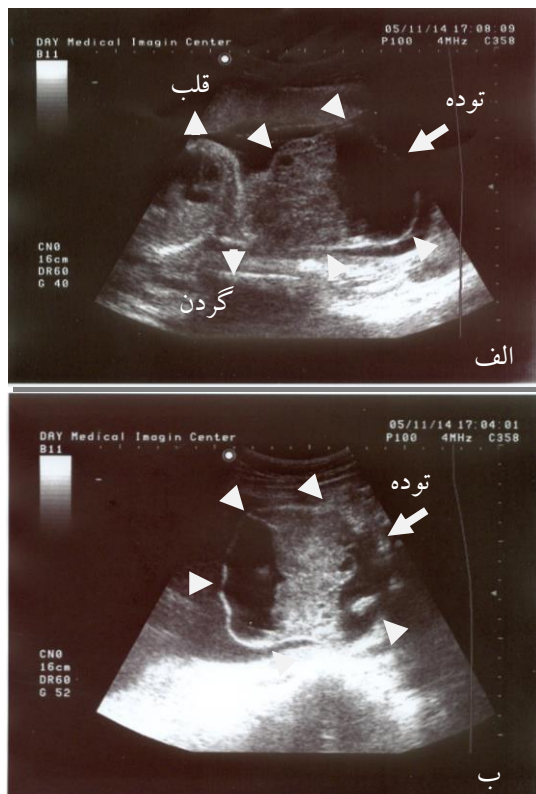
۱. دانشیار، گروه رادیولوژی، دانشکده پیراپزشکی دانشگاه علوم پزشکی تبریز، تبریز، ایران

۲. رادیولوژیست، مرکز تصویربرداری دی تبریز (مرکز بررسی ناهنجاری‌های جنینی)، تبریز، ایران

تاریخ دریافت: ۱۳۹۴/۸/۴ تاریخ ارجاع جهت اصلاحات: ۱۳۹۴/۸/۶ تاریخ تصویب: ۱۳۹۴/۱۱/۲۰

معرفی بیمار

خانم ۲۵ ساله با حاملگی اول در هفته ۲۶ تا ۲۷ حاملگی برای کنترل‌های روتین حاملگی به مرکز تصویربرداری ارجاع شده بود. سابقه مصرف دارو، بیماری‌های خاص و مهم در دوران حاملگی در مادر و سابقه فامیلی با همسر وجود نداشت. در بررسی سونوگرافیک، جنین دختر با معیارهای بیومتریک BPD=66mm و FL=50mm و AC=220mm رشد ۲۶ تا ۲۷ هفته‌گی را در نمایش سر نشان داد. موقعیت جفت قدامی با تمایل به سمت راست و میزان مایع آمنیوتیک طبیعی مشاهده شد.



تصویر شماره ۱: تصویر توده گردنی در جنین با نواحی کیستیک و توپر در برش‌های الف) ساجیتال و ب) آگزایل سونوگرافی

در سونوگرافی از گردن جنین، توده هتروژن حجیم با ابعاد ۷۶×۱۱۳ میلی‌متر که بزرگ‌تر از سر جنین بود با نواحی توپر و کیستیک و کانون‌های اکوژن ظریف مربوط به کلسیفیکاسیون در متن توده در سمت راست

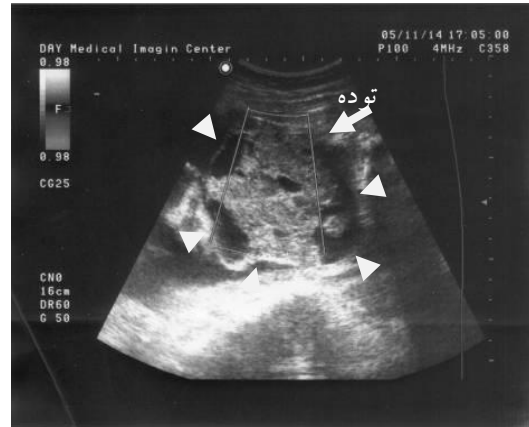گروه قدامی گردن و خلفی گردن تقسیم می‌شوند. شایع‌ترین ضایعه کیستیک گردنی خلفی هیگروما است. در ناحیه خلفی، علاوه بر آن مننگوسل سرویکال و آنسفالوسل اکسی پیتال، همانژیوما و لنفانژیوما دیده می‌شوند (۶). شایع‌ترین توده قدامی گردن تراتوما است. علاوه بر این تومور در ناحیه قدامی گردن، گواتر و همانژیوم از توده‌های دیگر هستند. نسبت ابتلا دختر به پسر، سه به یک گزارش شده است (۱).

بهترین روش برای تشخیص ناهنجاری‌های جنینی از جمله توده‌های گردنی، سونوگرافی در سه ماهه دوم و اوایل سه ماهه سوم است. در سونوگرافی علاوه بر تشخیص ضایعه، اندازه و ترکیب توده یعنی کیستیک و توپر بودن آن و وجود کلسیفیکاسیون در آن و همراه بودن ناهنجاری‌های دیگر در جنین قابل تشخیص است (۷).

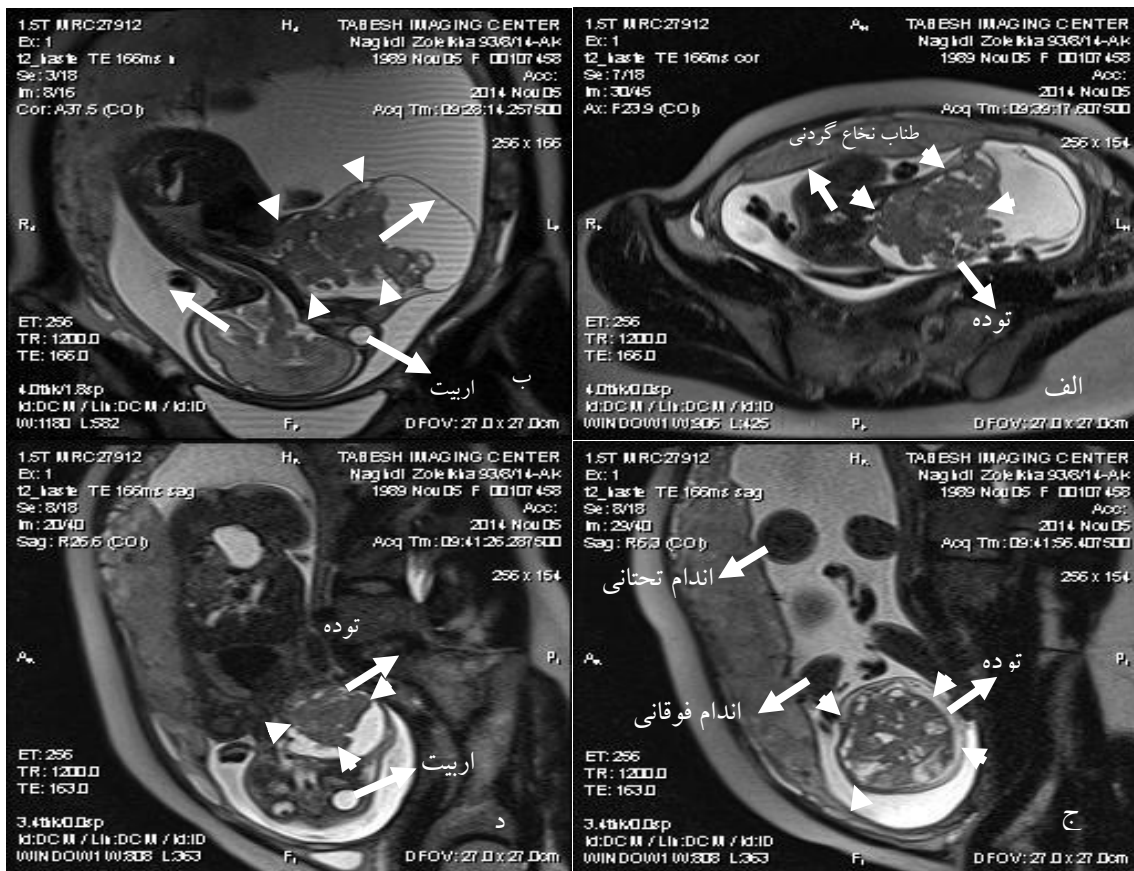
قدم بعدی استفاده از تصویربرداری تشدید مغناطیسی (MRI) است. با این روش آناتومی راه‌های هوایی، وسعت تومور و اثر فشاری آن بر روی مجاری هوایی مشخص می‌شود. هم‌چنین MRI در تشخیص افتراقی توده‌های گردنی کمک‌کننده است (۵). بزرگی توده و اثر فشاری آن روی مری باعث اختلال در بلع جنین شده و این امر منجر به افزایش میزان مایع آمنیوتیک یعنی پلی‌هیدرآمینوس می‌شود (۸). میزان مایع با سونوگرافی به راحتی قابل اندازه‌گیری است. در یک بررسی ۳۰ درصد جنین‌های مبتلا به این تومور پلی‌هیدرآمینوس داشتند (۹). تراتوم‌های حجیم گردنی به دلیل ایجاد تغییر محور در گردن جنین، باعث ایجاد علامت سونوگرافیک جنین پرنده (Flying fetus) می‌شوند (۱۰). مرگ جنین و نوزاد مهم‌ترین و شدیدترین عارضه این توده تومورال است. برای جلوگیری از این عارضه که متأسفانه در مورد معرفی شده توسط ما اتفاق افتاد، کنترل‌های مکرر سونوگرافیک، اندازه‌گیری میزان مایع آمنیوتیک، اقدامات اولیه جهت آمادگی مادر، جلوگیری از زایمان زودرس، انجام زایمان به روش سزارین و در دسترس بودن تیم جراحی اطفال برای برداشتن سریع توده ضروری است.

در سونوگرافی از رحم و تخمدان های مادر به غیر از فیبروم مورال با قطر ۳۰ میلی متر در ناحیه خلفی رحم، یافته پاتولوژیک دیگری مشاهده نگردید. برای ارزیابی های بیش تر، MRI از جنین انجام شد. در تصاویر MRI یافته های سونوگرافیک تراتوم حجیم گردنی جنین به صورت افزایش سیگنال در کانون کیستیک، کاهش سیگنال در ناحیه توپر و نواحی کلسیفیه بدون سیگنال مشاهده گردید که در تصویر شماره ۳ در برش های آگزیکال، پاراساجیتال و کروئال قابل رویت است. منظره "جنین پرنده" در تصویر شماره ۳ دیده می شود. در پی گیری بیمار، حاملگی تا هفته ۳۴ ادامه داشت. به علت افزایش میزان مایع آمنیوتیک، زایمان طبیعی زودرس در هفته مذکور صورت گرفت و به دلیل نبود امکانات ناشی از دوری از مرکز مجهز، نوزاد بلافاصله بعد از تولد به علت خفگی در اثر فشار روی تراشه و راه های هوایی فوقانی متأسفانه فوت شد.

گردن با امتداد به فک تحتانی جنین و اثر فشاری روی شراین کاروتید و وریدهای ژوگولر مشاهده شد (تصویر شماره ۱). در بررسی با داپلر رنگی توده کم عروق دیده شد (تصویر شماره ۲). در سایر ارگان های جنین ناهنجاری قابل رویت نبود.



تصویر شماره ۲: تصویر توده گردنی جنین که در سونوگرافی داپلر در برش آگزیکال به صورت نواحی کم عروق دیده می شود



تصویر شماره ۳: برش های الف) آگزیکال، ب) پاراساجیتال، ج و د) کروئال از جنین و تراتوم گردنی جنین در تصاویر MRI

بحث

مورد گزارش شده در مطالعه حاضر جنین دختر ۲۶، ۲۷ هفته‌ای بود با توده نسبتاً درشت در ناحیه قدامی گردن به ابعاد ۷۶×۱۱۳ میلی‌متر با شکل کلاسیک تراتومای گردنی که باعث ایجاد تغییر محور در گردن جنین شده بود. میزان مایع آمنیوتیک عادی بود. در سایر قسمت‌های بررسی شده جنین یافته غیرطبیعی مشاهده نشد. به علت نبود امکانات و دوری از مرکز مجهز، مورد گزارش شده در مطالعه حاضر به دلیل افزایش مایع آمنیوتیک و زایمان زودرس در هفته ۳۴، به صورت طبیعی به دنیا آمد. در گزارش اکبرزاده جهرمی و همکاران جنین دختر مرده ۳۵ هفته با توده گردنی به بخش آسیب‌شناسی ارسال شده بود. در بررسی پرونده مذکور در سونوگرافی قبل از تولد علاوه بر گزارش توده مذکور، افزایش میزان مایع آمنیوتیک گزارش شده بود و نتیجه آسیب‌شناسی تراتوم بود (۳). در یک بررسی دیگر، نوزاد ترم دختر با اختلال تنفسی به علت وجود توده بزرگ در حفره دهانی گزارش شد که بلافاصله تحت عمل جراحی و برداشتن توده قرار گرفت. در آسیب‌شناسی تراتوم با ابعاد ۵×۸ سانتی‌متر مشخص گردید (۱۱). یک مورد از تراتوم حجیم نازوفارنکس توسط آدرسینا و همکاران گزارش شد که مربوط به نوزاد دختر یک روزه‌ای بود که همراه با این ضایعه، شکاف کام نیز داشت. این نوزاد تحت عمل جراحی و برداشتن توده قرار گرفت (۱۲). در مقایسه با مورد گزارش شده در مطالعه حاضر، در مورد اخیر به دلیل زایمان به وسیله سزارین و آمادگی تیم جراحی و برداشتن به موقع توده، عوارض خاصی اتفاق نیفتاد. اگرچه تراتوم‌های گردنی از توده‌های خوش خیم هستند ولی یک مورد بسیار نادر تراتوم بدخیم توسط Thurkow و همکاران گزارش شده است (۱۳). در مطالعه انجام شده توسط Kerner و همکاران از ۲۲۰ مورد تراتوم گردنی، ۹ مورد بدخیمی گزارش گردید (۱۴). تراتوم گردنی معمولاً در جنین‌های نرمال دیده می‌شود ولی در گزارش Jordan و همکاران،

همراهی این ضایعه با فیروز کیستیک، آنوس سوراخ نشده و کوندرودیستروفی جنینی و هیپوپلازی قلب چپ مشاهده گردید (۱۵). با تشخیص تراتوم گردنی، زایمان باید به صورت سزارین الکتیو و در یک مرکز مجهز انجام گیرد. چون بلافاصله بعد از تولد، برای جلوگیری از مشکل تنفسی نوزاد باید جراحی باز و تخلیه توده انجام گیرد. به علت آن کپسوله بودن ضایعه و عدم گسترش آن به بافت‌های مجاور، تخلیه توده بدون مشکل خاص امکان‌پذیر است. درصورت عدم جراحی در زمان مناسب، این نوزادان با خطر مرگ روبرو خواهند بود (۵).

در یک مطالعه، اثر فشاری تراتوم گردنی روی راه‌های هوایی ۳۵ درصد بود که از این تعداد ۱۷ درصد مرگ داخل رحمی گزارش شده است (۱۶). در بررسی Liechty و همکاران روی ۲۳ مورد از نوزادانی که در سال‌های ۱۹۹۶ تا ۲۰۰۴ با تراتومای حجیم گردنی به دنیا آمدند، سه مورد مرگ جنین به دلیل هیپوپلازی ریه ناشی از اثر فشار روی راه‌های هوایی فوقانی گزارش گردید (۱۷).

در مطالعه Hirose و همکاران از ۷ مورد تراتوم حجیم گردنی که در دوران جنینی با سونوگرافی تشخیص داده شد، در ۴ مورد هیدروپس گزارش گردید که ۲ مورد آن‌ها قبل از تولد منجر به فوت شد و ۲ مورد با اقدامات درمانی و رزکسیون توده بهبودی یافتند (۱۸).

با توجه به این که یکی از عوارض این بیماری افزایش میزان مایع آمنیوتیک ناشی از اثر فشاری روی مری جنین و نبود بلع مناسب است، پیشنهاد می‌شود در بررسی سونوگرافیک بیماران با افزایش میزان مایع علاوه بر بررسی سایر اختلالات این ناهنجاری نیز باید مد نظر باشد. تشخیص به موقع بیماری با سونوگرافی قبل از تولد و در دوران جنینی برای آمادگی مادر و کادر درمانی در جهت برداشتن توده گردنی و جلوگیری از مرگ نوزاد به دلیل فشار روی راه‌های هوایی و نهایتاً خفگی حائز اهمیت است.

References

- Mohanty MK, Sahu P, Jaiswal AA, Singal R, Gupta S, Kohli G, et al. A huge immature cervical teratoma; Antenatal diagnosis, and its management-An unusual entity. *J Clin Neonatol* 2013; 2(1): 42-45.
- Ismail A, Tabari AM. Prenatal ultrasonographic diagnosis of fetal neck teratoma. *The Egyptian Journal of Radiology and Nuclear Medicine* 2012; 43(1): 107-110.
- Akbarzadeh-Jahromi M, Sari Aslani F. Giant cervical immature teratoma: a case report of a fetal autopsy. *Shiraz E-Medical Journal* 2014; 15(2): e20592.
- Goel A, Weerakkody Y. Congenital cervical teratoma. Available from <http://radiopaedia.org/articles/congenital-cervical-teratoma>. Accessed May 2, 2015.
- Tonni G, De Felice C, Centini G, Ginanneschi C. Cervical and oral teratoma in the fetus: a systematic review of etiology, pathology, diagnosis, treatment and prognosis. *Arch Gynecol Obstet* 2010; 282(4): 355-361.
- Rauff S, Kien TE. Ultrasound diagnosis of fetal neck masses: a case series. *Case Reports in Obstetrics and Gynecology* 2013; Article ID 243590: 1-3.
- Ghavami M, Abedinzadeh R. Prevalence of perinatal central nervous system anomalies in east Azarbaijan-Iran. *Iran J Radiol* 2011; 8(2): 79-81.
- Iserte PP, Pérez AS, Folch BF, Moll JR, Almela VD, Perales-Marín A. Ultrasound Evaluation of Congenital Cervical Teratoma and Therapeutic Management (Ex Utero Intrapartum Treatment). *Case Rep Obstet Gynecol* 2012; 2012: 597489.
- Herman TE, Siegel MJ. Cervical teratoma. *J Perinatol* 2008; 28(9): 649-651.
- Portmann CE, Sinnott S. Just images: The flying fetus. *Ultrasound Obst Gyn* 2005; 26(4): 357.
- Naghizadeh M. Unusual and rare teratomas of the head and neck: a report of three cases. *Med J Islam Repub Iran* 1998; 12(1): 89-92.
- Azarsina H, Ajalloueyan M. Huge teratoma of the nasopharynx. *Am J Otolaryngol* 2007; 28(3): 177-179.
- Thurkow AL, Visser GH, Oosterhuis JW, de Vries JA. Ultrasound observations of a malignant cervical teratoma of the fetus in a case of polyhydramnios: case history and review. *Eur J Obstet Gynecol Reprod Biol* 1983; 14(6): 375-384.
- Kerner B, Flaum E, Mathews H, Carlson DE, Pepkowitz SH, Hixon H, et al. Cervical teratoma: prenatal diagnosis and long-term follow-up. *Prenat Diagn* 1998; 18(1): 51-59.
- Jordan RB, Gauderer MW. Cervical teratomas: an analysis. Literature review and proposed classification. *J Pediatr Surg* 1988; 23(6): 583-591.
- Langer JC, Tabb T, Thompson P, Paes BA, Caco CC. Management of prenatally diagnosed tracheal obstruction: access to the airway in utero prior to delivery. *Fetal Diagn Ther* 1992; 7(1): 12-16.
- Liechty KW, Hedrick HL, Hubbard AM, Johnson MP, Wilson RD, Ruchelli ED, et al. Severe pulmonary hypoplasia associated with giant cervical teratomas. *J Pediatr Surg* 2006; 41(1): 230-233.
- Hirose S, Sydorak RM, Tsao K, Cauldwell CB, Newman KD, Mychaliska GB, et al. Spectrum of intrapartum management strategies for giant fetal cervical teratoma. *J Pediatr Surg* 2003; 38(3): 446-450.