

## هیستروسونوگرافی ترانس واژینال و بیوپسی آسپیراسیون آندومتر، جانیشینی برای کورتاژ تشخیصی

نرگس مسلمی زاده (M.D.) \* ژیلا ترابی زاده (M.D.) \*\*  
روح الله عبدی (M.D.) \*\*\* سیده رفعت بنافتی (M.D.) \*\*\*\*

### چکیده

سابقه و هدف: بررسی حاضر به منظور مقایسه قدرت تشخیص نمونه برداری از محتویات رحم با نیروی مکش و سونوگرافی رحم از راه واژن، با کورتاژ آندومتر در ارزیابی اولیه خونریزی‌های غیرطبیعی رحم انجام گرفت.

مواد و روش‌ها: این مطالعه به صورت آینده‌نگر، کنترل شده و بالینی از اول بهمن ماه ۱۳۷۸ تا پایان اسفندماه ۱۳۷۹ انجام شد. از ۵۰ بیماری که در ابتدا حاضر به شرکت در مطالعه شدند، ۳ نفر اعلام انصراف نمودند و مطالعه بر روی ۴۷ بیمار انجام شد. در ابتدا به طور معمول، سونوگرافی از راه واژن برای اندازه‌گیری ابعاد رحم، تخمدان‌ها و تعیین ضخامت آندومتر انجام شد. سپس به منظور ارزیابی میزان تقارن و ضخامت آندومتر و نیز احتمال وجود توده‌های داخل حفره رحمی، سونوگرافی رحم از راه واژن انجام گرفت. روز بعد، نمونه‌برداری از محتویات رحم با نیروی مکش و به کمک کورت pipelle انجام شد. نمونه بافت مرضی نهایی، با انجام کورتاژ تشخیصی به دست آمد. نتایج حاصل از بررسی بافت مرضی کورتاژ تشخیصی، با یافته‌های سونوگرافی رحم و نمونه‌برداری از محتویات آن مقایسه شد.

یافته‌ها: ترکیب و تلقیق سونوگرافی رحم از راه واژن و نمونه‌برداری از محتویات آن با نیروی مکش، با حساسیتی به میزان ۸۷ درصد و اختصاصیتی به میزان ۸۸/۶ درصد قادر به تشخیص ضایعات آندومتر بود. در این بررسی هیچ موردی از اختلالات حفره آندومتر، بدون تشخیص نماند.

استنتاج: سونوگرافی رحم همراه با نمونه‌برداری محتویات آن، روش قابل قبولی بالینی در ارزیابی خونریزی‌های غیرطبیعی رحم است. در این موارد می‌توان در صورت منفی بودن یافته، با اطمینان، بیمار را تحت درمان طبی قرار داد و ضمن کاهش هزینه، بیماران را از عوارض انجام کورتاژ بر حذر داشت و افرادی را که توده‌های داخل حفره رحمی یا بی‌نظمی در آندومتر دارند، جهت درمان‌های جراحی ارجاع نمود.

واژه‌های کلیدی: بیوپسی آسپیراسیون، رحم، پرتونگاری، سونوگرافی، کورتاژ

این تحقیق طی شماره ۵۱-۷۸ در شورای پژوهشی دانشگاه ثبت شده و با حمایت مالی دانشگاه علوم پزشکی مازندران انجام شده است.

\* متخصص زنان و زایمان، استادیار دانشگاه علوم پزشکی مازندران

\*\* متخصص پاتولوژی، استادیار دانشگاه علوم پزشکی مازندران

\*\*\* متخصص رادیولوژی دانشگاه علوم پزشکی مازندران

\*\*\*\* متخصص زنان و زایمان

تاریخ دریافت: ۱۳۸۱/۴/۲۲ تاریخ ارجاع جهت اصلاحات: ۸۲/۳/۳ تاریخ تصویب: ۸۲/۴/۲۹

## مقدمه

و در عین حال از نظر تشخیص، قدرت قابل قبولی داشته باشند، گام بزرگی در درمان این گونه بیماران برداشته‌ایم. سونوگرافی از راه واژن، روشی حساس در تشخیص توده‌های کوچک رحمی و ناهنجاری‌های آندومتر است. سونوگرافی رحم از راه واژن، روشی غیرتهاجمی است که قادر به نشان دادن جزئیات مربوط به ضایعات آندومتر و میومتر است (۸ تا ۱۰). مایعی که در طی انجام سونوگرافی رحم وارد آن می‌شود، موجب اتساع حفره آندومتر شده و تضاد (سایه-روشن) بدون اکو ایجاد می‌نماید. این پدیده، خطوط آندومتر را مشخص نموده و اجازه می‌دهد که بین ضایعات آندومتر، زیرمخاطی و دیواره‌ای افتراق بگذاریم (۹ تا ۱۹).

هدف از این تحقیق، پاسخ به این سوال است که آیا ترکیبی از سونوگرافی رحم از راه واژن و نمونه‌برداری از محتویات آن با نیروی مکش، می‌تواند جانشین مناسبی برای کورتاژ تشخیصی باشد؟

## مواد و روش‌ها

این بررسی در بخش زنان و زایمان بیمارستان امام خمینی (ره) ساری به مدت ۱۳ ماه از اول بهمن ماه ۱۳۷۸ لغایت پایان اسفند ۱۳۷۹ بر روی ۴۷ بیمار با شکایت خونریزی غیرطبیعی رحم انجام شد. ابتدا همه بیماران به طور سرپایی مورد ارزیابی استاندارد، شامل گرفتن شرح حال و معاینه فیزیکی قرار گرفتند و برگه‌ای که شامل اطلاعاتی در مورد سن، تعداد حاملگی، تعداد زایمان، سن بلوغ و در صورت یائسه بودن سن یائسگی، سابقه فشار خون، دیابت و سابقه مصرف هورمون بود، تکمیل شد.

اولین مرحله ارزیابی در این بیماران، سونوگرافی از راه واژن بود که با استفاده از دستگاه Acousti imaging

خونریزی غیرطبیعی رحم در زنان، قبل و پس از یائسگی یک مشکل شایع بالینی است که اغلب به وسیله عوامل مرضی به وجود می‌آید که آندومتر و میومتر را درگیر می‌سازد. ارزیابی این مشکل بالینی در رد عللی چون سرطان آندومتر و هیپرپلازی اتیپیک رحم، اهمیتی ویژه دارد؛ هرچند که سرطان آندومتر تنها در کم‌تر از ۱۰ درصد موارد، عامل به وجود آوردن این خونریزی‌ها است (۱). باید توجه داشت که در تمام زنان با سن بیش از ۳۵ سال و با خونریزی غیرطبیعی رحم باید هیپرپلازی آندومتر یا بدخیمی رد شود (۲). نمونه‌برداری آندومتر، روش حساس و نسبتاً ارزان برای شناخت عللی چون هیپرپلازی و سرطان آندومتر است؛ به طوری که میزان حساسیت این آزمایش در تشخیص سرطان آندومتر در بعضی از مطالعات ۸۵ تا ۹۵ درصد گزارش شده است (۳). در عین حال، به نظر می‌رسد که نمونه‌برداری آندومتر در تعیین ضایعات خوش‌خیم آندومتر، مثل لیومیوم‌های زیر مخاطی و پولیپ آندومتر ناتوان است. کورتاژ تشخیصی نیز که سالهاست به عنوان روشی استاندارد در ارزیابی خونریزی‌های غیرطبیعی رحم مورد استفاده قرار می‌گیرد، روشی گران و تهاجمی است که عوارضی چون سوراخ شدن رحم (۶ تا ۱۳ مورد در هر ۱۰۰۰ نفر) عفونت (۳ تا ۵ مورد در هر ۱۰۰۰ بیمار) و پارگی سرویکس و معایبی مشابه نمونه‌برداری آندومتر دارد و ذکر شده که اکثراً کم‌تر از نیمی از آندومتر، کورت کشیده می‌شود و جهت آسیب‌شناسی ارسال می‌شود (۴ تا ۷). از آنجا که یافته‌های کورتاژ تشخیصی در اغلب موارد شامل پدیده‌های خوش‌خیمی چون تغییرات اتروفیک و پرولیفراتیو است و انجام آن فایده‌های اندک و قابل اغماض در درمان این گونه ضایعات دارد؛ اگر بتوانیم از روش یا روش‌هایی استفاده کنیم که کم‌هزینه‌تر، کم‌خطرتر و غیرتهاجمی‌تر باشند

نداشت، به روش معمول انجام می‌شد. مواد حاصل از نمونه‌برداری از محتویات رحم با نیروی مکش و کورتاژ تشخیصی، در ظرف‌های جداگانه‌ای که با کد و شماره خاصی مشخص شده بودند، به آسیب‌شناسی ارسال می‌شدند. بررسی نمونه‌ها توسط یک متخصص آسیب‌شناسی که از نتایج سونوگرافی رحم و نیز چگونگی ارتباط نمونه‌ها با یکدیگر بی‌اطلاع بود، انجام می‌شد. نتایج به دست آمده، با استفاده از روش آماری و Diagnostic and Agreement statistics محاسبه و مقایسه شد.

### یافته‌ها

از ۵۰ بیماری که در ابتدا وارد مطالعه شدند، در ۴۷ بیمار بررسی به طور کامل انجام شد. در هیچ‌یک از بیماران ما، تنگی سرویکس و یا مشکلاتی که مانع انجام سونوگرافی رحم و یا نمونه‌برداری از محتویات آن شود مشاهده نشد. درد ایجاد شده برای بیماران در اغلب موارد، کم و قابل تحمل بود. هیچ موردی از عفونت گزارش نشد و تنها عارضه به وجود آمده، یک مورد شوک وازوگال بود که با اقدامات انجام شده سریعاً بهبود یافت. سن متوسط بیماران  $41/6 \pm 6/9$  سال (۲۶ تا ۷۰) سال بود. ۵ نفر از بیماران ما یائسه بودند. شایع‌ترین خونریزی، منومترورژی و سپس منورژی بود (جدول شماره ۱).

جدول شماره ۱: دسته‌بندی بیماران بر اساس علایم

تعداد (درصد)	علایم
۲۳ (۴۸/۹)	منومترورژی
۱۵ (۳۱/۹)	منورژی
۵ (۱۰/۶)	خونریزی پس از یائسگی
۴ (۸/۶)	لکه بینی و سایر موارد
۴۷ (۱۰۰)	جمع

سونوگرافی رحم از راه واژن که در اولین مرحله بررسی انجام شد، در ۵ نفر پولیپ آندومتر و در ۲ مورد

AI 5200-s ساخت کارخانه دورنیه آلمان و با پروب واژینال ۶/۵ MHz convex یک رادیولوژیست انجام شد.

در این بررسی که در وضعیت لیتوتومی انجام می‌شد، اندازه‌های رحم در مقاطع ساژیتال و کورونال (طولی و عرضی) و ضخامت لایه‌های آندومتر در مقطع ساژیتال در شرایطی که تمام آندومتر در سرتاسر مسیر، (قله رحم تا آندوسرویکس)، دیده می‌شد، ارزیابی گردید. پس از به دست آوردن این اطلاعات، بلافاصله اسپکولوم در واژن گذشته شده و سرویکس یا بتادین تمیز می‌شد. در مرحله بعد، یک سوند فولی شماره ۸ در حالی که با سالین پر شده و هوای آن تخلیه شده بود، وارد حفره رحم شده و بالون آن برای ثابت ماندن در بالای سوراخ داخلی دهانه با کم‌ترین مقدار مایع پر می‌شد. سپس ترانس دیوسرواژینال را با پوشش استریل وارد واژن نموده و ضمن انجام سونوگرافی، محلول سالین استریل را به میزان ۱۵ تا ۲۰ میلی‌لیتر در حفره رحم وارد می‌کردیم. در این زمان ضخامت دیواره‌های رحم به طور جداگانه، بررسی و وجود هرگونه ضخامت غیرمقارن و یا هر توده در داخل حفره آندومتر، ثبت می‌شد.

به دلیل مشکلاتی که از نظر مراجعه به بیماران وجود داشت، برای سونوگرافی، زمان خاصی در نظر گرفته نشد و بیماران در هر زمان از سیکل که مراجعه می‌کردند، سونوگرافی برایشان انجام می‌شد. در عین حال، هیچ‌یک از بیماران در زمان انجام سونوگرافی رحم از راه واژن، خونریزی نداشتند. روز بعد، نمونه‌برداری از محتویات رحم با نیروی مکش و به کمک کورت Pipelle mark II ساخت کارخانه LAB oratoire C.C.D. France انجام می‌شد.

کورتاژ تشخیصی بلافاصله پس از نمونه‌برداری توسط دستکاری که از نتایج سونوگرافی رحم اطلاعی

در ۳۷ بیمار (۸۷/۸ درصد) با یافته‌های حاصل از کورتاژ تشخیصی، مطابقت و هم‌خوانی داشت (جدول شماره ۲). جدول شماره ۲: یافته‌های هیستروسونوگرافی (HSG) و دیلاتاسیون و کورتاژ (D&C).

کل	یافته‌های D&C		کل
	غیرطبیعی طبیعی	HSG یافته‌های	
۷	۳	۴	غیرطبیعی
۴۰	۳۹	۱	طبیعی
۴۷	۴۲	۵	کل

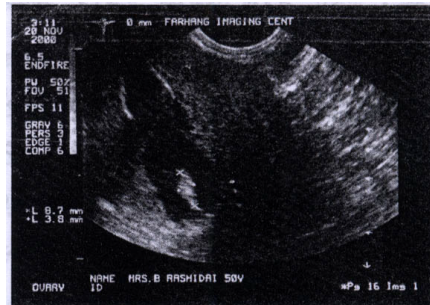
حساسیت دو روش سونوگرافی رحم و نمونه‌برداری از محتویات آن با نیروی مکش، ۱۰۰ درصد و اختصاصیت آن ۹۲/۹ درصد می‌باشد. موارد مثبت کاذب ۷/۱ درصد و منفی کاذب آن صفر درصد می‌باشد.

### بحث

خونریزی غیرطبیعی رحم، از شایع‌ترین علل مراجعه بیماران به درمانگاه‌های ژنیکولوژی است که به عللی چون تغییرات هورمونا، اختلالات انعقادی، پولیپ‌های آندومتر یا میوم‌های زیر مخاطی و یا هیپرپلازی و سرطان آندومتر ایجاد می‌شود.

مطمئناً مشاهده مستقیم رحم با ۳ درصد منفی کاذب، دقیق‌ترین روش تشخیص و درمان در ناهنجاری‌های آندومتر است؛ ولی ماهیت گران و تهاجمی آن، مانع از آن است که به عنوان قدم اول در تشخیص مشکلات خونریزی دهنده آندومتر مورد استفاده قرار گیرد (۲۰، ۲۱). در درمانگاه ما کورتاژ تشخیصی (D&C)، اولین اقدام در مورد بیمارانی است که به علت خونریزی طولانی و یا عدم جواب به درمان مراجعه می‌نمایند و چه بسا بیمارانی که مشکشان حل نشده و نهایتاً به علت خونریزی، رحم برداری می‌شوند.

نیز میوم زیرمخاطی را نشان داد. ضخامت آندومتر در این موارد ۱۰ تا ۱۲ میلی‌متر بوده است. از ۵ نفری که پولیپ داشتند، ۳ مورد و از ۲ نفری که میوم داشتند، یک مورد در کورتاژ تشخیصی نیز به تأیید رسید (تصویر شماره ۱).



تصویر شماره ۱: پولیپ آندومتر که با HSG به خوبی مشخص شده است.

از چهل بیماری که سونوگرافی رحم آن‌ها، طبیعی گزارش شده بود، تنها در یک بیمار، یافته‌های کورتاژ تشخیصی، نشان دهنده پولیپ آندومتر بود. در این بیمار، نتیجه نمونه‌برداری از محتویات رحم با نیروی مکش نیز پولیپ را نشان داده بود. هیچ موردی از هیپرپلازی و یا سرطان آندومتر گزارش نشد. در بررسی ما نمونه‌برداری از محتویات رحم با نیروی مکش در ۶ مورد، قادر به تهیه نسج کافی جهت بررسی نبوده است. در این ۶ نفر سونوگرافی رحم، ضخامت آندومتر را ۳ تا ۵ میلی‌متر گزارش کرده و هیچ یافته غیرعادی مشاهده نشده بود. از این ۶ بیمار ۳ نفر یائسه بودند که در ۲ مورد از آن‌ها در کورتاژ تشخیصی هم نسجی جهت بررسی به دست نیامد و در یک نفر دیگر هم جواب کورتاژ تشخیصی، آتروفی بوده است. در سه بیمار باقی‌مانده، نتیجه کورتاژ طبیعی بوده است.

در ۴۱ بیمار (۸۷/۲ درصد) با انجام نمونه‌برداری از محتویات رحم با نیروی مکش، نسج کافی جهت بررسی آسیب‌شناسی به دست آمد. از این تعداد، نتایج

ممکن است تعدادی از ضایعات آندومتر را نشان ندهد و نمونه، فقط از قسمت کوچکی از آندومتر گرفته شود. علاوه بر این، ضایعات پایه دار می توانند از کنار وسیله بیوپسی سر بخورند و با آن خارج نشوند. در بررسی ما نمونه برداری از محتویات رحم با نیروی مکش در ۱۲/۸ درصد از بیماران اصلاً نتوانست نسجی جهت بررسی به دست آورد (۶ از ۴۷) و از ۷ بیماری که سونوگرافی رحم آنها، نشان دهنده میوم زیرمخاطی و پولیپ آندومتر بود، هیچ یک را نشان نداد. در این مطالعه، وقتی نتایج بافت شناسی نمونه برداری از محتویات رحم با نیروی مکش را با نتایج حاصل از D&C مقایسه کردیم، به این نتیجه رسیدیم که پاسخها در ۸/۸۷ درصد از موارد با یکدیگر هم خوانی و مطابقت دارد. این یافته با نتایج حاصل از مطالعه Covak z (۱۹۹۶) که بر روی ۷۸ بیمار انجام شد، بسیار نزدیک است (۱/۸۷ درصد). در بررسی او میزان حساسیت نمونه برداری از محتویات رحم با نیروی مکش و به کمک کورت Pipelle، ۷۳ درصد و اختصاصی بودن آن ۱۰۰ درصد گزارش شده است.

Dubinsky (۱۹۹۵) در مطالعه خود نشان داد که نمونه برداری آندومتر به تنهایی قادر به شناسایی ضایعات مرضی آندومتر نیست و در ۴/۳۰ درصد از موارد، این روندها را تشخیص نمی دهد (۲۸).

در مطالعه او، نمونه برداری از ۵ مورد سرطان آندومتر تنها یک مورد را نشان داد. در مطالعه ما هیچ موردی از سرطان آندومتر گزارش نشد که احتمالاً به دلیل پایین بودن سن متوسط بیماران و نیز کم بودن تعداد افراد مورد مطالعه است. این بررسی ها نشان می دهند که هم نمونه برداری آندومتر و هم D&C با نتایج منفی کاذب نسبتاً زیادی همراه هستند که از ارزش تشخیصی آنها تا حد زیادی کم می کند. با وجود این در مواردی که نمونه برداری، نسج کافی جهت بررسی آندومتر در اختیار گذاشته است؛ کارآیی این دو روش از نظر به

Stock, kanbour (۱۹۷۵) در مطالعه خود نشان دادند که در ۶۰ درصد از موارد، کم تر از نیمی از حفره آندومتر و در ۱۶ درصد از موارد، کم تر از ۲۵ درصد حفره آندومتر، کورت کشیده می شود (۲۲). این پدیده می تواند منجر به ایجاد یافته های منفی کاذب شود.

در مطالعه ما D&C تنها در ۵/۶۲ درصد از موارد، قادر به شناسایی ضایعات خوش خیم آندومتر (لیومیوم و پولیپ) بوده است. Karlsson (۱۹۹۴) نیز در مطالعه خود نشان داد که اختلالاتی مثل پولیپ های آندومتر و یا میوم های زیرمخاطی به سختی به وسیله D&C تشخیص داده می شوند (۲۳).

نکته مهم این که در بررسی او تعدادی از بیمارانی که نمونه برداری آندومتر و یا D&C در آنها نشان دهنده ضایعات خوش خیم بود و نسجی جهت بررسی به دست نیامده بود، سرطان آندومتر یا هیپرپلازی آتپیک رحم داشتند. Bettocchi و همکاران (۲۰۰۱) نیز در مطالعه ای که بر روی ۳۹۷ بیمار انجام شد، نشان دادند که D&C در ۵/۶۲ درصد، قادر به تشخیص ضایعات داخل رحم نیست. او حساسیت D&C را ۵/۴۶ درصد، اختصاصی بودن آن را ۱۰۰ درصد، ارزش پیش بینی کننده مثبت را ۱۰۰ درصد و ارزش پیش بینی کننده منفی آن را ۱/۷ درصد گزارش کرده است (۲۴). در مطالعه ای دیگر، حساسیت D&C فقط ۲۰ درصد و ارزش پیش بینی کننده مثبت آن (PPV) ۵۰ درصد گزارش شده و گفته شده است که D&C یک روش نامناسب برای تشخیص و درمان اختلالات داخل رحم است (۲۵).

نمونه برداری از محتویات رحم با نیروی مکش، روش ساده ای است که در پاره ای از مطالعات در ۸۰ تا ۸۵ درصد از موارد، قادر به شناسایی سرطان آندومتر بوده است (۳)؛ هرچند که سایر محققین حساسیت کمتری را نشان داده اند (۲۶، ۲۷). در عین حال، چون نمونه برداری آندومتر به صورت blind انجام می شود،

میلی گرم قبل از عمل در کسانی که سابقه‌ای از PID دارند، احتمال بروز عفونت را کم می‌کند. پخش عفونت و سلول‌های سرطانی از خطرات احتمالی این روش هستند. با تزریق مایع به میزان کم و با فشار پایین، احتمال بروز این عوارض کم و غیر محتمل می‌شود. مزیت مهم سونوگرافی رحم در این است که می‌تواند پزشک را در انتخاب نوع درمان، مطابق با نیازهای بیمار کمک نماید. در مورد بیمارانی که ضخامت منتشر آندومتر دارند، می‌توان نمونه‌برداری را پیشنهاد نمود؛ در مورد آنان که ضخامت‌های موضعی دارند و یا مشکوک به وجود میوم زیر مخاطی و یا پولیپ هستند، مشاهده مستقیم رحم توصیه می‌شود و در مورد آنان که در بررسی اولیه مشکلی ندارند، می‌توان بیمار را تحت نظر گرفت و تنها در صورتی که با گذشت زمان و انجام درمان‌های محافظه‌کارانه، بیمار بهبود نیافت، از روش‌های تهاجمی تر استفاده نمود.

ترکیبی از سونوگرافی رحم از راه واژن و نمونه‌برداری از آندومتر برای تشخیص و رد توده‌ها و ضایعات آندومتر، روش مناسبی است. ما نشان دادیم که D&C به تنهایی قادر به شناسایی ضایعات آندومتر نیست و استفاده از سونوگرافی رحم از راه واژن و نمونه‌برداری از آندومتر را به عنوان اولین قدم در تشخیص علت خونریزی‌های غیرطبیعی رحمی توصیه می‌کنیم.

دست آوردن میزان اطلاعات در مورد آندومتر با یکدیگر قابل مقایسه است. با این تفاوت که نمونه‌برداری آندومتر بسیار کم‌خطرتر و کم‌هزینه‌تر است. مطالعه ما نشان داد که اضافه کردن سونوگرافی رحم از راه واژن به اطلاعات حاصل از نمونه‌برداری از محتویات رحم با نیروی مکش، به عنوان اولین گام در تشخیص علت خونریزی‌های رحمی بسیار مفید و کمک کننده است. در این بررسی با تلفیقی از سونوگرافی رحم از راه واژن و نمونه‌برداری از محتویات آن با نیروی مکش، تمام موارد مرضی موجود در آندومتر تشخیص داده شد. در این مطالعه میزان اختصاصیت سونوگرافی رحم و نمونه‌برداری آندومتر ۸۸/۶ درصد و ارزش پیش‌بینی کننده منفی آن ۹۷ درصد بوده است.

Kovak (۱۹۹۶) در مطالعه خود نشان داد که اضافه کردن سونوگرافی از راه واژن، میزان حساسیت نمونه‌برداری آندومتر را از ۷۳ درصد به ۹۰ درصد افزایش می‌دهد (۲۷). در مطالعه Connell (۱۹۹۸) تلفیق نمونه‌برداری آندومتر و سونوگرافی رحم در ۹۴ درصد از موارد، منجر به یافته‌های صحیح شد و حساسیت آن ۹۴ درصد و اختصاصیت آن ۹۶ درصد ذکر شده است. (۲۹) تکنیک انجام سونوگرافی رحم از راه واژن، ساده و نسبتاً بدون درد است. عفونت، عارضه عمده آن است. ممانعت از انجام سونوگرافی رحم در مورد بیمارانی که در روزهای اخیر نمونه‌برداری آندومتر شده‌اند و یا استفاده از داکسی سایکلین به میزان ۲۰۰

### فهرست منابع

1. Lidor A, Ismajovich B, Histopathologic finding in 226 women with post-menopausal uterine bleeding. *Acta obstet gynecol scand* 1986;65:41-3.
2. Kamel HS, Darwisht AM, Mohamed SA. Comparison of transvaginal ultrasonography and Vaginal Sonohysterography in the detection endometrial polyps. *Acta obstet gynecol* 2000; 79: 60-4.
3. Anderson B. Diagnosis of endometrial. Cancer. *Clin obstet gynecol* 1986; 13: 739-50

4. Grimes DA: Diagnostic dilatation & Curettage are appraisal. *AM J obstet gynecol* 1982; 142: 1-6.
5. Lender Hm: lack of efficacy of pre hysterectomy curettage as a diagnostic procedure. *Am J obstet gynecol* 1984; 148: 1055-6.
6. Coulter A, Klassen A, Mackenize IZ, McPherson, Diagnostic dilation & curettage: is it used appropriately? *Bmy* 1993; 306: 236-9.
7. Novak's Gynecology Jonathan S. Berek By Lippincott William and Wilkins- 13<sup>th</sup> ed, 2002, 367.
8. Parsons AK, Liense JJ. Sono hystero graphy for endometrial abnormalities: *Preliminary results Icu* 1993; 21:87-95.
9. Fukuda M, Shimizu T, Fukuda K, Yomura W, Shimizu S. Transvagial hysteroSonography for differential diagnosis between Submucous and intramural myoma. *Gynecol obstet invest* 1993; 35:2236-2239.
10. Cicinelli E, Romano F, Anastasio PS, Blasi N, Parisic. Sono hystero graphy versus hystroscopy in the Diagnosis of endouterine polyps. *Gynecol obstet inves* 1994; 38: 266-271.
11. Randolph Jr, Ying YK, Amier DB: comparison of real time ultrasonography, hystero salpigography, and laparoscopy/hysteroscopy in the evaluation of uterine abnormalities and tubal patency. *Fertile sterill* 1986; 49: 828.
12. Cohen JR, Luxman D, SagiJ sonohysterography for distinguishing endometrial thickening from endometrial polyps in post menopausal women. *Ultrasound obstet Gynecol* 1994; 4:227-199.
13. Bonila- musoles F, Simon C, Serra C. An Assessment of hystero salpingo Sonography(HSSG) as a diagnostic tool for uterine cavity defects and tubal patency. *J clin ultrasounf* 1992; 20: 175.
14. Gold stein SR: use of ultrasono hystero graphy for triage of peromeno pausal patients with unexplained uterine bleeding. *Am J Obstet Gynecol* 1994; 170: 565.
15. Syrop C.G, Sahakian V: Transvaginal sonographic detection of endometrial polyps with fluid agumentation. *Obstet Gynecol* 1992; 79: 1041.
16. Van Roessel J, Wamssteker k, exalton N: Sonographic investigation of the uterus during artificial uterine cavity distension. *Jclin ultrasound* 1987; 15: 439.
17. Dubinsky TJ, parvey HR, Gormaz G: Transvaginal hysterosonography in the evaluation of small endolumind masses.J. *Ultrasound med* 1995, jon 1977-1-6.
18. Clinelli E, Roman F, Anadtasio Ps: trans abdominal sonohy sterography, transvaginal sonography and hysteroscopy in the evaluation of submucous myomas. *Obstet gynecol* 1995; 85: 45.

19. Bourn TH, Lawton f, leather A, use of intracavity instilaton and transvaginal utras onography to dectect tamoxifen-associated endometrial polyps. *Uitrasound obstet gynecol* 1994; 4: 73.
20. Gimpleson RJ Rappold HO. A comparative Study between panoramic hysteroscopy with directed bopsies and dilation and curttag. *AMJ obstet Gynecol* 1988; 158: 489-92.
21. Ruthc Carlos, RobertL, Bree, Poul H. Abrahamse cost- effectiveness of Salin Hysterosono graphy and office Hysteroscopy in the evaluation of post menopausal bleeding. *Academic radiology* 2001;8:835-844.
22. Stock RJ, kanbour A. Prehystectomy curettage. *Obstet gynecol* 1975; 45: 537-41.
23. Karlsson B. grander S, Helberg P: comparativestudy of transvaginal sonograpohy and hysterscopy for the detection of pathologic endometrial lision in woman with postmenopausal. *J ultrasound med* 1994 13: 757.
24. Bettocchi St, Ceci OR, Vicini MA: Diagnostic indequvacy of dilatation and curettage. *Fertilite & sterility* 2001; 75: 803-805.
25. Larson DM, Krawisz BR, Johncon kk: comparison of the z-sampler and Novak endometrial biopsy instruments for in-office diagnosis of endometral cancer. *Gynecol oncol* 1994; 54: 64.
26. Shipley CF,III Simmons CL, Nelson GH: comparison of transvaginal sonography with Endometrial biopsy in asymptomatic postmenopausal; women. *J ultrasound Med* 1994; 13: 99.
27. Kovak -Z; ceyhan, pekin: combination of vaginal ultrasonography and pipelle sampling in the diagnosis of endometrial disease. *Aust-N-Z-J- obstet Gynecol* 1996 Feb 36(1): 63-6.
28. dubinsky Th, pa rvey ri, cormanz G, transvaginal Hysterosonography camparison with Biopsy in the evalution of postmenopausal Bleeding. *J ultrasound Med* 1995; 14: 887- 893.
29. O,Connell La, frisme. Zeringue Er triage of abnormal post menopausal bleeding: A comparison of endometrial bopsy and transvaginal sonography versus fractional curettage with hysteroscopy. *AMJ obstet Gynecol* 1998; 178: 956- 61.