BRIEF REPORT

Evaluation of Immunohistochemical Expression of BCL-2 in Oral Lichen Planus

Seyed Hossein Tabatabaei[1],
Laleh Maleki[2],
Najmeh Jafari[3],
Naser Hosseinzadeh[4]

[1] Associate Professor, Department of Oral and Maxillofacial Pathology, Social Determinants of Oral Health Research Center, School of Dentistry, Shahid Sadoughi University of Medical Sciences ,Yazd, Iran
[2] Assistant Professor, Dental Research Center, Department of Oral and Maxillofacial Pathology, School of Dentistry, Isfahan University of Medical Sciences, Isfahan, Iran
[3] Assistant Professor, Department of Oral and Maxillofacial Pathology, School of Dentistry, Shahid Sadoughi University of Medical Sciences, Yazd, Iran
[4] *Dentist*

(Received June 26, 2016, Accepted June 10, 2017)

Abstract

Background and purpose: BCL-2 marker has an important role in mechanisms of apoptosis and dysplastic changes, malignancies, and the pathogenicity mechanisms in oral lichen planus (OLP). Current study aimed at investigating the expression levels of BCL-2 in epithelial and connective tissue adjacent in oral lichen planus.

Materials and methods: In this case-control study, investigation of BCL-2 expression was performed in paraffin embedded tissue blocks of 20 cases of OLP (cases) and 20 cases of irritation fibroma (control) obtained from the Archives of Pathology Department in Dental School, Shahid Sadoughi University of Medical Sciences. Data was analyzed using SPSS V17 applying Chi-Square test and Fisher's exact test. The results were considered significant for a significance level of α=0.05.

Results: There was no statistically significant difference in BCL-2 expression in the basal and parabasal layers of the epithelium between the two groups (P>0.05), but the difference was statistically significant for the connective tissue (P=0.0001).

Conclusion: This study showed that BCL-2 protein may not play an important role in the process of apoptosis in OLP, so, further investigations on other proteins in this process is recommended.

Keywords: oral lichen planus, BCL-2, apoptosis

J Mazandaran Univ Med Sci 2017; 27(153): 129 - 134 (Persian).

[Downloaded from jmums.mazums.ac.ir on 2026-11-24]

گزارش کوتاه

مجله دانشگاه علوم پزشکی مازندران
دوره بیست و هفتم شماره 153 مهر سال 1396 (134 -129)

بررسی ایمونوهیستوشیمیایی بیان مارکر BCL-2 در لیکن پلان دهانی

سیدحسین طباطبایی[1]
لاله ملکی[2]
نجمه جعفری[3]
ناصرحسین زاده[4]

چکیده

سابقه و هدف: با توجه به نقش نشان‌گر BCL-2 در مکانیسم آپوپتوز و ایجاد تغییرات دیسپلاستیک، بدخیمی‌ها و هم‌چنین مکانیسم ایجاد بیماری لیکن پلان مطالعه حاضر با هدف بررسی میزان بیان آن در اپی‌تلیوم و بافت هم‌بند مجاورآن در لیکن پلان دهانی انجام شد.

مواد و روش‌ها: در این مطالعه مورد –شاهدی، بررسی ایمونوهیستوشیمی نشانگر BCL-2 بر روی بلوک‌های پارافینه 20 نمونه لیکن پلان دهانی (مورد) و 20 نمونه فیبروم تحریکی (شاهد) موجود در آرشیو پاتولوژی دانشکده دندانپزشکی شهید صدوقی یزد صورت گرفت. داده‌ها توسط نرم‌افزار SPSS 17 و آزمون های Chi-Square و Fisher's exact test تجزیه و تحلیل گردید و نتایج در سطح $\alpha=0/05$ معنی‌دار در نظر گرفته شد.

یافته‌ها: بیان BC-L2 در لایه بازال و پارابازال اپی تلیوم بین دو گروه بیمار و غیر بیمار اختلاف آماری معنی‌داری نشان نداد ($P>0/05$) ولی در بافت هم‌بند، اختلاف آماری معنی‌داربود ($P=0/0001$).

استنتاج: براساس نتایج این مطالعه، احتمالا پروتئین BCL-2 نقش قابل توجهی در فرآیند آپوپتوزیس دخیل در ایجاد لیکن پلان دهانی ندارد و ارزیابی سایر پروتئین‌های حاضر در این فرآیند توصیه می‌شود.

واژه های کلیدی: لیکن پلان دهانی، BCL-2، آپوپتوز

مقدمه

لیکن پلان دهانی (OLP:Oral Lichen Planus) یک بیماری التهابی مزمن است که در آن مخاط دهان درگیر می‌باشد. اتیولوژی دقیق این بیماری مشخص نیست ولی معلوم شده است که سیستم ایمنی فرد مسئول ایجاد این ضایعات است. این بیماری در 1 تا 2 درصد افراد جامعه دیده می‌شود، هم‌چنین در 75 درصد کسانی که به OLP پوستی مبتلا می‌باشند، لیکن پلان دهانی نیز رخ می‌دهد(1). این بیماری به طور متوسط در دهه 5

مولف مسئول: لاله ملکی - اصفهان، دانشکده دندانپزشکی دانشگاه علوم پزشکی اصفهان Email: malekilaleh@yahoo.com
1. دانشیار، گروه آسیب شناسی فک،دهان وصورت، مرکز تحقیقات عوامل اجتماعی موثربرسلامت دهان ودندان، دانشکده دندانپزشکی، دانشگاه علوم پزشکی شهید صدوقی یزد، یزد، ایران
2. استادیار، مرکز تحقیقات دندانپزشکی، گروه آسیب شناسی فک،دهان و صورت، دانشکده دندانپزشکی، دانشگاه علوم پزشکی اصفهان، اصفهان، ایران
3.استادیار، گروه آسیب شناسی فک،دهان وصورت، دانشکده دندانپزشکی، دانشگاه علوم پزشکی شهید صدوقی یزد، یزد، ایران
4.دندانپزشک
تاریخ دریافت : 1395/4/6 تاریخ ارجاع جهت اصلاحات : 1395/10/20 تاریخ تصویب : 1396/3/20

[Downloaded from jmums.mazums.ac.ir on 2026-11-24]

زندگی و اغلب در زنان دیده می‌شود(2).در این بیماری لنفوسیت‌ها به کراتینوسیت‌های لایه بازال حمله کرده و باعث القای آپوپتوز در آن‌ها می‌شوند(3).

BCL-2 (B cell lymphoma-2)یکی از اعضای آنتی آپوپتوتیک خانواده BCL-2 است که از طریق اتصال مستقیم با غشای خارجی میتوکندری و مهار اعضای پروآپوپتوتیک خانواده BCL-2 باعث حفظ تمامیت غشای خارجی میتوکندری و مهار آپوپتوز می‌شود(4). بیان این پروتئین در لایه بازال در مقایسه با لایه خاردار سبب می‌شود که نقش آن به‌عنوان عامل دخیل در روند آپوپتوز مورد بحث باشد(5).

لذا با توجه به نقش این نشان‌گر در مکانیسم آپوپتوز و ایجاد تغییرات دیسپلاستیک، بدخیمی و هم‌چنین مکانیسم ایجاد لیکن پلان به بررسی میزان بیان آن در لیکن پلان دهانی پرداخته‌ایم.

مواد و روش ها

در این مطالعه مورد- شاهدی، نمونه‌های مورد بررسی شامل 40 بلوک پارافینی با تشخیص قطعی هیستوپاتولوژیک OLP رتیکولاروفیبروم تحریکی موجود در آرشیو بخش آسیب شناسی دانشکده دندانپزشکی شهید صدوقی یزد بود.

جهت انجام رنگ آمیزی ایمونوهیستوشیمی از بلوک‌های پارافینی موجود، به وسیله دستگاه میکروتوم برش‌های 5 میکرونی تهیه گردید. پس از آن پارافین زدایی و آب دهی توسط قرار دادن نمونه‌ها در گزیلن (100 درصد) و الکل درجه‌بندی شده انجام گرفت. آنتی ژن‌ها توسط قرار دادن اسلایدها در بافر TBS درون دستگاه مایکروویو بازیابی گردید. با آنتی‌بادی‌های اولیه (DAKO,Denmark,diluted at BCL-2(1:50به مدت 1 ساعت در دمای اتاق انکوبه شدند. نمونه‌ها در ظرف حاوی TBS با6/7 =PHبه مدت 5 دقیقه شسته شده، به مدت 1 ساعت درون Envision tube) شرکت (DAKOقرار گرفته، در بافر TBSشسته شده و پس از قرار دادن DAB روی آن‌ها با آب جاری شستشو داده شدند. پس از انجام رنگ‌آمیزی افتراقی مانت گردیدند و از بافت لوزه به‌عنوان کنترل مثبت استفاده شد.

درصد سلول‌های رنگ گرفته در لایه‌های بازال، سوپرا بازال (3 الی 4 طبقه از کراتینوسیت‌های بالاتر از لایه بازال) و بافت هم‌بند مجاور اپی تلیوم به‌طور جداگانه محاسبه گردید. شدت رنگ‌آمیزی مد نظر نبود و منظور از سلول مثبت سلولی است که سیتوپلاسم قهوه‌ای دارد.

1000 عدد سلول شمارش شده در 10 فیلد تصادفی با بزرگ‌نمایی 400 تعیین و به‌صورت Labeling Index:LIبیان شد. شاخص مثبت و منفی نتایج در این مطالعه 5 LI =%بود) 5 LI :>% منفی، 25-5 :LI=% ضعیف، 50-26 :LI=% متوسط، 50 LI :>% شدید.

داده‌ها پس از جمع‌آوری در نرم‌افزار SPSS 17 وارد شده و با استفاده از آمار توصیفی (فراوانی و درصد) و آزمون‌های آماری Fisher exact test و Chi-Square مورد تجزیه و تحلیل قرار گرفتند. سطح معنی داری آماری 0/05 در نظر گرفته شد.

یافته ها و بحث

گروه مورد شامل 6 مرد و 14 زن با میانگین سنی 13/10±43/20 و گروه شاهد شامل 6 مرد و 14 زن با میانگین سنی 13/12±37/95 سال بودند.

نتایج آزمون آماری نشان داد که بروز BCL-2 در بافت هم‌بندی مجاور اپیتلیوم بین دو گروه تفاوت معنی‌داری دارد (جدول شماره 1). ولی در لایه بازال و

[Downloaded from jmums.mazums.ac.ir on 2026-11-24]

پارابازال بین دو گروه تفاوت معنی‌داری دیده نشد (جدول شماره 2 و 3) (تصویر شماره 1).

جدول شماره 1: تعیین و مقایسه توزیع فراوانی بیان مارکر BCL-2 در بافت هم‌بندی مجاور اپیتلیوم

رنگ پذیری / گروه	منفی تعداد (درصد)	ضعیف تعداد (درصد)	متوسط تعداد (درصد)	شدید تعداد (درصد)	جمع کل تعداد (درصد)
شاهد	14(70)	5(25)	1(5)	0(0)	20(100)
مورد	0(0)	2(10)	7(35)	11(55)	20(100)

P=۰/۰۰۰۱

جدول شماره 2:تعیین و مقایسه توزیع فراوانی بیان مارکر BCL-2 در لایه بازال

رنگ پذیری / گروه	منفی تعداد (درصد)	ضعیف تعداد (درصد)	متوسط تعداد (درصد)	جمع کل تعداد (درصد)
شاهد	15(75)	4(20)	1(5)	20(100)
مورد	11(55)	7(35)	2(10)	20(100)

P =0/413

جدول شماره 3: تعیین و مقایسه توزیع فراوانی بیان مارکر BCL-2 در لایه پارابازال

رنگ پذیری / گروه	منفی	ضعیف	جمع کل
شاهد	20(100)	0(0)	20(100)
مورد	19(95)	1(5)	20(100)

P =1/000

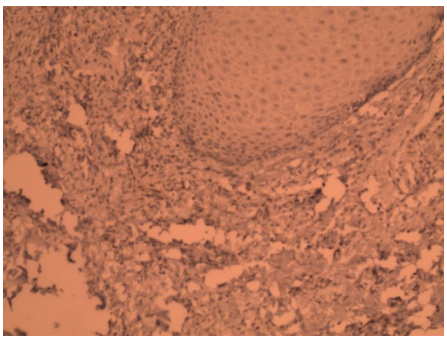

تصویر شماره 1: رنگ‌پذیری منفی BCL-2 در لایه بازال، پارابازال و بافت هم‌بندی فیبروم تحریکی (100×)

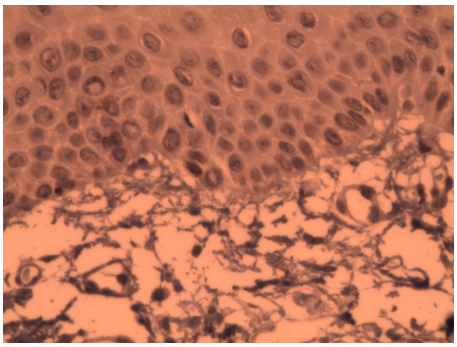

تصویر شماره 2: رنگ‌پذیری منفی BCL-2 در لایه بازال، پارابازال و بافت هم‌بندی فیبروم تحریکی (400×)

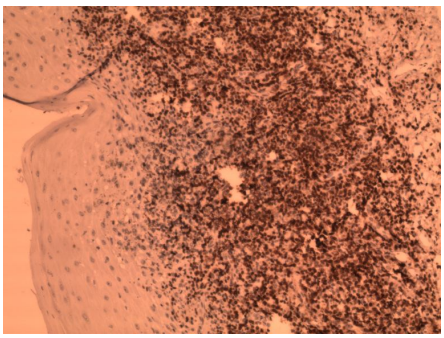

تصویر شماره 3: رنگ پذیری شدید BCL-2 در بافت هم‌بندی مجاور اپی تلیوم لیکن پلان (100×)

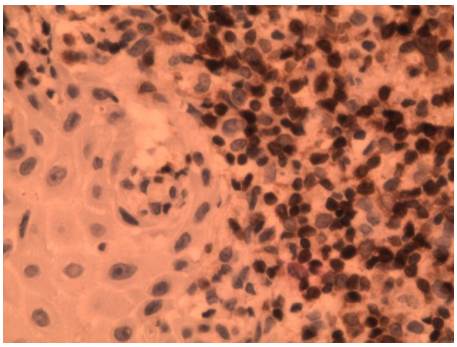

تصویر شماره 4: رنگ پذیری شدید BCL-2 در بافت هم‌بندی مجاور اپی تلیوم لیکن پلان (400×)

در مطالعات مختلف، میزان آپوپتوز در OLP با روش‌هایی چون TUNEL assay ، بیان caspase 3 و استفاده از میکروسکوپ نوری(3، 7) مورد بررسی قرار گرفته است و نتایج بسیاری از این مطالعات نشان داده

[Downloaded from jmums.mazums.ac.ir on 2026-11-24]

که علی رغم بالاتر بودن میزان آپوپتوز نسبت به مخاط نرمال، اصولا میزان آپوپتوز در OLP پایین است(6، 8). برخی محققین گزارش نموده‌اند که نشانگر BCL-2 در کاهش آپوپتوز در ارتشاح التهابی بر خلاف اپیتلیوم در OLPنقش موثری دارد(9).

در مطالعه حاضر، مشابه اکثر مطالعات، سن بیش‌تر بیماران بالای 40 سال (دهه های 5 و 6) بوده است(10). در این مطالعه، 70 درصد مبتلایان را زنان تشکیل می‌دادند. در سایر مطالعات نیز شیوع این بیماری در زنان بیش‌تر گزارش شده است(۱۰،۱۱).

در این مطالعه در 55 درصد موارد رنگ‌پذیری در لایه بازال گروه مورد مشاهده نشد، در 35 درصد موارد ضعیف و تنها در 10 درصد موارد متوسط بود. در حالی که در مطالعه تقوی و همکاران(9)، Gonzalez-Moles و همکاران(8) و Bascones و همکاران(6) شدت رنگ‌پذیری لایه بازال به ترتیب در 2/5، 27/8 و 43/1 درصد موارد متوسط یا شدید گزارش شده است، که با نتایج مطالعه حاضر هم‌خوانی ندارد.

طی تحقیقی که Dekker و همکاران(1) انجام دادند، مارکر BCL-2 تنها در یک نمونه از بین 11 نمونه OLPدر لایه بازال به میزان کم، بیان شده بود. این وضعیت تقریباً مشابه نتایج مطالعه ما است که در آن اکثر نمونه‌ها (75 درصد) رنگ نگرفته بودند. هم‌چنین Dekkerو همکاران(1) بیان BCL-2 در ملانوسیت‌ها و لنفوسیت‌ها در نمونه‌های بافتی لیکن پلان دهانی را مثبت و در کراتینوسیت‌ها متوسط گزارش نموده‌اند. در تحقیق حاضر در 95 درصد موارد، شدت رنگ‌آمیزی در بافت هم‌بند زیرین متوسط یا شدید بود، وجود اختلاف معنی‌دار بین دو گروه مورد و شاهد در رنگ‌آمیزی لنفوسیت‌های ناحیه بافت هم‌بند زیر اپی تلیوم در مطالعه حاضر می‌تواند بیان‌گر نقش ضد آپوپتوزیس BCL-2 در جهت بقای سلول‌های التهابی و مزمن شدن ضایعه باشد. در مطالعه Sklavounou و همکاران (11)، کراتینوسیت‌ها هیچ واکنشی با Anti -BCL-2 نشان ندادند. اما بیان این پروتئین در نوار لنفوسیتیک انفیلتره مجاور ناحیه بازال مشهود بود.

در بررسیTanda و همکاران(5) نیز که بیان BCL-2 در OLP با لوکوپلاکیا مقایسه شده بود، میزان بیان آن کم گزارش گردید. هم‌چنین به گزارش Abdel-Latif و همکاران ممکن است علی‌رغم اهمیت BCL-2 در فرایند آپوپتوزیس، این پروتئین در ایجاد OLP، اهمیت زیادی نداشته باشد و یا شاید فعالیت آن به وسیله سایر پروتئین‌های تنظیم کننده آپوپتوزیس محدود شود(4). بررسی سایر پروتئین‌های دخیل در این فرایند پیشنهاد می‌گردد.

سپاسگزاری

این مقاله بخشی از پایان‌نامه دکترای دندانپزشکی مصوب دانشگاه علوم پزشکی شهید صدوقی یزد می‌باشد که با حمایت آن مرکز و مرکز تحقیقات دندانپزشکی دانشگاه علوم پزشکی اصفهان انجام شد.

References

1. Dekker NP, Lozada-Nur F, Lagenaur LA, MacPhail LA, Bloom CY, Regezi JA. Apoptosis-associated markers in oral lichen planus. J Oral Pathol Med 1997;26(4):170-175.
2. Sousa FA, Paradella TC, Carvalho YR, Rosa LE. Immunohistochemical expression of PCNA, p53, bax and bcl-2 in oral lichen planus and epithelial dysplasia. J Oral Sci 2009;51(1):117-121.

[Downloaded from jmums.mazums.ac.ir on 2026-11-24]

3. Bascones-Ilundain C, Gonzalez-Moles MA, Campo-Trapero J, Gil-Montoya JA, Esparza-Gomez GC, Cano-Sanchez J, et al. No differences in caspase-3 and Bax expression in atrophic-erosive vs. reticular oral lichen planus. J Eur Acad Dermatol Venereol .2008;22(2):204-212.
4. Abdel-Latif AM, Abuel-Ela HA, El-Shourbagy SH. Increased caspase-3 and altered expression of apoptosis-associated proteins, Bcl-2 and Bax in lichen planus. Clin Exp Dermatol 2009;34(3):390-395.
5. Tanda N, Mori S, Saito K, Ikawa K, Sakamoto S. Expression of apoptotic signaling proteins in leukoplakia and oral lichen planus: quantitative and topographical studies. J Oral Pathol Med .2000;29(8):385-393.
6. Bascones C, Gonzalez-Moles MA, Esparza G, Bravo M, Acevedo A, Gil-Montoya JA, et al. Apoptosis and cell cycle arrest in oral lichen planus Hypothesis on their possible influence on its malignant transformation. Arch Oral Biol 2005;50(10):873-881.
7. Bloor BK, Malik FK, Odell EW, Morgan PR. Quantitative assessment of apoptosis in oral lichen planus. Oral Surg Oral Med Oral Pathol Oral Radiol Endod. 1999;88(2):187-195.
8. Gonzalez-Moles MA, Bascones-Ilundain C, Gil Montoya JA, Ruiz-Avila I, Delgado-Rodriguez M, Bascones-Martinez A. Cell cycle regulating mechanisms in oral lichen planus: molecular bases in epithelium predisposed to malignant transformation. Arch Oral Biol. 2006;51(12):1093-1103.
9. Taghavi N, Mahdavi N, Shahla M. Correlation of Bcl-2 and COX-2 Expression in Oral Lichen Planus. The Journal of Islamic Dental Association of IRAN (JIDA) . 2014; 26 (1) :51-58.(persian)
10. Bagan-Sebastian JV, Milian-Masanet MA, Penarrocha-Diago M, Jimenez Y. A clinical study of 205 patients with oral lichen planus. J Oral Maxillofac Surg .1992;50(2):116-118.
11. Sklavounou A, Chrysomali E, Scorilas A, Karameris A. TNF-alpha expression and apoptosis-regulating proteins in oral lichen planus: a comparative immunohistochemical evaluation. J Oral Pathol Med. 2000;29(8):370-375.

[Downloaded from jmums.mazums.ac.ir on 2026-11-24]