

## ***Protective Effects of the Essence and Aqueous Extract of Achillea millefolium and Vitamin E on Atrazine-induced Follicular Atresia in Rats***

Shapour Hasanzadeh<sup>1</sup>,  
Raana Esmaily Maleki<sup>2</sup>,  
Farzaneh Bonyadi<sup>3</sup>

<sup>1</sup> Associate Professor, Department of Basic Science, Faculty of Veterinary Medicine, Urmia University, Urmia, Iran

<sup>2</sup> Doctor of Veterinary Medicine, Faculty of Veterinary Medicine, Urmia University, Urmia, Iran

<sup>3</sup> PhD in Comparative Histology, Department of Basic Science, Faculty of Veterinary Medicine, Urmia University, Urmia, Iran

(Received July 4, 2016 Accepted May 1, 2017)

### ***Abstract***

**Background and purpose:** Atrazine causes certain biological effects including atresia in ovarian follicles. The essence and aqueous extract of *Achillea millefolium* and vitamin E have attracted interest due to their preventive effects on follicular atresia. Therefore, we evaluated the effects of these substances on ovarian tissue.

**Materials and methods:** In an experimental study, 54 adult female rats were divided into 9 groups. Groups 1 and 2 received atrazine 300 and 150 mg/kg/day, respectively. Groups 3 and 4 received atrazine 300 and 150 mg/kg/day respectively along with 150 mg/kg/day water extract of *A. millefolium*. Groups 5 and 6 were treated with atrazine 300 and 150 mg/kg/day, respectively along with 100 mg/kg/day essence of *A. millefolium*. Groups 7 and 8 received atrazine 300 and 150 mg/kg/day, respectively and a single dose of vitamin E on first day (150 mg/kg). The last group was set as control. Microscopic sections were prepared from ovaries and statistical data analysis was conducted.

**Results:** Histomorphological studies revealed that the severity of changes in untreated groups with essence and aqueous extract of *A. millefolium* and vitamin E were more than those of the groups treated with these substances. The results showed highly significant differences between treated and untreated groups in number of follicles ( $P < 0.001$ ). The most follicular rescue was in groups treated with aqueous extract of *A. millefolium*.

**Conclusion:** The essence and aqueous extracts of the *A. millefolium* and vitamin E are effective in reduction of adverse changes of ovarian follicles following atrazine exposure.

**Keywords:** atrazine, *Achillea millefolium*, follicular atresia, rat, vitamin E

J Mazandaran Univ Med Sci 2017; 27 (150):1-16.(Persian).

## مقایسه اثر محافظتی اسانس و عصاره آبی گیاه بومادران با ویتامین E بر آسیب ناشی از آترازین بر فولیکول های تخمدانی موش صحرایی

شاپور حسن زاده<sup>1</sup>

رعنا اسماعیلی ملکی<sup>2</sup>

فرزانه بنیادی<sup>3</sup>

### چکیده

**سابقه و هدف:** سم آترازین باعث تداخلات خاص بیولوژیکی از جمله آترزی در فولیکول های تخمدانی می شود. اسانس و عصاره آبی گیاه بومادران و ویتامین E نیز از لحاظ جلوگیری از اثرات آترزی حائز اهمیت هستند، از این رو در این مطالعه اثرات آن ها بر بافت تخمدان بررسی گردید.

**مواد و روش ها:** در این مطالعه تجربی، 54 سر موش صحرایی ماده بالغ انتخاب شدند. حیوانات به 9 گروه تقسیم شدند. گروه های آزمایشی اول و دوم روزانه به ترتیب 300 mg/kg.bw و 150 mg/kg.bw محلول آترازین، گروه آزمایشی سوم و چهارم به ترتیب 300 mg/kg.bw و 150 mg/kg.bw محلول آترازین را به همراه 150 mg/kg.bw عصاره آبی گیاه بومادران و گروه آزمایشی چهارم و پنجم به ترتیب 300 mg/kg.bw، 150 mg/kg.bw محلول آترازین را به همراه 100 mg/kg.bw اسانس گیاه بومادران دریافت کردند. گروه آزمایشی هفتم و هشتم نیز روزانه به ترتیب با 300 mg/kg.bw و 150 mg/kg.bw آترازین گاوژ داده شده و به آن ها 150 mg/kg.bw ویتامین E به صورت تک دوز تزریق شد. نهمین گروه به عنوان گروه کنترل در نظر گرفته شد. مقاطع میکروسکوپی از تخمدان ها تهیه و بررسی شدند. داده ها مورد تجزیه و تحلیل آماری قرار گرفتند.

**یافته ها:** نتایج هیستومورفولوژیکی نشان دادند که شدت تغییرات تحلیلی در گروه های درمان نشده با عصاره و اسانس گیاه بومادران و ویتامین E بیش تر از گروه های درمان شده بود. نتایج گویای تفاوت بسیار معنی دار ( $P < 0/001$ ) در اکثر جمعیت های فولیکولی مابین گروه های بدون درمان و درمان شده بود. بیش ترین نجات فولیکولی از روند آترزی، مربوط به گروه های درمان شده با عصاره بومادران بود.

**استنتاج:** اسانس و عصاره گیاه بومادران، هم چنین ویتامین E به طور نسبی از اثرات تحلیلی آترازین روی فولیکول های تخمدانی می کاهند.

**واژه های کلیدی:** آترازین، بومادران، آترزی فولیکولی، موش صحرایی، ویتامین E

### مقدمه

در حال حاضر نگرانی رو به رشدی در مورد پیامدهای اثرات سوء مواد شیمیایی بر سیستم تولیدمثلی، توان باروری و رشد و تکامل جنین به وجود آمده است (1). با افزایش تعداد افراد جوانی که از سرطان جان

Email: s.hasanzadeh@urmia.ac.ir

**مؤلف مسئول:** شاپور حسن زاده - ارومیه، دانشکده پزشکی، دانشگاه ارومیه

1. دانشیار دانشگاه ارومیه، گروه علوم پایه دامپزشکی، دانشکده دامپزشکی، دانشگاه ارومیه، ارومیه، ایران

2. دکتری عمومی دامپزشکی دانشگاه ارومیه، دانشکده دامپزشکی، دانشگاه ارومیه، ارومیه، ایران

3. دکتری تخصصی بافت شناسی دانشگاه ارومیه، گروه علوم پایه دامپزشکی، دانشکده دامپزشکی، دانشگاه ارومیه، ارومیه، ایران

تاریخ دریافت: 1395/4/14 تاریخ ارجاع جهت اصلاحات: 1395/4/29 تاریخ تصویب: 1396/2/11

(ROS) می‌گردد (13). ROS برای سلول‌های زنده، سمی می‌باشد (14). بنابراین در مسمومیت‌ها توسط مواد آفت‌کش ممکن است تولید ROS تشدید گردد (14). ویتامین E به عنوان یک آنتی‌اکسیدان قوی (15) می‌تواند از عوارض جانبی استرس اکسیداتیو با مهار گونه‌های فعال اکسیژن (ROS) جلوگیری کند (16). عملکرد و فعالیت اصلی ویتامین E، محافظت از زنجیره اسیدهای چرب غیر اشباع با چندین پیوند دو گانه در فسفولیپیدهای غشاهای بیولوژیک و لیپوپروتئین‌های پلازما است. در سطح سلول به نظر می‌رسد ویتامین E از طریق جمع کردن رادیکال‌های آزاد که دارای اکسیژن هستند، غشاهای سلولی و زیر مجموعه‌های سلولی را از تخریب محافظت کند. بنابراین نقش مهم ویتامین E به عنوان یک آنتی‌اکسیدان، در بی اثر ساختن رادیکال‌های آزاد و اثرات مضر آنها می‌باشد (17).

گزارش شده است که تجویز همزمان ویتامین E با متیداتیون (Methidathion) و سموم ارگانوفسفره، مانع از اثرات مضر این مواد شیمیایی در اندام‌های تناسلی می‌شود (15). هم‌چنین در بررسی اثر پنتوکسی‌فیلین و ویتامین E بر تخمدان پس از القاء ایسکمی تخمدان در موش، نشان داده شده که تأثیر مصرف همزمان ویتامین E به عنوان آنتی‌اکسیدان و پنتوکسی‌فیلین به عنوان یک سم در کاهش صدمات ایسکمی، ری پرفیوژن (برقراری مجدد جریان خون) موثرتر از زمانی است که هر یک از آنها به تنهایی مصرف شوند (18).

بومادران گیاهی از خانواده کمپوزیته یا آستراسه می‌باشد. این گیاه بالغ بر 3000 سال است که به عنوان دارو در پزشکی مورد استفاده قرار می‌گیرد (19). اسانس بومادران خاصیت ضد تورمی دارد. این گیاه به علت دارا بودن تانن و مواد تلخ معطر، بر سلسله اعصاب و قلب نیز اثر می‌گذارد و در مواردی مانند خستگی عمومی، ضعف قلب، بیماری‌های عصبی مانند ضعف اعصاب، هیستری، صرع و قلنج‌های تشنج‌آور نتایج مفیدی می‌دهد (3). هم‌چنین گیاه بومادران دارای خواص ضد التهابی، ضد توموری، ضد باکتریایی و

سالم به در برده‌اند، احتمال بروز ناباروری نگرانی عمده بیماران را سبب شده است (2). با به کارگیری مواد شیمیایی، راندمان تولید در صنعت کشاورزی افزایش می‌یابد، با این حال خسارات جبران‌ناپذیری به چرخه طبیعی جانداران وارد می‌شود. یکی از علف‌کش‌های رایج که در مزارع مختلف کشاورزی استفاده می‌گردد، آترازین است. آترازین علف‌کشی با فرمول شیمیایی 2-chloro-4-ethylamino-6-isopropylamino-1-3-5-triazin یکی از پر مصرف‌ترین علف‌کش‌ها در اکثر کشورهای غربی و آسیایی از جمله ایران است (3). بقایای این علف‌کش ممکن است در خاک و آب‌های سطحی مناطق مورد استفاده یافت شود. نیمه عمر آترازین در خاک حدود 4 روز است، ولی این زمان به طور معمولی می‌تواند تا 385 روز در مناطق خشک و شنی افزایش یابد. در آب خالص نیمه عمر آترازین 3 روز است. این نیمه عمر در آب دریا 30 روز بوده و در رسوبات دریایی 35 روز می‌باشد (3). ترکیبات تغییر یافته آترازین همانند ترکیب اصلی آن به صورت فراوان در آب و خاک به مدت طولانی باقی می‌مانند (4). در زمینه مضرات این سم در جنس نر خصوصاً موش صحرایی نر تحقیقات گسترده‌ای صورت گرفته است، ولی در خصوص دستگاه تولیدمثلی جنس ماده به خصوص تخمدان‌ها تحقیقات کم‌تری صورت پذیرفته است (5-8).

مطالعات نشان داده‌اند تماس با انواع آفت‌کش‌ها اثرات سوء بر سلامت جمعیت دامی و انسانی دارد (9). این مواد به عنوان آلاینده‌های مهم محیط زیست و هم‌چنین خون و شیر انسان شناخته شده‌اند (10). مطالعات انجام شده در زمینه اثرات این مواد، نشان‌دهنده اثرات نورو توکسیستی، کاهش رشد سیستم‌های تولیدمثلی و سرطان‌هایی مانند سرطان سینه می‌باشد (11). در این زمینه افرادی که در معرض مستقیم این مواد هستند، به خصوص کشاورزان باید بیش‌تر مورد توجه قرار گیرند (12). پروسه التهاب حاد در طی روند تخمک گذاری، احتمالاً موجب افزایش گونه‌های فعال اکسیژن

آنتی اکسیدانتی است (20). مطالعات نشان داده‌اند خواص آنتی اکسیدانتی می‌تواند به دلیل وجود مجموعه‌ای از مواد فنلی و فلاونوئیدی آن، باشد (21). از آن جا که تا به حال مطالعه‌ای در زمینه تاثیر عصاره و اسانس بومادران در کاهش عوارض جانبی آنترازین بر بافت تخمدان صورت نگرفته است، در این مطالعه اثر حفاظتی بومادران بر بهبود پارامترهای باروری در موش‌های تحت تاثیر آنترازین، بررسی شد.

## مواد و روش‌ها

### حیوانات آزمایشگاهی

این مطالعه تجربی روی 54 سر موش صحرایی سفید ماده بالغ نژاد ویستار (میانگین سنی 7 الی 8 ماهه) با میانگین وزن بدنی  $20 \pm 210$  گرم انجام شد. حیوانات از یک مرکز استاندارد دانشگاهی پرورش و نگهداری تهیه شدند. گروه‌ها در قفس‌های مخصوص و در شرایط محیطی ثابت و استاندارد (12 ساعت روشنایی و 12 ساعت تاریکی، دمای 18-26 درجه سانتی‌گراد و رطوبت نسبی 60-70 درصد) نگهداری شدند. تمامی حیوانات در شرایط تغذیه‌ای یکسان با گندم، ذرت، پلت مخصوص موش صحرایی تغذیه شدند. امکان دسترسی آزاد به آب برای تمامی حیوانات وجود داشت. متعاقب یک هفته سازگاری با شرایط محیط و پس از توزین، موش‌ها به صورت تصادفی به 8 گروه 6 تایی به شرح زیر تقسیم شدند. 6 سر موش نیز به عنوان کنترل در نظر گرفته شدند. در تمام آزمایش‌ها موازین اخلاقی در خصوص حیوانات آزمایشگاهی رعایت گردید.

### گروه‌ها

1- گروه آزمایشی 1 (T1): حیوانات این گروه آنترازین را روزانه (به میزان 300 mg/kg.bw) دریافت کردند.  
2- گروه آزمایشی 2 (T2): حیوانات این گروه آنترازین را روزانه (به میزان 150 mg/kg.bw) دریافت

کردند. هیچ‌گونه درمانی برای دو گروه T1 و T2 در نظر گرفته نشد.

3- گروه آزمایشی 3 (T3): حیوانات این گروه آنترازین را روزانه (به میزان 300 mg/kg.bw) دریافت کردند. درمان با عصاره آبی گیاه بومادران (150 mg/kg.bw) انجام گرفت.

4- گروه آزمایشی 4 (T4): حیوانات این گروه آنترازین را روزانه (به میزان 150 mg/kg.bw) دریافت کردند. درمان با عصاره آبی گیاه بومادران (150 mg/kg.bw) انجام گرفت.

5- گروه آزمایشی 5 (T5): حیوانات این گروه آنترازین را روزانه (به میزان 300 mg/kg.bw) دریافت کردند. درمان با عصاره آبی گیاه بومادران (100 mg/kg.bw) انجام گرفت.

6- گروه آزمایشی 6 (T6): حیوانات این گروه آنترازین را روزانه (به میزان 150 mg/kg.bw) دریافت کردند. درمان با عصاره آبی گیاه بومادران (100 mg/kg.bw) انجام گرفت.

7- گروه آزمایشی 7 (T7): حیوانات این گروه آنترازین را روزانه (به میزان 300 mg/kg.bw) دریافت کردند. درمان با ویتامین E (150 mg/kg.bw) به صورت تک دوز و داخل عضلانی انجام گرفت.

8- گروه آزمایشی 8 (T8): حیوانات این گروه آنترازین را روزانه (به میزان 150 mg/kg.bw) دریافت کردند. درمان با ویتامین E (150 mg/kg.bw) به صورت تک دوز و داخل عضلانی انجام گرفت.

9- گروه کنترل (C): حیوانات این گروه به عنوان شاهد در نظر گرفته شدند و هیچ نوع کار تحقیقاتی روی آنها انجام نگردید.

حیوانات آنترازین را از طریق گاوآژ، روزانه و به صورت محلول در آب دریافت کردند. گیاه بومادران نیز در دوزهای تهیه شده از طریق گاوآژ به حیوانات داده شد. دوره در نظر گرفته شده برای گروه‌ها، 21 روز بود. لازم به ذکر است آنترازین سمیت حاد کم‌تری دارد و در موش‌های صحرایی و از طریق خوراکی دارای

LD50 > 3000 mg/kg.bw می‌باشد. یعنی دوز کشنده این سم برای 50 درصد جمعیت، بالاتر از 3000 میلی‌گرم بر کیلوگرم وزن بدن است (22).

سم و داروهای مورد استفاده

### 1. سم علف‌کش آترازین (Atrazine)

آترازین (2-کلرو-4 اتیل آمینو-6-ایزوپروپیل-s-تیاژین) یک علف‌کش کلرو-s-تریازینی با فرمول شیمیایی  $C_8H_{14}C_1N_5$  است. آترازین مورد استفاده در این مطالعه ساخت کشور چین (Shenzhen King Quenson Industry Co, China) به سفارش کشور ایران بود. این سم به شکل پودر و قابل حل در آب و روغن می‌باشد. درجه ذوب 175-177 درجه سانتی‌گراد و با درجه حلالیت 30 میلی‌گرم در هر لیتر در 20 درجه سانتی‌گراد می‌باشد (23). میزان ماده موثره سم 80 درصد به همراه 20 درصد مواد نگهدارنده بوده و محاسبه میزان مصرف بر اساس محتوای خالص آن انجام گرفت. جهت تجویز، میزان هر دوز در 0/2 میلی‌لیتر روغن ذرت به عنوان حلال این سم استفاده شد. تجویز به صورت دهانی بود، به صورتی که 6 روز از هفته تجویز روزانه و 1 روز استراحت انجام گرفت.

### 2. گیاه بومادران (*Achillea millefolium*)

گیاه *A. millefolium* در فصل گلدهی (خرداد تا مرداد ماه) از زیستگاه طبیعی خود در اطراف شهر ارومیه در استان آذربایجان غربی جمع‌آوری شد (19). سپس توسط اساتید گیاه‌شناس دانشکده علوم دانشگاه ارومیه با شماره هرباریم 7519 شناسایی شد (24). این گیاه به دو صورت عصاره آبی و اسانس مورد استفاده قرار گرفت. دوزهای تعیین شده برای هر کدام از گروه‌های آزمایشی از طریق گاوآژ مورد استفاده قرار گرفتند.

### عصاره‌گیری

برای تهیه عصاره از دستگاه سوکسله استفاده گردید. 30 گرم خشک شده گیاه بومادران در داخل

کارتوش ریخته شد. دستگاه نصب گردید و در داخل بالون 200 cc آب ریخته شد. مایع حاصل از تبخیر پس از سرد شدن توسط مبرد، بازگشته و داخل کارتوش ریخته شد. برای جداسازی مخلوط عصاره و آب موجود در کارتوش، از روش تبخیر در خلا (Rotary evaporator) استفاده گردید. به طوری که در دمای 40 درجه سانتی‌گراد آب جدا شده و مایع غلیظی باقی ماند که تحت تاثیر گاز نیتروژن، کاملاً خشک گردید. بدین ترتیب عصاره مورد نظر به دست آمد (19).

### اسانس‌گیری

اسانس‌گیری توسط دستگاه کله‌وینجر (Clevenger) انجام شد. به طور خلاصه، گیاه بومادران در محفظه دستگاه و درون الکل جوشانده شد تا اجزاء فرار آن بخار شوند. بخار حاصل توسط آب سرد دستگاه خنک شده و دوباره به مایع تبدیل گشت. در نتیجه دو لایه مجزا شامل اسانس و الکل، در ستون دستگاه تشکیل شد. در نهایت با باز کردن شیر دستگاه، الکل خارج گشته و مایع روایی که در واقع اسانس حاصل بود، در ظرفی جداگانه جمع‌آوری گردید (25). بر اساس نتایج آزمایش‌های اندازه‌گیری ترکیبات فنلی و فلاونوئیدی، میزان این ترکیبات در عصاره هیدروالکلی بومادران به ترتیب برابر با  $147/25 \pm 2/5$  mg/g و  $43/67 \pm 1/5$  بود (26).

### 3. ویتامین E

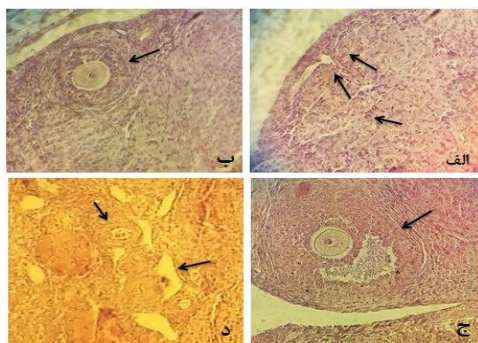
ویتامین E به فرمول  $C_{29}H_{50}O_2$  یک ترکیب هتروسیکلیک است و دارای خاصیت آنتی‌اکسیدانتی می‌باشد. این ماده از شرکت دارویی A.C Grace Company, USA تهیه شد. در گروه‌هایی که بایستی ویتامین E دریافت می‌نمودند، تزریق به صورت تک دوز صورت گرفت.

نمونه‌برداری، تهیه مقاطع میکروسکوپی و

بررسی‌های میکروسکوپی

21 روز بعد از دریافت سم و تجویز دارو، حیوانات با گاز  $CO_2$  کشته شدند، سریعاً ناحیه شکم آن‌ها در خط

اجسام زرد (CL) می‌باشند. فولیکول‌های بدوی اکثراً به صورت توده‌های مجتمع و گاهی به صورت انفرادی مشاهده شدند. انواع فولیکول‌های در حال رشد شامل فولیکول‌های اولیه تک‌لایه‌ای، فولیکول‌های اولیه چند لایه‌ای، فولیکول‌های ثانویه و فولیکول‌های ثالث در قسمت‌های عمقی قشر تخمدان دیده شدند. در کنار فولیکول‌های سالم در حال رشد، فولیکول‌های آترتیک در رده‌های مختلف (بدوی، اولیه، ثانویه و ثالث) مشاهده گردید (تصویر شماره 1). در گروه‌های آزمایشی تغییرات اساسی در بافت‌شناسی ساختار تخمدان دیده شد. بیش‌ترین شدت تغییرات در گروه‌های آزمایشی 1 و 2 دیده شد. این تغییرات شامل افزایش تحلیل در تمامی رده‌های فولیکولی به خصوص در فولیکول‌های بدوی و در درجه دوم در فولیکول‌های اولیه بود. تغییرات در فولیکول‌های بدوی شامل چروکیدگی و پیکنوزه شدن هسته اووسیت، حبابی شدن اووپلاسم آن‌ها و در برخی موارد بروز آنتروم پیش‌رس بود. در هر صورت بسیاری از فولیکول‌های بدوی دچار تغییرات تحلیلی شدند (تصویر شماره 2).



تصویر شماره 1: تخمدان گروه کنترل. الف) فولیکول‌های بدوی به صورت خوشه‌ای و تجمع یافته. فلش‌های سیاه رنگ نمونه‌ای از این فولیکول‌های بدوی را نشان می‌دهند (رنگ-آمیزی H&E، درشت‌نمایی 400×). ب) فولیکول اولیه چندلایه‌ای (رنگ-آمیزی H&E، درشت‌نمایی 400×). ج) فولیکول ثانویه (رنگ-آمیزی H&E، درشت‌نمایی 400×). د) بخش مرکزی تخمدان. فلش‌های سیاه رنگ عروق خونی طبیعی را نشان می‌دهند (رنگ-آمیزی H&E، درشت‌نمایی 400×).

میانی باز شده و تخمدان‌ها به طور کامل برداشت شدند. نمونه‌های تهیه شده بلافاصله در داخل ماده ثابت کننده فرمالین بافری 10 درصد به مدت یک هفته تثبیت شدند. تمامی نمونه‌ها پس از اصلاح، با روش‌های معمول بافت‌شناسی پاساژ داده شده و بلوک‌های پارافینی از آن‌ها تهیه گردید. پس از برش‌های ممتد 7 میکرومتری، با روش رنگ‌آمیزی همتاکسیلین-ائوزین رنگ‌آمیزی شده و به وسیله میکروسکوپ نوری مورد مطالعه قرار گرفتند. پس از تهیه لام‌ها، مطالعات هیستومورفولوژیکی توسط میکروسکوپ نوری انجام گرفت. در تمامی گروه‌ها انواع فولیکول‌های تخمدانی سالم و آترتیک به طور جداگانه شمارش و ثبت شدند.

در بخش هیستومورفولوژیکی تمامی نمونه‌های حیوانات در گروه‌های آزمایشی و کنترل ابتدا زیر میکروسکوپ نوری بسته به نوع و حساسیت مطالعه با درشت‌نمایی‌های مختلف مورد بررسی میکروسکوپی قرار گرفتند. این بررسی‌ها شامل ساختار تخمدان در برگیرنده بافت پوششی، سفید پرده تخمدانی، انواع فولیکول‌های موجود در بخش قشری تخمدان شامل فولیکول‌های بدوی، فولیکول‌های اولیه، ثانویه، ثالث و گراف در دو رده سالم و آترتیک و اجسام زرد (شامل فعال و غیر فعال)، مورد بررسی کامل قرار گرفتند.

### تجزیه و تحلیل آماری

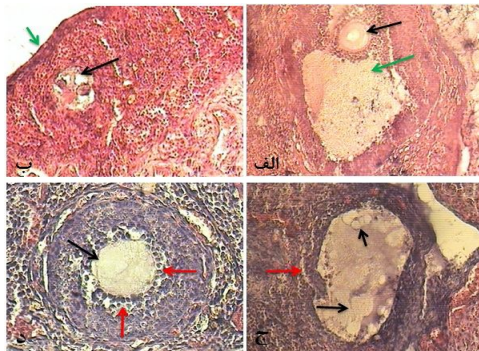
داده‌ها با استفاده از نرم‌افزار SPSS نسخه 18 مورد ارزیابی قرار گرفتند. جهت مقایسه بین گروه‌ها، تست‌های آماری ANOVA و آزمون تعقیبی دانکن انجام شد. سطح معنی‌داری  $p < 0/05$  در نظر گرفته شد. از نرم‌افزار Excel جهت ترسیم نمودارها استفاده گردید.

### یافته‌ها

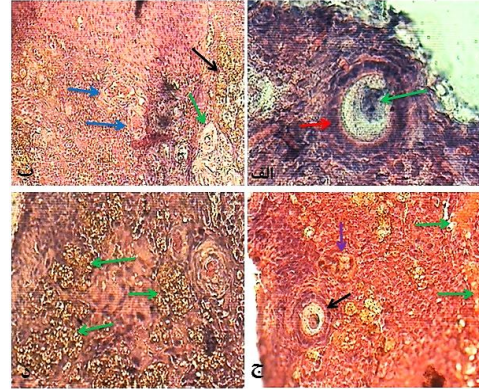
#### مشاهدات هیستومورفولوژیک تخمدان

در گروه کنترل نتایج حاصل از این بررسی مشخص کرد که در اکثریت موارد تخمدان‌ها دارای

و بدون تاثیر بومادران (*Achillea millefolium*) بودند، جمعیت اجسام زرد فوق العاده پایین بود و آنهایی که مشاهده می شدند، در حال تحلیل بودند. عکس آن نیز صادق بود. به صورتی که در گروه های آزمایشی که دوزهای پایینی از آترازین را دریافت کرده و یا همراه با بومادران درمان شده بودند، تعداد اجسام زرد فعال بیش تر بود. برخی از فولیکول های در حال رشد اولیه و ثانویه، حالت هایپر تروفی را در لایه گرانولوزا و لایه تکی گروه آزمایشی یک به وضوح نشان دادند. برخی از فولیکول های در حال رشد اووسیت خود را از دست داده و حفره آنتروم شان بسیار بزرگ شده بود. لایه گرانولوزا به شدت نازک شده و مایع انبوهی در حفره آنتروم آن ها انباشته شده بود. این فولیکول ها به عنوان فولیکول های سیستمیک مشاهده شدند (تصویر شماره 3).



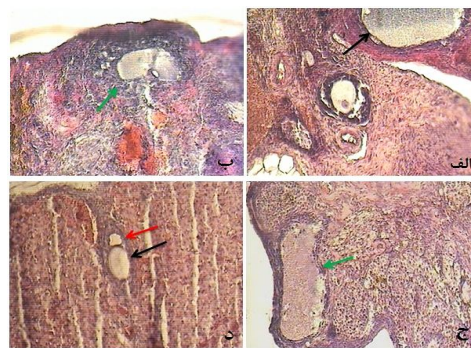
تصویر شماره 3: الف. گروه آزمایشی 5 (T5). یک فولیکول ثالث در حال تحلیل مشاهده می گردد. فلش سیاه اووسیت و فلش سبز حفره آنتروم را نشان می دهد. انبوهی از سلول های فولیکولی در حال پیکنوزه دیده می شود. برخی از سلول های گرانولوزای پیکنوزه شده در حفره آنتروم شناور هستند (رنگ آمیزی H&E، درشت نمایی 40×). ب. گروه آزمایشی 8 (T8). فلش سیاه یک فولیکول حاوی دو اووسیت را نشان می دهد که در حال تحلیل است. فلش های سیاه بافت همبند سست ناحیه کورتکس را نشان می دهد. فلش سبز رنگ بافت پوششی سطح تخمدان را نشان می دهد (رنگ آمیزی H&E، درشت نمایی 40×). ج. گروه آزمایشی 1 (T1). یک فولیکول ثالث در مرحله پیشرفته آنترزی دیده می شود. فلش های سیاه رنگ حباب های اتساع یافته موجود در آنتروم را نشان می دهند. فلش قرمز رنگ ناحیه تیک این فولیکول را مشخص می کند (رنگ آمیزی H&E، درشت نمایی 40×). د. گروه آزمایشی 6 (T6). یک فولیکول اولیه چند لایه ای مشاهده می گردد. فلش سیاه رنگ پرده غشای اووسیت را نشان می دهد. فلش قرمز رنگ اووسیت پر از حفره های وسیع را نشان می دهد. در اطراف فولیکول، عروق خونی بسیاری مشاهده می گردند (رنگ آمیزی H&E، درشت نمایی 160×).



تصویر شماره 2: الف. گروه آزمایشی 4 (T4). یک فولیکول یک لایه ای سالم دیده می شود. هسته اووسیت توسط فلش سبز رنگ نشان داده شده است (رنگ آمیزی H&E، درشت نمایی 400×). ب. گروه آزمایشی 2 (T2). فلش سیاه رنگ ناحیه ای از کورتکس را نشان می دهد که تعداد زیادی از فولیکول های بدوی در آن تحلیل یافته اند. فلش سبز رنگ فولیکول بدوی را نشان می دهد که در آن تغییرات تحلیلی شروع شده است. فلش های آبی عروق خونی اتساع یافته را در کورتکس نشان می دهند (رنگ آمیزی H&E، درشت نمایی 160×). ج. گروه آزمایشی 1 (T1). بخشی از کورتکس پر عروق تخمدان که عروق پر خون متسع در آن توسط فلش سبز رنگ نشان داده شده اند. فلش سیاه رنگ یک فولیکول اولیه تک لایه ای را که در آن تغییرات تحلیلی اووسیت شروع شده است، نشان می دهد. فلش آبی رنگ یک فولیکول بدوی در حال تحلیل را نشان می دهد (رنگ آمیزی H&E، درشت نمایی 160×). د. گروه آزمایشی 7 (T7). بخشی از کورتکس تخمدان که فلش های سبز رنگ فولیکول های بدوی در حال تحلیل را نشان می دهند (رنگ آمیزی H&E، درشت نمایی 400×).

از نظر بافت شناسی، اختلاف قابل توجهی در بخش میانی (مدولا) تخمدان ها در بین گروه های آزمایشی و کنترل مشاهده نگردید، اما در برخی از گروه های آزمایشی که سم بیش تری دریافت کرده بودند، مقداری پر خونی و آثاری از ادم در هر دو بخش میانی و قشری تخمدان مشاهده شد. اجسام زرد در تخمدان های گروه کنترل و در تمامی گروه های آزمایشی مشاهده شدند که در مراحل متفاوتی بودند. به این معنی که برخی از آن ها در ابتدای تشکیل بودند و برخی حالت فعال داشتند و تعدادی هم در حال تحلیل بودند. اجسام زردی که در حال تشکیل و فعالیت بودند، دارای نو رگ رسانی خوبی بودند، اما در مورد اجسام در حال تحلیل رگ رسانی کاهش پیدا کرد. در گروه های آزمایشی که آترازین را با دوز بالا دریافت کرده بودند

گروه‌هایی که سم بیش تری را دریافت کرده بودند، پرخونی بسیاری را در بخش‌های قشری و میانی تخمدان نشان دادند. تفاوت‌های قابل تفسیر در هیستومورفولوژی گروه آزمایشی 2 در مقایسه با گروه کنترل، همانند گروه آزمایشی 1 بوده و تمام علائم مذکور به همان صورت مشاهده شد. در گروه‌های آزمایشی که به همراه سم از عصاره، اسانس و ویتامین E جهت مقابله با اثرات سوء سم آترازین استفاده شده بود، تفاوت‌های هیستومورفولوژیکی بسیار زیادی با گروه‌های آزمایشی 1 و 2 (گروه‌هایی که سم آترازین را به میزان 300 mg/kg.bw و 150 دریافت کرده بودند) مشاهده نشد، اما به نظر می‌رسید شدت تغییرات تحلیلی در گروه‌هایی که همراه با سم آترازین عصاره گیاه بومادران را دریافت کرده بودند، کم‌تر بود (تصویر شماره 4).



تصویر شماره 4: الف. گروه آزمایشی 2 (T2). یک فولیکول ثالث در حال آترزی شدید دیده می‌شود. فلش سبز توده‌ای از سلول‌های گرانولوزای در حال تحلیل و هسته پیکنوزه آن‌ها را نشان می‌دهد. فلش سیاه رنگ حفره وسیع آتروم این فولیکول را نشان می‌دهد که سلول‌های تحلیل رفته گرانولوزایی به طور انبوه در آن شناورند (رنگ آمیزی H&E، درشت‌نمایی 40×). ب. گروه آزمایشی 6 (T6). فلش سبز بخشی از کورتکس تخمدان را نشان می‌دهد که در آن یک فولیکول تک‌لایه‌ای با حفره آتروم پیش‌رس وجود دارد. فلش قرمز رنگ سلول‌های فولیکولی مکعبی شکل و فلش سیاه

رنگ یک فولیکول بدوی در حال تغییر تحلیلی را نشان می‌دهند (رنگ آمیزی H&E، درشت‌نمایی 160×). ج. گروه آزمایشی 1 (T1). فلش‌های آبی بخشی از کورتکس تخمدان را که در آن تغییرات تحلیلی شدید فولیکول‌های بدوی دیده می‌شود، نشان می‌دهد (رنگ آمیزی H&E، درشت‌نمایی 40×). د. گروه آزمایشی 3 (T3). فلش سبز رنگ یک فولیکول ثانویه را که در آن اووسیت در حال تحلیل می‌باشد، نشان می‌دهد (رنگ آمیزی H&E، درشت‌نمایی 160×).

#### مطالعات هیستومورفولوژیکی فولیکول‌ها

تمامی فولیکول‌های سالم اعم از فولیکول‌های بدوی، اولیه، ثانویه و ثالث در گروه آزمایشی 1 و 2 کاهش معنی‌داری ( $p < 0/05$ ) در مقایسه با گروه کنترل نشان دادند، درحالی‌که جمعیت فولیکول‌های آترتیک در تمامی گروه‌ها افزایش نشان داد، با توجه به این‌که شدت آن در گروه 2 نسبتاً کم‌تر بود. در گروه آزمایشی 3، کاهش نسبی قابل ملاحظه‌ای در جمعیت فولیکول‌های آترتیک در تمامی رده‌های فولیکولی به خصوص در فولیکول‌های بدوی مشاهده شد (جدول شماره 1). در گروه آزمایشی 4، کاهش قابل ملاحظه و در گروه آزمایشی 5، کاهش نسبی در آترزی فولیکول‌های تخمدانی دیده شد، در حالی‌که در گروه آزمایشی 6، کاهش قابل ملاحظه‌ای در آترزی فولیکولی دیده نشد (جدول شماره 1).

ویتامین E نیز باعث کاهش نسبی (نه مطلق) آترزی فولیکول‌های تخمدانی در گروه‌های آزمایشی 7 و 8 شد. الگوی اثر ممانعتی ویتامین E تقریباً مشابه الگوی ممانعتی عصاره گیاه بومادران بود (جدول شماره 1). آنالیز آماری هیچ تفاوت معنی‌داری در پارامترهای مطالعه شده (جمعیت فولیکول‌های بدوی، اولیه، ثانویه و

جدول شماره 1: مقایسه آماری انواع فولیکول در گروه کنترل با گروه‌های آزمایشی (Mean±SE).

انواع فولیکول ها گروه های آزمایشی	فولیکول بدوی سالم	فولیکول بدوی آتریک	فولیکول اولیه سالم	فولیکول ثانویه سالم	فولیکول آتریک	فولیکول ثالث سالم	فولیکول ثالث آتریک	فولیکول میکسیک
گروه کنترل	250±3/2**	48±3/8*	188±2/5***	142±5/8***	48±4/8***	3/8±0/8***	3/8±0/25***	0
گروه آزمایشی 1	6/83±2/95	40/16±7/53	1/87±0/96	12/33±2/09	0/5±0/23	0/25±0/02	0/6±0/4	0
گروه کنترل	250±3/2**	48±3/8*	188±2/5***	142±5/8***	48±4/8***	3/8±0/8***	3/8±0/25***	0
گروه آزمایشی 2	187±6/83	41/6±6/83	3/2±0/44	17/7±4/11	0/6±0/2	0/4±0/2	1/37±0/48	0/3±0/2**
گروه کنترل	250±3/2**	48±3/8*	188±2/5***	142±5/8***	48±4/8***	3/8±0/8***	3/8±0/25***	0
گروه آزمایشی 3	45±15/15	65±15/15**	4±0/001	3±2/01	6±0/001	3±0/001	0	0
گروه کنترل	250±3/2**	48±3/8*	188±2/5***	142±5/8***	48±4/8***	3/8±0/8***	3/8±0/25***	0
گروه آزمایشی 4	37/33±14/9	34/16±8/23	5/5±1/5	11±4/9	1/83±0/3	0/75±0/35	1/66±0/49	0/16±0/02**
گروه کنترل	250±3/2**	48±3/8*	188±2/5***	142±5/8***	48±4/8***	3/8±0/8***	3/8±0/25***	0
گروه آزمایشی 5	50±10/0	80±20/2**	6/5±3/0	10±3/0	4±1/0	1/5±0/3	2±0/8	0/5±0/1*
گروه کنترل	250±3/2**	48±3/8*	188±2/5***	142±5/8***	48±4/8***	3/8±0/8***	3/8±0/25***	0
گروه آزمایشی 6	11/5±1/61	42/83±3/69	6/33±1/44	20/33±3/77	0/75±0/3	10/75±2/17	2/16±0/4	0/16±0/02**
گروه کنترل	250±3/2**	48±3/8*	188±2/5***	142±5/8***	48±4/8***	3/8±0/8***	3/8±0/25***	0
گروه آزمایشی 7	45±6/4	27/5±6/2	0/5±0/2	10/33±5/1	1/0±0/4	3/75±1/1	0/25±0/02	0
گروه کنترل	250±3/2**	48±3/8*	188±2/5***	142±5/8***	48±4/8***	3/8±0/8***	3/8±0/25***	0
گروه آزمایشی 8	24/75±4/72	51/25±9/32	2/62±0/53	12/25±5/1	1/5±0/4	0/12±0/02	0/12±0/02	0

\* (p<0/05) = \*\*, (p<0/01) = \*\*\*, (p<0/001) = \*\*\*\*. در هر ردیف گروه‌های آزمایشی با گروه کنترل مقایسه آماری شده است.

جدول شماره 2: مقایسه انواع فولیکول‌های آتریک در بین گروه‌های آزمایشی (Mean ± SE).

انواع فولیکول آتریک گروه‌های آزمایشی	فولیکول بدوی	فولیکول اولیه	فولیکول ثانویه	فولیکول ثالث
1	7/9 ± 2/23	2/6 ± 0/8	0/4 ± 0/16	0/2 ± 0/13
2	18/7 ± 6/2	3/2 ± 0/44	0/6 ± 0/22	0/4 ± 0/22
3	45/00 ± 5/00	4/00 ± 0/001	3/9 ± 0/86	1/5 ± 0/42
4	41/6 ± 11/6	5/9 ± 1/2	1/7 ± 0/21	0/7 ± 0/3
5	50/00 ± 3/3	6/5 ± 1/16	3/3 ± 0/55	1/1 ± 0/23
6	11/3 ± 1/2	7/5 ± 1/36	0/9 ± 0/27	1/3 ± 3/6
7	45/00 ± 4/00	0/5 ± 0/16	0/9 ± 0/23	0/000
8	29/3 ± 3/8	2/7 ± 0/44	1/8 ± 0/46	0/2 ± 0/13
2	18/7 ± 6/2	3/2 ± 0/44	0/6 ± 0/22	0/4 ± 0/22
3	45/00 ± 5/00	4/00 ± 0/001	3/9 ± 0/86	1/5 ± 0/42
4	41/6 ± 11/6	5/9 ± 1/2	1/7 ± 0/21	0/7 ± 0/3
5	50/00 ± 3/3	6/5 ± 1/16	3/3 ± 0/55	1/1 ± 0/23
6	11/3 ± 1/2	7/5 ± 1/36	0/9 ± 0/27	1/3 ± 3/6
7	45/00 ± 4/00	0/5 ± 0/16	0/9 ± 0/23	0/000
8	29/3 ± 3/8	2/7 ± 0/44	1/8 ± 0/46	0/2 ± 0/13
3	45/00 ± 5/00	4/00 ± 0/001	3/9 ± 0/86	1/5 ± 0/42
4	41/6 ± 11/6	5/9 ± 1/2	1/7 ± 0/21	0/7 ± 0/3
5	50/00 ± 3/3	6/5 ± 1/16	3/3 ± 0/55	1/1 ± 0/23
6	11/3 ± 1/2	7/5 ± 1/36	0/9 ± 0/27	1/3 ± 3/6
7	45/00 ± 4/00	0/5 ± 0/16	0/9 ± 0/23	0/000
8	29/3 ± 3/8	2/7 ± 0/44	1/8 ± 0/46	0/2 ± 0/13
4	41/6 ± 11/6	5/9 ± 1/2	1/7 ± 0/21	0/7 ± 0/3
5	50/00 ± 3/3	6/5 ± 1/16	3/3 ± 0/55	1/1 ± 0/23
6	11/3 ± 1/2	7/5 ± 1/36	0/9 ± 0/27	1/3 ± 3/6
7	45/00 ± 4/00	0/5 ± 0/16	0/9 ± 0/23	0/000
8	29/3 ± 3/8	2/7 ± 0/44	1/8 ± 0/46	0/2 ± 0/13
5	50/00 ± 3/3	6/5 ± 1/16	3/3 ± 0/55	1/1 ± 0/23
6	11/3 ± 1/2	7/5 ± 1/36	0/9 ± 0/27	1/3 ± 3/6
7	45/00 ± 4/00	0/5 ± 0/16	0/9 ± 0/23	0/000
8	29/3 ± 3/8	2/7 ± 0/44	1/8 ± 0/46	0/2 ± 0/13
6	11/3 ± 1/2	7/5 ± 1/36	0/9 ± 0/27	1/3 ± 3/6
7	45/00 ± 4/00	0/5 ± 0/16	0/9 ± 0/23	0/000
8	29/3 ± 3/8	2/7 ± 0/44	1/8 ± 0/46	0/2 ± 0/13
7	45/00 ± 4/00	0/5 ± 0/16	0/9 ± 0/23	0/000
8	29/3 ± 3/8	2/7 ± 0/44	1/8 ± 0/46	0/2 ± 0/13

\* (p<0/05) = \*\*, (p<0/01) = \*\*\*, (p<0/001) = \*\*\*\*

# در هر ردیف فولیکول های آتریک یک گروه آزمایشی با بقیه گروه های آزمایشی مقایسه شده است.

ثالث) بین دو گروه آزمایشی 1 و 2 نشان نداد ( $p > 0/05$ )، در حالی که تفاوت قابل ملاحظه‌ای در جمعیت فولیکول‌های بدوی و ثانویه بین گروه‌های آزمایشی 1 و 3 مشاهده گردید. همین وضعیت بین گروه آزمایشی 1 و 4 هم وجود داشت. تفاوت بسیار معنی‌داری ( $p < 0/001$ ) بین گروه آزمایشی 1 و 5 در جمعیت فولیکول‌های بدوی با ثانویه و جمعیت فولیکول‌های اولیه با ثالث مشاهده شد. بین گروه آزمایشی 1 و 6 در جمعیت فولیکول‌های اولیه، تفاوت بسیار معنی‌دار ( $p < 0/001$ ) و در مورد فولیکول‌های ثالث تفاوت قابل ملاحظه‌ای ( $p < 0/01$ ) دیده شد. بین گروه آزمایشی 1 و 7 نیز تفاوت بسیار معنی‌داری ( $p < 0/001$ ) در جمعیت فولیکول‌های بدوی و تفاوت قابل ملاحظه‌ای ( $p < 0/01$ ) در جمعیت فولیکول‌های ثانویه مشاهده گردید. بین گروه‌های 1 و 8 تفاوت بسیار معنی‌داری ( $p < 0/01$ ) در جمعیت فولیکول‌های بدوی و تفاوت قابل ملاحظه‌ای ( $p < 0/01$ ) در جمعیت فولیکول‌های ثانویه مشاهده گردید. (جدول شماره 2).

بین گروه‌های 2 و 3 و هم‌چنین 2 و 4 تفاوت قابل ملاحظه‌ای ( $p < 0/01$ ) در جمعیت فولیکول‌های بدوی و تفاوت بسیار معنی‌داری ( $p < 0/001$ ) در فولیکول‌های ثانویه مشاهده شد. گروه‌های 2 و 5 تفاوت بسیار معنی‌داری ( $p < 0/001$ ) را در جمعیت فولیکول‌های بدوی با ثانویه و تفاوت معنی‌داری ( $p < 0/05$ ) در جمعیت فولیکول‌های اولیه نشان دادند.

فولیکول‌های اولیه، ثانویه و ثالث مشاهده گردید. تفاوت بسیار معنی‌داری ( $p < 0/001$ ) در جمعیت فولیکول‌های بدوی، اولیه و ثالث و تفاوت معنی‌داری ( $p < 0/05$ ) در جمعیت فولیکول‌های ثانویه در بین گروه‌های 5 و 8 نیز مشاهده گردید (جدول شماره 2).

آنالیز آماری گروه‌های 6 و 7 گویای تفاوت بسیار معنی‌داری ( $p < 0/001$ ) در جمعیت فولیکول‌های بدوی، اولیه و ثالث بود. بین گروه‌های 6 و 8 تفاوت بسیار معنی‌داری ( $p < 0/001$ ) در جمعیت فولیکول‌های بدوی و اولیه و تفاوت معنی‌دار ( $p < 0/05$ ) در جمعیت فولیکول‌های ثالث مشاهده گردید (جدول شماره 2). در بین گروه‌های 7 و 8 تفاوت قابل ملاحظه‌ای ( $p < 0/01$ ) در جمعیت فولیکول‌های بدوی و تفاوت معنی‌داری ( $p < 0/001$ ) در جمعیت فولیکول‌های اولیه و تفاوت معنی‌داری ( $p < 0/05$ ) در جمعیت فولیکول‌های ثالث مشاهده شد (جدول شماره 2).

## بحث

یکی از مشکلات امروز جوامع بشری استفاده از مواد شیمیایی و علف‌کش‌ها در چرخه تولید مواد غذایی می‌باشد که باعث اثرات جبران‌ناپذیری در بیولوژی حیوان و متعاقب آن انسان می‌شوند. علف‌کش آترازین با این که اثر کشندگی کم تری دارد (22)، ولی بر اساس مطالعات محدود قبلی (8,5)، اثرات منفی بیولوژیکی به ویژه بر تولید سلول‌های جنسی ماده دارد و بخش قابل توجهی از این موارد در این مطالعه مشخص شدند که در ادامه به آن‌ها به طور مفصل خواهیم پرداخت. بر اساس یافته‌های این تحقیق، علف‌کش آترازین توانسته است آثار مخربی بر ساختار بافت‌شناسی کلی تخمدان به خصوص ساختار انواع فولیکول‌های در حال رشد تخمدانی شامل فولیکول‌های بدوی، اولیه، ثانویه و ثالث بگذارد. تغییرات تحلیلی (آترتیک) در انواع فولیکول‌ها به دنبال اثرات این ماده متفاوت بود، به طوری که برخی از فولیکول‌های در حال رشد اولیه و ثانویه دچار

تفاوت قابل ملاحظه‌ای ( $p < 0/01$ ) در جمعیت فولیکول‌های اولیه و تفاوت معنی‌داری ( $p < 0/05$ ) در جمعیت فولیکول‌های ثالث بین گروه‌های 2 و 6 دیده شد. گروه‌های 2 و 7 نیز تفاوت بسیار معنی‌داری ( $p < 0/001$ ) در جمعیت فولیکول‌های بدوی، اولیه و ثالث داشتند. آنالیز آماری بین گروه‌های 2 و 8 تفاوت قابل ملاحظه‌ای ( $p < 0/01$ ) را در جمعیت فولیکول ثانویه نشان داد (جدول شماره 2). تفاوت معنی‌داری ( $p < 0/05$ ) در جمعیت فولیکول‌های ثانویه گروه‌های 3 و 4 دیده شد. در حالی که بین گروه‌های 3 و 5 هیچ تفاوتی در پارامترهای مورد مطالعه مشاهده نشد.

گروه‌های 3 و 6 تفاوت بسیار معنی‌داری ( $p < 0/001$ ) در جمعیت فولیکول‌های بدوی، تفاوت معنی‌داری ( $p < 0/05$ ) در جمعیت فولیکول‌های اولیه و تفاوت قابل ملاحظه‌ای ( $p < 0/01$ ) در جمعیت فولیکول‌های ثانویه داشتند. بین گروه‌های 3 و 7 نیز تفاوت بسیار معنی‌داری ( $p < 0/001$ ) در جمعیت فولیکول‌های اولیه، ثانویه و ثالث دیده شد. هم‌چنین گروه‌های 3 و 8 تفاوت معنی‌داری ( $p < 0/05$ ) در جمعیت فولیکول‌های بدوی و ثالث و تفاوت قابل ملاحظه‌ای ( $p < 0/01$ ) در جمعیت فولیکول‌های اولیه داشتند (جدول شماره 2). تفاوت معنی‌دار ( $p < 0/05$ ) در جمعیت فولیکول‌های ثانویه بین گروه‌های 4 و 5 دیده شد. در گروه‌های 4 با 6 و 8 نیز تفاوت معنی‌دار ( $p < 0/05$ ) در جمعیت فولیکول‌های اولیه مشاهده شد. بین گروه‌های 4 و 7 تفاوت بسیار معنی‌داری ( $p < 0/001$ ) در فولیکول‌های اولیه و ثانویه و تفاوت معنی‌داری ( $p < 0/05$ ) در جمعیت فولیکول‌های ثالث مشاهده گردید (جدول شماره 2).

گروه‌های 5 و 6 گویای تفاوت بسیار چشمگیر و معنی‌دار ( $p < 0/001$ ) در جمعیت فولیکول‌های بدوی و ثانویه بودند. بین گروه‌های 5 و 7 نیز تفاوت قابل ملاحظه‌ای ( $p < 0/01$ ) در جمعیت فولیکول‌های بدوی و تفاوت بسیار معنی‌داری ( $p < 0/001$ ) در جمعیت

از این مراحل و روندها شامل روندهای خارج تخمدانی مثل هیپوتالاموس و هیپوفیز و یا روندهای داخل تخمدانی تداخل ایجاد کند، موجب اختلال در تولید، رشد و بلوغ سلول‌های جنسی خواهد شد. براساس گزارشی، آترازین مسیر هیپوتالاموسی - هیپوفیزی را در مغز تحت تاثیر قرار می‌دهد، اما این تاثیر در سطح تولید گنادوتروپین‌ها در غده هیپوفیز دیده نمی‌شود (31).

در مطالعه‌ای نیز نشان داده شده است که تغییر در محور هیپوتالاموسی - هیپوفیزی بر اثر سم آترازین، بر هورمون‌های جنسی اثر گذاشته و باعث ایجاد تغییرات بافتی در تخمدان و القای آترزی فولیکولی می‌شود. در ماهی‌ها این سم بر روند تخمک‌گذاری و تخم‌ریزی نیز تاثیر بسیاری را نشان داده است (32). براساس این مطالعات، کاهش جمعیت فولیکول‌های سالم در گروه‌های آزمایشی 1 و 2 در تحقیق ما نیز می‌تواند با تغییرات محور هیپوتالاموسی - هیپوفیزی - گنادی مرتبط باشد. آترازین باعث اختلال کنترلی هیپوتالاموس بر هیپوفیز و متعاقباً هیپوفیز بر روی گنادها می‌شود. مطالعات نشان داده‌اند که آترازین باعث اختلال آندوکرینی به‌طور اولیه از طریق تاثیر بر CNS می‌شود (33). مواد شیمیایی که دارای پتانسیل اختلال عملکرد آندوکرینی هستند، بیش‌تر آنزیم‌های مسیرهای بیوسنتز استروئید را مورد هدف خود قرار می‌دهند. تداخلات مختلف با بیوسنتز هورمون‌های استروئیدی موجب اختلال و کاهش در تولیدمثل، تغییرات در تمایزات جنسی و رشد شده و توسعه برخی سرطان‌ها را باعث می‌گردند (34). در سنتز استروئیدها، آنزیم‌هایی مانند ردوکتاز (Reductase)، استروئید دهیدروژناز و P450 آروماتاز نقش دارند (35). به ویژه P450 آروماتاز که آندروژن‌ها را به استروژن تبدیل می‌کند. اگر آترازین وارد عمل شود، با تاثیر روی این آنزیم موجب عدم تبدیل آندروژن به استروژن شده و به دنبال آن زینگی در جنس ماده بروز می‌کند (36). هم‌چنین بر اساس یک بررسی مشخص شده است که آترازین

هیپرتروفی در لایه گرانولوزا و لایه تیکی شده بودند. در عین حال برخی از این فولیکول‌ها با خصوصیات فوق‌الذکر حتی اووسیت خود را نیز از دست داده بودند و آنتروم آن‌ها به شدت وسیع شده و در مواردی به فولیکول‌های سیستمیک تبدیل شده بودند. در این خصوص مطالعات نشان داده‌اند که مختل‌کننده‌های آندوکرینی مثل آترازین زمانی که در مقادیر پایین (1-100 mg/kg.bw/day) از روز 14 آبتستی تا روز 21 بعد از تولد استفاده شوند، موجب تغییرات چندگانه در الگوی نورودژنراتیو در برخی نقاط مغز موش می‌شوند (27). آترازین تاثیرات منفی بر عملکردهای غدد درون ریز در مهره‌داران نیز دارد (28). به نظر می‌رسد اثرات نوروتوکسیک آترازین به احتمال زیاد مرتبط با الگوی تظاهر دی‌مورفیک تحت گونه‌های به خصوص از سوماتوستاتین باشد، اما بیش‌تر اثرات روی مناطق هیپوتالامیکی و خارج هیپوتالامیکی موش است. هر عاملی که محور هیپوتالاموسی - هیپوفیزی - گنادی را مختل کند، موجب به هم‌ریختگی در عملکرد این محور شده و در نهایت منجر به اختلال در تولید سلول‌های جنسی خواهد شد. لازم به ذکر است در تخمدان علاوه بر هورمون‌های معروف استروئیدی (استروژن و پروژسترون)، هورمون‌ها و فاکتورهای دیگری همانند فلوستاتین (Folestatin)، اینهبین (Inhibin) و اکتیوین (Activin) نیز تولید می‌شوند که به عنوان عوامل درون تخمدانی شناخته شده‌اند (29). هر فولیکول تخمدانی اختصاصات سلولی مشخصی را نشان می‌دهد که در ارتباط با مرحله رشدی آن است. زمانی که فولیکول اولیه دارای چهار لایه از سلول‌های گرانولوزا است، هنوز گیرنده‌هایی برای هورمون FSH ندارد، ولی از این زمان به بعد گیرنده‌های مذکور در سطح سلول‌های فولیکولی ظاهر می‌شوند. زمانی که یک فولیکول در حال رشد از این مرحله عبور می‌کند، بقاء و تکامل آن وابسته به عوامل بیرون تخمدانی (هورمون‌های هیپوفیزی) خواهد بود (30). اگر سم آترازین در هر کدام

می تواند سبب تاخیر در بلوغ جنسی و تغییر در دوره جنسی موش صحرایی ماده شود (37). چندین مطالعه در ماهی ها، دوزیستان، خزندگان و پستانداران نیز پیشنهاد می کنند که آترازین می تواند سیستم طبیعی درون ریز را تغییر دهد (38) و به تکوین گنادی طبیعی آسیب بزند (39). هم چنین در مطالعه دیگر نشان داده شده است که این ماده می تواند غلظت هورمون های استروئیدی را در خون محیطی ماهی های در معرض قرار گرفته، تغییر دهد (40).

آترزی فولیکولی یک فرآیند کنترل شده هورمونی و تحلیل کننده طبیعی است که برای توصیف شکست و دوباره جذب شدن گامت ها استفاده می شود. آترزی فولیکولی یک فرآیند تخریبی است که سبب می شود فولیکول های تخمدانی مهره داران یکپارچگی خود را از دست داده و پیش از تخمک گذاری حذف شوند (41). هر چند این فرآیند به عنوان یک مکانیسم طبیعی و فیزیولوژیک تعریف می شود (42)، گزارش شده است که مکانیسم مهار آترزی ممکن است توسط عوامل مختلفی از جمله هیپوفیز برداری، واکنش نوری، فقر غذایی، استرس ها و آلودگی ها آغاز شود (43).

مطالعه انجام شده در ماهی طلایی بالغ (*Carassius auratus*) القای به هم ریختگی ساختاری در بیضه و بالا رفتن سطح آترزی در تخمدان ها را بر اثر آترازین نشان داده است (40). هم چنین کاهش تخم در تخمدان ماهی کپور نیز بر اثر سم آترازین ثابت شده است (44). حضور چندین سیستم تخمدانی در جمعیت تحت تیمار در خوک هایی که مقدار کمی آترازین را دریافت کرده بودند نیز گزارش شده است (45). هم چنین بر اساس نتایج حاصل از تحقیق ما، کاهشی در جمعیت تمامی رده های فولیکولی موجود در تخمدان ها و افزایش آترزی آن ها، بر اثر سم آترازین نشان داده شد که با نتایج حاصل از مطالعات قبلی، همخوانی دارد. در مطالعه حاضر، تغییرات تحلیلی چه در ساختار خود تخمدان و چه در ساختار فولیکول های تخمدانی در تمامی گروه هایی که

در معرض آترازین قرار گرفته بودند، همسو با میزان دریافت ماده فوق الذکر و وابسته به دوز بود. بیان شده است که مرگ برنامه ریزی شده سلول های گرانولوزا که حمایت هورمونی را برای اووسیت ها فراهم می کنند، مکانیسم طبیعی است که توسط آن آترزی فولیکول های تخمدانی در پستانداران، پرندگان (46) و احتمالاً ماهی ها (47) اتفاق می افتد. مطالعه ای نشان داده است که آترازین با تغییر پروتئین های شوک حرارتی مثل HSP90 در موش صحرایی می تواند باعث القای اختلال در فولیکولوژنر شده و از آن طریق بر آترزی فولیکولی تاثیر گذارد (8). شاید بتوان این طور نتیجه گیری کرد که آترازین می تواند با تاثیر بر فرآیندهای آغازی و تنظیم کننده آترزی بر اووژنر تخمدان تاثیر گذاشته و موفقیت تولید مثلی را کاهش دهد. علاوه بر این هر چند در مورد مکانیسم عمل آترازین اطلاعات چندانی موجود نیست، اما Jin و همکارانش (48) نشان دادند که این ماده سبب ایجاد استرس اکسیداتیو در کبد و تخمدان می شود و غلظت آنزیم های آنتی اکسیدانت را تغییر می دهد، که این عامل خود می تواند سر آغاز مرگ سلولی و تخریب عملکرد آن باشد.

هر چند فولیکول های آترتیک شاخص مهم تاثیرات محیطی بر روی تخمدان هستند، مکانیسم هایی که این فرآیند را آغاز و تنظیم می کنند هنوز به طور کامل شناخته نشده اند و ارائه اطلاعات در این زمینه نیاز به مطالعات بیش تری دارد (41).

گونه های اکسیژن فعال (ROS) در طیف وسیعی از عملکردهای فیزیولوژیکی باروری از قبیل بلوغ تخمک، استروئیدوژنر تخمدان، تخمک گذاری، لانه گزینی، تشکیل بلاستوسیت و عملکرد جسم زرد شرکت دارند (49). در چند دهه اخیر استفاده از مواد موثره گیاهی به عنوان آنتی اکسیدانت و مقابله کننده با ROS و هم چنین رادیکال های آزاد مورد توجه قرار گرفته است. بومادران (*Achillea melifolium*) گیاهی است که از زمان های قدیم مورد توجه قرار گرفته و خاصیت

در نتیجه سم آترازین در حالت وابسته به دوز باعث کاهش در جمعیت تمامی انواع فولیکول‌های تخمدانی می‌شود. در صورتی که عصاره و اسانس گیاه بومادران و ویتامین E می‌توانند اثرات ضد آترزی بسیار خوبی از خود نشان دهند. اطلاعات بسیار کمی در مورد چگونگی تاثیر این مواد و نقاط تاثیر آنها (هیپوفیز، هیپوتالاموس یا تخمدان) در دست است. تحقیقات آتی در این زمینه می‌توانند این نکات مبهم را نیز آشکار سازند.

### سپاسگزاری

این تحقیق با کمک مالی معاونت محترم پژوهشی دانشگاه ارومیه و با مساعدت‌های ریاست و معاونت پژوهشی دانشکده دامپزشکی دانشگاه ارومیه انجام گرفته است که از آنها تقدیر می‌گردد. از اعضای آزمایشگاه بافت‌شناسی دانشکده نیز به خاطر مساعدت‌های تکنیکی تقدیر و تشکر می‌گردد.

### References

1. Bakhtiary Z, Shahrooz R, Hmadi A, Soltanolinejad F. Protective effects of crocin on testes of adult cyclophosphamide treated mice. *Armaghan-e- Danesh*. 2013; 19(1): 12-23.
2. Bakhtiary Z, Shahrooz R, Ahmadi A, Soltanolinejad F. Protective Effect of Crocin on DNA Damage of Sperm and in Vitro Fertilization (IVF) in Adult Male Mice Treated with Cyclophosphamide. *J Mazandaran Univ Med Sci*. 2014; 24(114): 49-59.
3. Naderi MR, Khaje pur MR. Application of for weed control of corn. 1<sup>st</sup> ed. Esfahan: University of Esfahan; 1997.
4. Akkoyunlu G, Erdogru T, Seval Y. Immunolocalization of glial cell-derived neurotrophic factor (GDNF) and its receptor GFR-alpha 1 in varicoceleinduced rat testis. *Acta Histochem*. 2007; 109(2): 130-137.
5. Cooper RL1, Stoker TE, Tyrey L, Goldman JM, McElroy WK. Atrazine Disrupts the Hypothalamic Control of Pituitary-Ovarian Function. *Toxicol Sci*. 2000; 53(2): 297-307.
6. Laws SC, Ferrell JM, Stoker TE, Schmid J, Cooper RL. The Effects of Atrazine on Female Wistar Rats: An Evaluation of the Protocol for Assessing Pubertal Development and Thyroid Function. *Toxicol Sci*. 2000; 58(2): 366-376.
7. Goldman JM1, Davis LK, Murr AS, Cooper RL. Atrazine-induced elevation or attenuation of the LH surge in the ovariectomized, estrogen-primed female rat:

دارویی آن شناخته شده است (50). در این تحقیق دو فرم استخراجی آن یعنی اسانس و عصاره آبی مورد استفاده قرار گرفتند. ویتامین E نیز یک آنتی‌اکسیدان معروف و شناخته شده است. به همین خاطر این ویتامین نیز به عنوان اثبات‌نگر استاندارد برای گیاه بومادران مورد استفاده قرار گرفت. نتایج حاصل از تحقیق حاضر نشان دادند که در درجه اول عصاره و سپس اسانس گیاه بومادران و ویتامین E بیش‌ترین اثر منع تخریبی جمعیت‌های فولیکولی را دارند. هم‌چنین استفاده از عصاره گیاه بومادران، افزایش قابل ملاحظه‌ای در جمعیت انواع فولیکول‌های سالم نشان داد. با توجه به این که اثر مقابله‌ای عصاره آبی بومادران در مقابل آترازین بیش‌تر از اسانس آن ارزیابی شد، علت می‌تواند وجود عوامل مرکب در ترکیب عصاره باشد. ویتامین E نیز تا حدودی از تخریب فولیکول‌ها مخصوصاً فولیکول‌های بدوی جلوگیری کرده است.

از بین رفتن ROS توسط خاصیت آنتی‌اکسیدانی ویتامین E (51) و گیاه بومادران می‌تواند دلیلی برای کاهش تعداد فولیکول‌های آترتیک باشد (24).

- role of adrenal progesterone. *Reproduction*. 2013; 146(4): 305-314.
8. Juliani CC, Silva-Zacarin ECM, Santos DC, Boer PA. Effects of atrazine on female Wistar rats: Morphological alterations in ovarian follicles and immunocytochemical labeling of 90 kDa heat shock protein. *Micron*. 2008; 39(5): 607-616.
  9. Grote K, Stahlschmidt B, Talsness CE, Gericke C, Appel KE, Chahoud I. Effects of organotin compounds on pubertal male rats. *Toxicol*. 2004; 202(3): 145-158.
  10. Agarwal A, Allamaneni SS. Role of free radicals in female reproductive diseases and assisted reproduction. *Reprod Biomed Online*. 2001; 57(3): 442-448.
  11. Cohn BA, Wolff MS, Cirillo PM, Sholtz RI. DDT breast cancer in young women: new data on the significance of age at exposure. *Environ Health Perspect*. 2007; 115(10): 1406-1414.
  12. Caffarelli V, Correnti E, Gatti R, Musmeci G, Morali G, Spagnoli G, et al. Pesticides re-entry dermal exposure of workers in greenhouses. *Commun Agric Appl Biol Sci*. 2004; 69(4): 733-742.
  13. Shkolnik K, Tadmor A, Ben-Dor S, Nevo N, Galiani D, Dekel N. Reactive oxygen species are indispensable in ovulation. *Proc Natl Acad Sci USA*. 2011; 108(4): 1462-1467.
  14. Agarwal A, Gupta S, Sharma RK. Role of oxidative stress in female reproduction. *Reprod Biol Endocrinol*. 2005; 3: 28.
  15. Guney M, Demirin H, Oral B, Ozguner M, Bayhan G, Altuntas I. Ovarian toxicity in rats caused by methidathion and ameliorating effect of vitamins E and C. *Hum Exp Toxicol*. 2007; 26(6): 491-498.
  16. Zadak Z, Hyspler R, Ticha A, Hronek M, Fikrova P, Rathouska J, et al. Antioxidants and vitamins in clinical conditions. *Physiol Res*. 2009; 58(suppl 1): S13-17.
  17. Combs GF. Vitamins In: Mahan LK, Escott-stump S. *Krauses Food, Nutrition, and Diet therapy*. 1<sup>st</sup> ed. Philadelphia: Saunders Company Press; 2000. P. 79-81.
  18. Uguralp S, Bay Karabulut A, Mizrak B. Effects of pentoxifylline and vitamin E on the bilateral ovary after experimental ovarian ischemia. *Eur J Pediatr Surg*. 2005; 15(2): 107-113.
  19. Shalizar Jalali A, Hasanzadeh Sh, Malekinejad H. Beneficial effects of *Achillea millefolium* aqueous extract against cyclophosphamide-induced reproductive toxicity. *J Exp Integr Med*. 2013; 3(2): 113-119.
  20. Candan F, Unlu M, Tepe B, Daferera D, Polissiou M, Sokmen A, Akpulat HA. Antioxidant and antimicrobial activity of the essential oil and methanol extracts of *Achillea millefolium* subsp. *millefolium* Afan. (Asteraceae). *J Ethnopharmacol*. 2003; 87(2-3): 215-220.
  21. Konyalioglu S, Karamenderes C. Screening of total flavonoid, phenol contents and antioxidant capacities of *Achillea L.* species growing in Turkey. *Acta Pharmaceutica Turcica*. 2004; 46: 163-170.
  22. Holloway AC, Anger DA, Crankshaw DJ, Wu M, Foster EG. Atrazine-induced changes in aromatase activity in estrogen sensitive target tissues. *J Appl Toxicol*. 2008; 28(3): 260-270.
  23. Worthing CR, Walker SB. *The pesticide manual: a world compendium*. 8<sup>th</sup> ed. Thoronton Health, Eng, British Crop Protection Council. 1987.
  24. Asleiranifam N, Hasanzadeh Sh, Sam MR, Najafi Tazehkand GR. The Effects of Hydroalcoholic Extract of *Achillea millefolium* on Sperm Parameters and Apoptotic Changes in Cyclophosphamide Treated Mice. *J*

- Mazandaran Univ Med Sci. 2015; 26(133): 77-90 (Persian).
25. Kumar R, Tripathi YC. Getting Fragrance from Plants. Forest Research Institute, Dehradun (Indian), 2011; p. 77-102.
26. Asleiranifam N, Hasanzadeh Sh, Sam MR, Najafi Tazehkand Gh R. The Effects of Hydro-alcoholic Extract of *Achillea millefolium* on Sperm Parameters and Apoptotic Changes in Cyclophosphamide Treated Mice. J Mazandaran Univ Med Sci. 2016; 26(133): 77-90 (Persian).
27. Giusi GR, Facciolo RM, Canonaco M, Alleva E, Belloni V, Dessi-Fulgheri F, Santucci D. The Endocrine Disruptor Atrazine Accounts for a Dimorphic Somatostatinergic Neuronal Expression Pattern in Mice. Toxicol Sci. 2006; 89(1): 257-264.
28. Cooper RL, Laws SC, Das PC, Narotsky MG, M.Goldman J, et al. Atrazine and reproductive function: mode and mechanism studies. Birth Defects Be Dev Reprod Toxicol. 2007; 80(2): 98-112.
29. Rey F, Gonzalez M, Zayas MA, Stoker C, Durando M, Luque EH, et al. Prenatal exposure to pesticides disrupts testicular histoarchitecture and alters testosterone levels in male. Gen Comp Endocrinol. 2009; 162(3): 286-292.
30. Shibayama H, Kotera T, Shinoda Y, Hanada T, Kajihara T, Ueda M, et al. Collaborative work on evaluation of ovarian toxicity. Two- or four-week repeated-dose studies and fertility study of atrazine in female rats. J Toxicol Sci. 2009; 34(suppl 1): 147-155.
31. Oka T, Tooi O, Mitsui N, Miyahara M, Ohnishi Y, Takase M, et al. Effect of atrazine on metamorphosis and sexual differentiation in *Xenopus laevis*. Aquat Toxicol. 2008; 87(4): 215-226.
32. Wirbisky SE, Freeman JL. Atrazine Exposure and Reproductive Dysfunction through the Hypothalamus-Pituitary-Gonadal (HPG) Axis. Toxicol. 2015; 3: 414-450.
33. Cooper RL, Stoker TE, Tyrey L, Goldman JM, McElroy WK. Atrazine Disrupts the Hypothalamic Control of Pituitary- Ovarian Function. Toxicol Sci. 2000; 53(2): 297-307.
34. Trentacoste SV, Friedmann AS, Youker RT, Breckenridge CB, Zirkin BR. Atrazine effects on testosterone levels and androgen-dependent reproductive organs in peripubertal male rats. J Androl. 2001; 22(1): 142-148.
35. Spano L, Tyler CR, Van Aerle R, Devos P, Mandiki SN, Silvestre F, et al. Effects of atrazine on sex steroid dynamics, plasma vitellogenin concentration and gonad development in adult goldfish (*Carassius auratus*). Aquat Toxicol. 2004; 66(4): 369-379.
36. Sanderson JT, Letcher RJ, Heneweer M, Giesy JP, Van den Berg M. Effects of chloro-s-triazine herbicides and metabolites on aromatase activity in various human cell lines and on vitellogenin production in male carp hepatocytes. Environ Health Perspect. 2001; 109(10): 1027-1031.
37. Laws SC, Ferrell JM, Stoker TE, Cooper R. The Effects of Atrazine on Female Wistar Rats: An Evaluation of the Protocol for Assessing Pubertal Development and Thyroid Function. Toxicol Sci. 2003; 76(1): 190-200.
38. Hayes TB, Collins A, Lee M, Mendoza M, Norigena N, Ali sturat A, et al. Hermaphroditic, demasculinized frogs after exposure to the herbicide atrazine at low ecologically relevant doses. Proc Natl Acad Sci USA. 2002; 99(8): 5476-5480.
39. Tavera-Mendoza L, Ruby S, Brousseau P, Fournier M, Cyr D, Marcogliese D. Response of the amphibian tadpole *Xenopus laevis* to

- atrazine during sexual differentiation of the ovary. *Environ Toxicol Chem.* 2002; 21(6): 1264-1267.
40. Spano L, Tyler CR, Aerle Rv, Devos P, Mandiki SN, Silvestre F, Thome JP, et al. Effects of atrazine on sex steroid dynamics, plasmavitellogenin concentration and gonad development in adult goldfish (*Carassius auratus*). *Aqua Toxicol.* 2004; 66(4): 369-379.
41. Santos HB, Sato Y, Moro L, Bazzoli N, Rizzo E. Relationship among follicular apoptosis, integrin beta1 and collagen type IV during early ovarian regression in the teleost *Prochilodus argenteus* after induced spawning. *Cell Tissue Res.* 2008; 332(1): 159-170.
42. Wood AW, Van Der Kraak GJ. Apoptosis and ovarian function: novel perspectives from the teleosts. *Biol Reprod.* 2001; 64(1): 264-271.
43. Wood AW, Kraak GVD. Inhibition of apoptosis in vitellogenic ovarian follicles of rainbow trout (*Oncorhynchus mykiss*) by salmon gonadotrophin, epidermal growth factor and 17beta-estradiol. *Mol Reprod Dev.* 2002; 61(4): 511-518.
44. Tillitt DE, Papoulias DM, Whyte JJ, Richter CA. Atrazine reduces reproduction in fathead minnow (*Pimephales promelas*). *Aqua Toxicol.* 2010; 99(2): 149-159.
45. Gojmerac T, Kartal B, Curic S, Zuric M, Kusevic S, Uvetric Z. Serum biochemical changes associated with cystic ovarian degeneration in pigs after atrazine treatment. *Toxicol Lett.* 1996; 85(1): 9-15.
46. Hsueh AJ, Billig H, Tsafiriri A. Ovarian follicle atresia: A hormonally controlled apoptotic process. *Endocr Rev.* 1994; 15(6): 707-724.
47. Janz DM, Kraak GVD. Suppression of apoptosis by gonadotropin, 17-estradiol, and epidermal growth factor in rainbow trout preovulatory ovarian follicles. *Gen Comp Endocrinol.* 1997; 105(2): 186-193.
48. Jin Y, Zhang X, Shu L, Chen L, Sun L, Qian H, et al. Oxidative stress response and gene expression with atrazine exposure in adult female zebrafish (*Danio rerio*). *Chemosphere.* 2010; 78(7): 846-852.
49. Zhang X, Sharma RK, Agarwal A, Falcone T. Effect of pentoxifylline in reducing oxidative stress-induced embryotoxicity. *J Assist Reprod Genet.* 2005; 22(11-12): 415-417.
50. Suzawa M, Ingraham HA. The Herbicide Atrazine Activates Endocrine Gene Networks via Non-Steroidal NR5A Nuclear Receptors in Fish and Mammalian Cells. *PLoS ONE.* 2008; 3 (5): 211-217.
51. Guney M, Demirin H, Oral B, Ozguner M, Bayhan G, Altuntas I. Ovarian toxicity in rats caused by methidathion and ameliorating effect of vitamins E and C. *Hum Exp Toxicol.* 2007; 26(6): 491-498.